BEZIEHUNGEN

DER

ALLGEMEIN-LEIDEN UND ORGAN-ERKRANKUNGEN

ZU

VERÄNDERUNGEN UND KRANKHEITEN

DES SEHORGANS.

VON

PROF. DR. FÖRSTER

IN BRESLAU.

MIT 3 LITHOGRAPHIRTEN TAFELN UND EINEM HOLZSCHNITTE.

Separatausgabe aus Gräfe und Sämisch, Handbuch der Augenheilkunde. Bd. VII.

LEIPZIG,

VERLAG VON WILHELM ENGELMANN.

1877.

R39183

Inhaltsverzeichniss.

Seite

Vorwort 59

Abschnitt I: **Beziehungen der Krankheiten der Respirations- und Circulationsorgane zum Sehorgan** 61

§ 1. Der Causalnexus im Allgemeinen 61

§ 2. Auf die Conjunctiva fortgeleitete Processe 62

§ 3. Herpes corneae nach Erkrankungen der Respirationsschleimhaut 62

§ 4. Venöse Stauung als Ursache von Bindehaut- und Gläskörperblutung 62

§ 5. Emphysem, Hypertrophie des linken Ventrikels bewirken Netzhautapoplexie 63

§ 6. Brüchigkeit der Gefässwandungen, erkennbar an Bindehaut- und Netzhautapoplexieen 63

§ 7. Fettdegeneration des Herzens — Netzhautblutungen, Arcus senilis. 63

§ 8. Perniciöse Anämie und Netzhautblutungen 64

§ 9. Allgemeine Erweiterung des gesammten Gefässsystems documentirt sich an der Retina; — Pupillenverengerung bei Aneurysmen 64

§ 10. Insufficienz der Aortenklappen und Arterienpuls auf der Nelzhaut; — verminderte Triebkraft des Herzens bewirkt Ischaemia retinae 65

§ 11. Embolie der Arteria centralis retinae bei Herz- und Gefässerkrankungen. . 66

§ 12. Embolie der Chorioidealarterien 68

§ 13. Chorioidealtuberkeln bei acuter Miliartuberculose 68

§ 14. Tuberculöse Iritis 70

§ 15. Hirntuberkel als Ursache von Amaurose 70

Literatur zu Abschnitt I 70

Abschnitt II: **Beziehungen der Krankheiten der Digestionsorgane zum Sehorgan** 71

§ 16. Die causalen Momente im Allgemeinen 71

§ 17. Zahnreize, kranke Zahnwurzeln als Ursache von Bindehautentzündungen und Amblyopieen 71

§ 18. Zahnkrankheiten als Ursache von Accommodationsbeschränkung 72

§ 19. Hämatemesis und Amaurose 73

§ 20. Plethora abdominalis und Accommodationsbeschränkung 74

§ 21. Plethora abdominalis und Diplopie 75

§ 22. Helminthiasis und Augenleiden 76

§ 23. Icterus, Gelbsehen und Retinalhämorrhagieen 76

§ 24. Lebercirrhose und Retinitis pigmentosa 77

§ 25. Lienale Leukaemie und Retinitis 77

Literatur zu Abschnitt II. 78

Seite

Abschnitt III. **Beziehungen der Krankheiten der Harnorgane zum Sehorgan** . 80
§ 26. Die causalen Momente im Allgemeinen 80
§ 27. Oedem der Wangenlidfurche. 80
§ 28. Accommodationsbeschränkung bei Morbus Brightii 80
§ 29. Retinalveränderungen bei verschiedenen Formen von diffuser Nephritis . . 81
§ 30. Hypothesen über den Zusammenhang des Netzhautleidens mit dem Nierenleiden. 82
§ 31. Prognostische Bedeutung des Retinalleidens 82
§ 32. Urämische Amaurose; Symptome derselben 83
§ 33. Differentialdiagnose zwischen urämischer Amaurose und der Amblyopie bei Retinitis albuminurica. 84
§ 34. Vorkommen der urämischen Amaurose und Sitz derselben 84
§ 35. Ursache der urämischen Amaurose 85
§ 36. Iritis und Chorioiditis gonorrhoica 86
Literatur zu Abschnitt III 87

Abschnitt IV: **Beziehungen der Krankheiten der Geschlechtsorgane zum Sehorgan** 88
§ 37. Vorwiegen derselben beim weiblichen Geschlecht; Allgemeines 88

Kopiopia hysterica:

§ 38 und 39. Subjective Symptome derselben im Gebiet des Nervus Quintus . . 88
§ 40. Mangel objectiver Symptome. 90
§ 41. Subjective Symptome im Gebiete des Nervus opticus 90
§ 42. Wechsel in den Beschwerden 91
§ 43. Psychische Verfassung 91
§ 44. Sehschärfe und Verhalten der Pupillen 92
§ 45. Vorkommen beim weiblichen Geschlecht 92
§ 46. Allgemeinbefinden 92
§ 47. Aetiologisches Moment — Parametritis chronica 93
§ 48. Vorkommen bei Männern 95
§ 49. Verlauf, Ausgang, Therapie. 96

Morbus Basedowii:

§ 50. Morbus Basedowii abhängig von Parametritis chronica 96
§ 51. Vorkommen bei Männern 97
§ 52. Betheiligung der glatten Muskelfasern in den Augenlidern; Betheiligung der Cornea 98
§ 53. Verhalten der Retinalgefässe 99

---

§ 54. Neuroretinitis bei Menstruationsanomalieen 99
§ 55. Amblyopie in der Gravidität und Amaurose während der Geburt 101
§ 56. Amblyopie, — Accommodationsschwäche während der Lactation 102
§ 57. Entzündliche Zustände an den Augen bei der Lactation 102
§ 58. Masturbation bewirkt hartnäckige Conjunctivalleiden 102
Literatur zu Abschnitt IV 103

Abschnitt V: **Beziehungen der Krankheiten des Nervensystems zum Sehorgan** . 104
§ 59. Nahe Beziehungen zwischen Gehirn und Auge 104
§ 60. Gehirnhyperämie — Apoplexia cerebri 104
§ 61. Miliare Aneurysmen im Gehirn und in der Retina. 105

Seite

§ 62. Fortpflanzung der Meningitis auf Chorioidea und Retina 105
§ 63. Lähmungen der motorischen Augennerven bei Meningitis 106
§ 64. Vorkommen der Chorioiditis und Retinitis bei Meningitis. 106
§ 65. Meningitis als Ursache zu Amaurose. 107
§ 66. Fortpflanzung der Meningitis durch die Fissura orbitalis sup. 107
§ 67. Stauungspapille und intracranielle Drucksteigerung 107
§ 68. Behinderung des venösen Abflusses als Ursache der Stauungspapille. Sehvermögen bei derselben 108
§ 69. Verlauf und Vorkommen der Stauungspapille 109
§ 70. Atrophia papillae opticae bei Tumoren 111
§ 71. Statistik der ophthalmoskopisch wahrnehmbaren Veränderungen bei Hirnleiden 111
§ 72. Bedeutung des Gesichtsfeldes für den Sitz der Heerderkrankung im Gehirn; Beziehung der Tractus optici zu den medialen und lateralen Hälften der Gesichtsfelder 112
§ 73. Homonyme und mediale Hemiopie 115
§ 74. Verlauf der medialen Hemiopie 116
§ 75. Verlauf der homonymen Hemiopie; Coincidenz mit Aphasie. 116
§ 76. Amblyopie mit identischen Defecten 120
§ 77. Flimmerskotom: eine Amblyopie mit identischen Defecten 121
§ 78. Augenbewegungen bei Heerderkrankungen des Gehirns, — beim Cheyne-Stokes'schen Phänomen 123
§ 79. Verhalten der Augenmuskeln bei partieller Hirnsklerose, bei progressiver Bulbärparalyse. 125
§ 80. Einfluss basaler Tumoren auf die Augenmuskeln 126
§ 81. Verhalten der Pupillen bei Geisteskranken 126
§ 82. Augenspiegelbefunde bei Psychopathieen 128
§ 83. Atrophie der Sehnerven und Gesichtsfeld bei Tabes dorsualis. 131
§ 84. Einige subjective Symptome bei derselben 132
§ 85. Keine Continuität zwischen dem kranken Sehnerven und dem kranken Rückenmark. 133
§ 86. Prognose der Sehnervenatrophie bei Tabes; psychische Stimmung der Tabetischen 133
§ 87. Affectionen der Augenmuskeln bei Tabes. 133
§ 88a. Veränderungen an den Pupillen und Häufigkeit der Augenleiden bei Tabes 134
§ 88b. Einfluss von Rückenmarksverletzungen auf das Auge 134
§ 89. Erkrankung des Halssympathicus; Einfluss derselben auf das Auge. . . . 135
§ 90. Veränderungen der Pupillen bei Hemicranie 137
§ 91. Ophthalmia neuroparalytica 137
§ 92. Herpes zoster ophthalmicus als Folge einer Erkrankung des Ganglion Gasseri 139
§ 93. Blepharospasmus als Prodrom der Chorea minor 141
§ 94. Veränderungen an den Augen bei Epilepsie 141
§ 95. Hysterie und Amblyopie, resp. Amaurose 143
Literatur zu Abschnitt V. 145

Abschnitt VI: **Beziehungen der Hautkrankheiten zum Sehorgan** 151
§ 96. Begrenzung der Aufgabe des Abschnitts VI. 151
§ 97. Superficielle Dermatitisformen und Bindehautkatarrh 151
§ 98. Chronische Hautausschläge in Verbindung mit Cataract, mit Retinitis . . . 152
§ 99. Pemphigus auf der Conjunctiva 152

Seite
§ 100. Eigenthümliche Hautdegeneration und Cataract 153
§ 101a. Erysipelas als Ursache zu Atrophia nervi optici und zu Ectropium 153
§ 101b. Hyperplasie des Nervus opticus und des Chiasma bei Elephantiasis Arabum 154
Literatur zu Abschnitt VI 155

Abschnitt VII: **Die Beziehungen des Rheumatismus und der Gicht zum Sehorgan** 155
§ 102. Was ist Rheumatismus? 155
§ 103. Gelenkentzündungen und Iritis 157
§ 104. Gelenkentzündung und Keratitis interstitialis diffusa 158
§ 105. Die Ophthalmia arthritica älterer Autoren 159
Literatur zu Abschnitt VII 160

Abschnitt VIII: **Die Beziehungen der acuten und chronischen Infectionskrankheiten und der Intoxicationen zum Sehorgan** 160

Morbilli:
§ 106. Bindehautkatarrh 160
§ 107. Die an Bindehaut und Hornhaut auftretenden Nachkrankheiten 161
§ 108. Amaurose in Folge von Masern 161

Scarlatina:
§ 109. Bindehautkatarrh 162
§ 110. Erblindungen und Retinitis 162
§ 111. Accommodative Asthenopie und andere Folgen 163

Variola:
§ 112. Häufigkeit der Augenleiden bei Variola überhaupt 164
§ 113. Katarrhalische Betheiligung der Conjunctiva 164
§ 114. Affectionen der Augenlider 165
§ 115. Variolapusteln auf der Conjunctiva bulbi 165
§ 116. Hornhautaffectionen bei Variola 165
§ 117. Affectionen der Iris und Chorioidea 166
§ 118—120. Ciliarreizung; Linsentrübung und Retinitis; Thränensackleiden . . 166

Typhus:
§ 121. Hornhauterkrankungen und Augenmuskellähmungen 167
§ 122. Amaurosis 168

Febris recurrens:
§ 123. Affectionen der Iris, Chorioidea, des Glaskörpers, der Retina 169

Diphtheritis:
§ 124. Diphtheritische Accommodationslähmung 172
§ 125. Lähmung der äussern Augenmuskeln 175
§ 126. Sitz und anatomisches Substrat der Lähmungsursachen 175

Febris intermittens:
§ 127. Amaurose, Neuralgieen 176

Cholera:
§ 128. Veränderungen an den Lidern, der Conjunctiva, der Cornea, der Sklera etc. 177

Trichinose:
§ 129. Veränderungen an den Lidern, der Conjunctiva, Lähmungen der Augenmuskeln, Accommodationsparese; — Wurstvergiftung 179

Seite

Pyaemie, purulente und septische Infection:

§ 130. Exophthalmos bei Sinusthrombose 180
§ 131. Embolische Chorioiditis 183
§ 132. Retinitis septica 184

Syphilis:

§ 133. Die syphilitischen Augenaffectionen überhaupt; ihre Häufigkeit, Erkrankungen der Augenlider und der Conjunctiva 185
§ 134. Hornhauterkrankungen bei Syphilis 186
§ 135. Iritis syphilitica, — gummöse Erkrankung 188
§ 136. Chorioideitis syphilitica 190
§ 137. Retinitis syphilitica 192
§ 138. Neuritis optica syphilitica und Atrophie des Opticus 193
§ 139. Amblyopie bei Gehirnsyphilis und Augenmuskellähmungen 195

Bleiintoxication:

§ 140. Neuritis optica und Atrophia nervi optici 198

Tabaks- und Alkoholintoxication:

§ 141. Allgemeines und Symptome der chronischen Tabaksintoxication überhaupt 201
§ 142. Das centrale negative Skotom, Sehvermögen bei schwacher Beleuchtung, Augenspiegelbefund 202
§ 143. Entwicklung, Vorkommen der Tabaksamblyopie; Ausgang 204

Intoxication durch Belladonna, Hyoscyamus, Datura, Morphium, Chloralhydrat, Chinin, Santonin 205

§ 144. Wirkung der Mydriatica auf Pupille, Accommodation, binoculäre Axenconvergenz 205
§ 145. Myosis bei Opiumvergiftung, merkwürdige Toleranz gegen Morphium . . 206
§ 146. Hyperästhesien etc. nach Missbrauch von Chloralhydrat 206
§ 147. Chinin-Amblyopie und -Amaurose 207
§ 148. Gelbsehen und Violettsehen im Santoninrausch 207

Milzbrand- und Rotzvergiftung:

§ 149. Localisation der Milzbrandcarbunkel und Rotzknoten 208
Literatur zu Abschnitt VIII 208

Abschnitt IX: **Die Beziehungen einiger Constitutionskrankheiten und allgemeiner Ernährungsstörungen zum Sehorgan** 213

Scrofulose:

§ 150. Erkrankungen der Augenlider, der Conjunctiva, der Cornea 213

Leprosen:

§ 151. Die leprösen Augenaffectionen überhaupt; — Cornealleiden 215
§ 152. Lepröse Erkrankung des Uvealtractus, der Retina 216
§ 153. Erkrankung der Umgebung der Augen; Häufigkeit der Augenaffectionen bei Lepra 217

Diabetes mellitus:

§ 154. Sehstörungen bei Diabetes überhaupt 217
§ 155. Veränderung der Accommodationsbreite und der Refraction 217
§ 156. Cataracta diabetica, ihre Häufigkeit, Entstehungsweise 219

Seite

§ 157. Erkrankungen der Retina, des N. opticus; Trübungen des Corp. vitreum, Zusammenhang des Diabetes mit intracraniellen Leiden 221

§ 158a. Muskellähmungen bei Diabetes 224

Morbus maculosus Werthofii:

§ 158b. Netzhaut- und Chorioidealblutungen und Sehstörung 224

Ausdruck marastischer Zustände am Sehorgan:

§ 159. Allgemeines über dieselben 225

§ 160. Keratomalacie und Xerosis Conjunctivae 225

§ 161. Netzhautblutungen 227

§ 162. Glaukomatöse Entzündung 227

§ 163. Muskelanenergieen und Nervenlähmungen 230

§ 164. Linsentrübung und Sublatio retinae 231

§ 165. Hemeralopie 231

Literatur zu Abschnitt IX 233

Capitel XIII.

Beziehungen der Allgemein-Leiden und Organ-Erkrankungen zu Veränderungen und Krankheiten des Sehorgans

von

Professor **Förster**

in Breslau.

Vorwort.

In dem vorliegenden Capitel XIII. ist zum ersten Male der Versuch gemacht worden, die Beziehungen zwischen den Allgemeinerkrankungen und den Augenaffectionen in ihrer ganzen Ausdehnung darzulegen. Als besondere Monographie bedürfte ein solches Unternehmen keiner Rechtfertigung; ob dasselbe in den Rahmen dieses Handbuchs hineinpasse, darüber könnten die Meinungen getheilt sein. Sind denn diese Beziehungen so besondere, dass sie in den vorhergehenden Capiteln, welche die specielle Pathologie der Augenkrankheiten enthalten, nicht bereits ihre Erörterungen gefunden haben? Diese Frage lässt sich nicht kurz mit »Ja« oder »Nein« beantworten.

Der Entschluss, diesen Beziehungen ein besonderes Capitel zu widmen, ist meines Erachtens hervorgegangen aus einem äusseren Motive, aus dem Wunsche, in besonderer Zusammenfassung darzulegen, dass die neuere Ophthalmologie sich in der engsten Verbindung fühle mit der Medicin überhaupt, dass es durchaus irrig sei, in der Cultivirung der Ophthalmologie als Specialfach den Ausdruck der Zersplitterung der Medicin in zusammenhangslose Specialitäten erkennen zu wollen.

In einer Gedächtnissrede auf unseren verdienten, leider so früh verstorbenen Collegen F. M. Heymann in Dresden [1]) wurde vor fünf Jahren behauptet, dass »die neuere oculistische Schule die Pathologie der Augenkrankheiten von ihrer bisherigen Verbindung mit der Pathologie der übrigen Krankheiten in vieler Hinsicht getrennt hätte«. Ich würde diesen Ausspruch nicht erwähnt haben, wenn er vereinzelt dastände. Wir haben Aehnliches häufig hören müssen, selbst von tonangebenden Stellen aus. Dennoch ist er vollständig irrthümlich. Die Abtrennung der Augenheilkunde von der Chirurgie war durch das Anwachsen beider Fächer

1) Jahresber. der Gesellschaft für Natur- und Heilkunde in Dresden. October 1870 bis April 1871. Gedächtnissrede von Med.-Rath Seiffert, p. 98.

nothwendig geworden; sie bedeutete jedoch keineswegs eine Isolirung der ersteren. Im Gegentheil suchte diese und fand die ihr naturgemässe engere Vereinigung mit der inneren Medicin, der sie näher steht, als der Chirurgie. Zahllose Arbeiten beweisen dies. Auf jedem Blatte in den neueren Handbüchern der Augenheilkunde — ich nenne deren nur zwei, das von Schweigger und das von Zehender — kann man dies lesen. — Wenn der oben citirte Redner dann weiter sagte: »Heymann ging nicht so weit, die innere Zusammengehörigkeit der Erkrankungen des Auges mit den Erkrankungen des ganzen menschlichen Organismus zu vernachlässigen; er strebte vielmehr danaeh, dieses Band enger zu schliessen und die Diagnostik schwieriger und dunkler Krankheitsformen anderer Organe des Körpers durch das Mittel der Untersuchung des kranken Auges zu fördern«, so charakterisirte er dadurch das Streben nicht blos des verewigten Heymann, sondern der ganzen neueren ophthalmologischen Schule.

Dagegen ist nicht zu verkennen, dass die innere Medicin sich lange Zeit kühl verhalten habe gegenüber den Errungenschaften der Augenheilkunde. In den Handbüchern der speciellen Pathologie wurde die ausgedehnte Symptomatologie, welche der inneren Medicin durch die Arbeiten der neueren ophthalmologischen Schule geliefert worden war, lange Zeit wenig berücksichtigt. — Von der Chirurgie abgezweigt, von der inneren Medicin nicht genügend beachtet, an den Universitäten zwar überall durch freiwillige Arbeiter mit Aufopferung vertreten, aber Jahrzehnde lang mit wenigen Ausnahmen jeder staatlichen Unterstützung entbehrend — so kam die Augenheilkunde allerdings in eine Art Sonderstellung, die jetzt glücklicherweise ihrem Ende entgegengeht.

Ueber den Plan und Inhalt dieses Capitels nur wenige Worte. Wenn es die Aufgabe der vorliegenden Schrift sein soll, die die innere Medicin mit der Augenheilkunde verknüpfenden Momente nachzuweisen, so werden folgerichtig nicht die Augenkrankheiten, sondern die Organleiden und Allgemeinerkrankungen das Eintheilungs-Princip abgeben müssen.

Man wird in diesen Blättern zu suchen haben:

Erstens alle die Symptome, die am Sehorgan bei Organleiden und Allgemeinerkrankungen auftreten. Diese Symptome sind von den Krankheitsbildern der letzteren schlechterdings untrennbar. Die *Retinitis albuminurica* lediglich unter die Netzhautkrankheiten zu verweisen, ist ebenso rationell oder irrationell, als wie die Abhandlung der ein Nierenleiden begleitenden Anasarca unter den Hautkrankheiten. Somit wird dieses Capitel zunächst als eine Ophthalmo-Semiotik der inneren Krankheiten zu erachten und in demselben auch so manches Symptom zu besprechen sein, welches in einer speciellen Ophthalmopathologie keinen Platz finden konnte, weil es eben nur Symptom und keine Krankheit ist.

Zweitens aber wird dieses Capitel eine allgemeine Aetiologie der Augenkrankheiten, so weit diese von inneren Krankheiten abhängig sind, enthalten. Es sollen sich demnach die in den früheren Capiteln dieses Werkes zerstreuten ätiologischen Angaben hier in einen systematischen Zusammenhang gebracht vorfinden.

Eine auch nur annähernd fertige Darlegung dieser Ophthalmo-Semiotik und Aetiologie ist naturgemäss nicht zu erwarten. Es sind noch zahllose und grosse Aufgaben vorhanden, an deren Lösung von allen Seiten herangegangen werden muss. Ich will es hier ganz besonders betonen, dass die ophthalmologischen Kliniken nur in sehr unvollkommener Weise die Aufgabe erfüllen können, alle die mannigfachen Beziehungen zwischen den Augenkrankheiten und den Allgemeinleiden aufzudecken. In den ophthalmologischen Kliniken werden viele Erscheinungen am Sehorgan nie beobachtet, weil die betreffenden Kranken durch die

Natur des Grundleidens den Kliniken für innere Medicin zugeführt werden. An diese tritt somit ebenfalls die Aufgabe heran, sich der Ophthalmo-Semiotik anzunehmen. Viele derselben haben während der letzten Jahre sich bereits dieser Arbeit in anerkennenswerther Weise und mit Erfolg unterzogen.

Von einer erschöpfenden Zusammenstellung der einschlägigen Literatur ist Abstand genommen worden. Sie würde noch mehrere Bogen gefüllt haben. Wem an der vollständigen Kenntniss der ungemein reichen, aber in ihrem Werthe sehr ungleichartigen Casuistik gelegen ist, der wird sich dieselbe aus der mitgetheilten Literatur leicht ergänzen können. Namentlich aber verweise ich in dieser Beziehung auf den Nagel'schen Jahresbericht, in dem die Literatur der letzten Jahre in einer Vollständigkeit zusammengestellt ist, wie sie nur durch gleichzeitige Arbeit Vieler erreicht werden kann.

Ich bezweifle nicht, dass die Kritik in diesem Capitel hie und da Lücken auffinden kann, die sich mehr oder weniger hätten ausfüllen lassen. Es sind mir selbst bis zur Absendung des Manuscripts dergleichen Lücken immer wieder bemerklich geworden. Ein Abschluss musste jedoch gemacht werden. Möge man dergleichen Mängel damit entschuldigen, dass der vorliegende Versuch, den ungemein ausgedehnten Stoff zusammenzufassen und systematisch zu ordnen, der erste ist, der bis zur Zeit unternommen wurde. Ich gebe mich der Hoffnung hin, dass er für weitere Arbeiten in der hier vertretenen Richtung wenigstens anregend wirken wird.

Abschnitt I.

Ueber die Beziehungen der Krankheiten der Respirations- und Circulationsorgane zum Sehorgan.

§ 1. Die Abnormitäten und krankhaften Veränderungen am Auge, welche bei Erkrankungen der Respirations- und Circulationsorgane auftreten, lassen sich unter folgende Gesichtspunkte bringen:

1) Diese Veränderungen sind entweder von der Respirationsschleimhaut auf die Conjunctiva fortgeleitete Processe; oder
2) sie sind der Ausdruck von venösen Stauungen, hervorgerufen durch Behinderung des kleinen Kreislaufs; oder
3) sie sind die Folgen von verminderter oder vermehrter Spannung im Arteriensystem; oder
4) sie geben Zeugniss von weit verbreiteter Erkrankung der Gefässwände; oder
5) sie entstehen durch Gerinnsel, die vom Herzen oder von grösseren Gefässen aus, mit dem Blutstrom fortgetrieben, in den Arterien des Auges sitzen bleiben; oder
6) sie documentiren eine im Organismus weit verbreitete Erkrankung — die Miliartuberculose, die, obwohl nicht dem Respirationsapparat besonders angehörig, doch an dieser Stelle ihren Platz finden mag.

Die das Auge betreffenden pyämischen Processe sollen im VIII. Abschnitt bei den Infectionskrankheiten besprochen werden.

§ 2. Die von der Schleimhaut der Respirationsorgane auf die Conjunctiva fortgeleiteten Processe sind fast durchweg von geringem Gewicht und werden oft von den Kranken kaum beachtet. Zu erwähnen ist hier des Bindehautkatarrhs, der sich zu einem stärkeren Schnupfen zu gesellen pflegt, des chronischen Conjunctival-Katarrhs, der bei Säufern und Personen mit chronischem Lungenkatarrh nicht selten auftritt. Auch dürften viele Fälle von Blennorhoe des Thränensacks auf häufig wiederkehrende Coryza als ihr ursächliches Moment zurückzuführen sein.

§ 3. Eine sehr auffallende Erscheinung, die wir an dieser Stelle hervorheben müssen, obwohl sie nicht füglich unter die von der Respirationsschleimhaut auf das Auge fortgeleiteten Processe zu rubriciren ist, bildet der *Herpes corneae*, der nach einer heftigen katarrhalischen Erkrankung der Respirationsschleimhaut auftritt. Horner, dem wir hier folgen, hat 31 dergleichen Fälle gesehen (24 Männer, 7 Weiber) im Durchschnittsalter von 35 Jahren. Meist waren gleichzeitig Herpeseruptionen an Nase und Lippen vorhanden. Der Ausbruch des Herpes erfolgte unmittelbar nach dem Höhestand des Fiebers. Das Exanthem selbst besteht in gruppenweis zusammenstehenden, seltener vereinzelten wasserhellen Bläschen auf der Cornea, meist peripher, seltener central gelegen. In den meisten Fällen kommt die Krankheit erst zur Beobachtung, nachdem die Epitheldecke der Bläschen bereits zerstört ist. Indess auch dann ist an der charakteristischen Form der epithellosen Stelle, entstanden durch Confluenz der Bläschen, die Krankheit erkenntlich. Die Hornhaut pflegt an den kranken Stellen gegen leichte Berührung unempfindlich zu sein, doch ist — nach meiner Erfahrung — dieses Symptom nicht constant, ebenso wie das von Horner urgirte Symptom der Spannungsminderung des Augapfels. Hierdurch, wie durch das Freibleiben der Lider, der Stirn von Herpeseruption und Anästesie unterscheidet sich diese Herpesform von dem eigentlichen *Herpes zoster ophthalmicus* (cf. § 92). Uebrigens soll hiermit eine nahe Verwandtschaft beider Formen nicht geleugnet werden. Die Affection ist immer einseitig, bis auf einen Fall von Horner, in welchem bei einem Säufer eine doppelseitige schwere Pneumonie vorangegangen war. Die Krankheit ist schmerzhaft und langwierig; 1—1½ Monat pflegen bis zur Heilung zu vergehen.

§ 4. In Folge von venösen Stauungen durch rasch vorübergehende Behinderung im kleinen Kreislauf treten häufig genug Extravasate namentlich unter der Bindehaut und in dem laxen Zellgewebe der Augenlider auf. Hierher gehören die sehr häufig vorkommenden starken Blutaustritte bei *Tussis convulsiva*, die bisweilen auf beiden Augen einen grossen Theil der *Conjunctiva bulbi* färben, und auch die Lider blau unterlaufen erscheinen lassen. Ganz eben solche Extravasate werden beobachtet nach heftigem Erbrechen oder nach epileptischen Anfällen. Wenn bei einer Person plötzlich über Nacht dergleichen Extravasate in der *Conjunctiva bulbi* erscheinen und begleitet sind von zahlreichen punktförmigen Blutaustritten über Stirn und Augenlider, auch wohl von grösseren Ekchymosen an den letzteren — wenn dabei starker Husten und Erbrechen ausgeschlossen ist, und die Person sich müde und abgeschlagen fühlt, so ist dringender Verdacht auf einen nächtlichen epileptischen An-

fall vorhanden. Eben so müssen auf venöse Stauungen — jedoch unabhängig von Erkrankung der Lunge oder des Herzens — gewisse Blutergüsse in den Glaskörper zurückgeführt werden, wie sie z. B. bei jüngeren Personen — im Alter zwischen 20—40 Jahren —, während dieselben dauernd in gebückter Stellung und bei heissem Wetter im Garten oder im Felde arbeiten, eintreten.

§ 5. Von chronischen Lungenleiden, die zu venösen Rückstauungen nach der Retina und Gefässrupturen in derselben Veranlassung geben können, ist namentlich das Emphysem zu nennen. Wir finden bei Emphysematikern nicht selten die Retinalvenen stark geschwellt. Stehen die Kranken im höheren Lebensalter, so zeigen sich auch wohl zahlreiche Netzhautapoplexien, die immer wieder recidiviren. Wenn Netzhautapoplexien nicht auf entzündlichen Veränderungen in der Netzhaut beruhen, so werden stets Circulationsstörungen — d. h. venöse Stauung oder Steigerung des Druckes im Arteriensystem — oder Erkrankung der Gefässwände — Fettdegeneration oder atheromatöse Entartung — das ätiologische Moment abgeben, obschon es im einzelnen Falle nicht immer möglich ist, mit Sicherheit zu entscheiden, welcher dieser Ursachen die Apoplexien zuzuschreiben seien. Häufig genug concurriren mehrere derselben gleichzeitig. Sicher aber ist so viel, dass Hypertrophie des linken Ventrikels ein Hauptmoment für Netzhautapoplexien abgiebt. Nachdem immer wiederkehrende Netzhautapoplexien aufgetreten waren, kommt es schliesslich auch wohl zu Blutungen in den Glaskörper.

Als Resultate venöser Stauung sind ferner die zahlreichen, frischen, kleinen Netzhautapoplexien zu betrachten, die post mortem gefunden werden, wenn der lethale Ausgang unter anhaltenden suffocatorischen Erscheinungen erfolgte.

§ 6. In keinem Theile des lebenden Organismus sind die kleinen Blutgefässe der Beobachtung so zugänglich, als in der *Conjunctiva bulbi* und in der Netzhaut. Wir sind nun zwar bis jetzt nicht in der Lage, die bei kleinen Gefässen besonders auf Fettdegeneration der Wandungen beruhende Brüchigkeit mit Augenspiegel oder Lupe unmittelbar zu erkennen, sind aber wohl berechtigt, aus wiederholt auftretenden kleinen Extravasaten in der *Conjunctiva bulbi* oder der Netzhaut auf eine solche verminderte Widerstandsfähigkeit der Gefässwandungen überhaupt zu schliessen. An andern Orten auftretend, würden diese kleinen Ergüsse unserer Erkenntniss durchaus entzogen bleiben und insofern haben dieselben in der Conjunctiva oder Retina einigermassen eine prognostische Bedeutung. Personen jenseits des 65. Lebensjahres, wenn sie öfters von dergleichen kleinen Extravasaten heimgesucht werden, sterben sehr häufig binnen einigen Jahren an Gehirnapoplexie.

§ 7. Auch auf eine fettige Degeneration des Herzmuskels weisen Netzhautekchymosen bisweilen hin, da diese Herzerkrankung häufig mit ausgedehnter Degeneration der Gefässwände verbunden ist, wie sie auch nicht selten als Theilerscheinung des *Marasmus senilis* auftritt. Nur auf diese Weise lässt es sich wohl erklären, dass auch bei Fettherz Netzhautblutungen nicht selten sind.

Beim Fettherz kommt auch in der Hornhaut eine eigenthümliche Veränderung vor — der *Arcus senilis* — oder Greisenbogen. Es ist wiederholt beobachtet worden, dass der Greisenbogen, der in Einlagerung von Fetttröpfchen in eine periphere Zone der Hornhaut besteht, auch bei jugendlichen Personen auftrat, die an Herzfehlern mit Verfettung der Herzsubstanz litten.

§ 8. Bedeutende Veränderungen in der Blutmischung können eine allgemeine Störung in der Ernährung der Gefässwände hervorrufen und zu zahllosen Extravasaten Veranlassung gehen. So beobachtete Biermer in 35 Fällen bei perniciöser progressiver Anämie herabgekommener, mit chronischer Diarrhoe behafteter Personen, ausser capillären Blutungen in den verschiedensten Organen, fast immer Netzhautapoplexien, ohne dass das Sehvermögen deshalb stets gelitten hätte. Verfettungen in den Circulationswegen waren hier die Ursache der Blutungen. Manz fand in einem Falle perniciöser Anämie post mortem an den Capillargefässen der Retina aneurysmatische Anhänge oder Ausbuchtungen, die zum Theil mit einem Extravasat umgeben waren.

Ueber einen von mir untersuchten Fall habe ich Folgendes notirt: Augenspiegel: Jederseits ist die *Papilla optica* sehr blass, jedoch ohne bläulichen Ton, die Netzhautgefässe sind dünn und sparsam. In der Umgegend der *Papilla optica* finden sich eine Anzahl Extravasate, von denen keines die Papille an Grösse erreicht. Sie liegen nicht dicht zusammen, werden nicht durch eine starke Blutschicht gebildet, da ihre Farbe nicht sehr dunkel. Einige sind zum Theil weiss entfärbt, einige scheinen in der Adventitia von Gefässen zu liegen, weil sie spindelförmig und scharf begrenzt sind. Retina nicht getrübt, Grenze der *Papilla optica* scharf. Bedeutende concentrische Verengerung des Gesichtsfeldes.

Es giebt indess auch schwere Anämien von anderem Charakter, bei denen der ophthalmoscopische Befund ein anderer ist. So glaube ich nicht unerwähnt lassen zu dürfen eine 48jährige Patientin mit exquisiter Anämie und ungemeiner Hinfälligkeit, ohne Durchfälle, ohne erkanntes Organleiden. Beiderseits fand sich auf der Retina keine Spur von Extravasaten, dagegen erschien dieselbe leicht getrübt; an einigen Stellen in der Umgebung der Papille ist die Trübung besonders auffallend. Die *Papilla optica* ist sehr blass, aber ohne kalten Ton; die Gefässe sind merklich dünn. Trotz nicht erhöhter Bulbusspannung ruft eine leise Berührung des Augapfels einen Arterienpuls wie bei Glaucom hervor und dauerte derselbe auch nach Beseitigung des Druckes noch eine kurze Zeit an. Das Fehlen der Extravasate deutet meines Erachtens auf Integrität der Gefässwandungen, der Arterienpuls auf die Verminderung des Blutquantums. (Aehnliches s. bei Cholera § 128.) Die Sehschärfe war hier bis auf sehr verminderte Ausdauer nahe der Norm.

§ 9. Bei allgemeiner Erweiterung und Hypertrophie des gesammten Gefässsystems, Herzerweiterung ohne Klappenfehler, allgemeiner Cyanose, aneurysmatischem Geräusch an verschiedenen Körperstellen fand Knapp eine enorme Vergrösserung aller Netzhautgefässe. Zahllose dicke und gewundene Arterien und Venen entsprangen von der Papille; die Gefässe blieben auch im weiteren Verlaufe dicker und gewundener als in der Norm. Die *Papilla optica* und ihre Ränder waren gänzlich verborgen. Zahlreiche Arterien und Venen reichten bis

zur Fovea. Dabei waren die brechenden Medien, die Sehschärfe und das Gesichtsfeld normal.

Aneurysmen der Carotis, des *Truncus anonymus*, der Aorta haben zu Pupillenverengerung der entsprechenden Seite Veranlassung gegeben. Ursache der Pupillenenge ist, wie auch die Sectionen bestätigt haben, eine mechanische Leitungshemmung in dem betreffenden *Nerv. sympathicus*, hervorgebracht durch die Geschwülste. (Gairdner, Edinburgh monthly journ. 1855.)

§ 10. Dass auch die verminderte Spannung resp. ein sehr bedeutender Spannungswechsel im Arteriensystem unter Umständen an den Netzhautgefässen zur Beobachtung komme, documentirt das Auftreten des Arterienpulses bei Insufficienz der Aortenklappen (Becker), eine Erscheinung, die allerdings bisweilen wenig merklich, manchmal aber sehr auffallend ist, auffallender wenigstens, als der capilläre Puls an den Fingernägeln.

Diese Pulsbewegungen an den Netzhautgefässen verhalten sich in anderer Weise, als der bei Glaucom bekannte Arterienpuls. Sie bestehen darin, dass isochron der Systole des Herzens oder vielmehr der Diastole der *Arteria radialis* die Netzhautarterien sich stärker füllen, breiter und auch etwas länger, somit gewundener werden. Die stärkere Füllung der Arterien ist am leichtesten auf oder nahe dem Querschnitt des Sehnerven wahrzunehmen, besonders unmittelbar vor einer Theilung des Gefässes. Sie erstreckt sich aber weit über die Papillargrenze auf die Netzhaut. Ein geringes Pulsiren wird am besten erkannt durch die Breitenzunahme des hellen Reflexstreifens auf der Arterie; die Längenzunahme der Arterien, die Mehrung ihrer Krümmung, fällt mehr auf an den kleinen Gefässen.

Auf dieses Anschwellen der Arterien erfolgt ein Abschwellen, das an den dickeren Theilen der Arterien auf der *Papilla opt.* bis zu einem völligen Erblassen sich steigern kann. Isochron mit der stärkeren Füllung der Arterien erfolgt eine Abnahme der Füllung der Venen und diese werden dann wieder breiter, wenn die Arterien sich zusammenziehen, ohne dass jedoch die Höhe der Arteriendiastole mit der tiefsten Systole der Venen genau zusammenfiele. Es pflegen diese Veränderungen an den Venen nicht so weit in die Netzhaut hinein sichtbar zu sein, als die Kaliberveränderungen der Arterien.

Diese Pulserscheinungen an den Retinalgefässen sind bei Insufficienz der Aortenklappen fast constant. Es giebt nur wenige Fälle, in denen sie nicht auftreten. Sie mögen dann fehlen, wenn gleichzeitig eine beträchtliche Stenose des *Ostium aortae* vorhanden oder die Insufficienz nicht sehr bedeutend, vielleicht auch, wenn der Patient sehr blutarm ist. In manchen Fällen treten die Pulserscheinungen eine Zeit lang auf, fehlen aber später. Man kann dann jedoch sehr leicht Pulsationen, wie sie beim Glaucom beobachtet werden, hervorrufen, sobald man durch einen nur schwachen Fingerdruck auf den Bulbus die intraoculäre Spannung steigert.

Der Grund für dieses Breiter- und Längerwerden der Netzhautarterien, isochron der Systole des Herzens, ist darin zu suchen, dass bei Insufficienz der Aortenklappen der Spannungswechsel in der Arteriensystole und -Diastole grösser ist, als beim gesunden Circulationsapparat. In der Arteriensystole ist die Spannung bedeutend herabgesetzt durch das Zurücktreten des Blutes nach dem Ven-

trikel, bei der Arteriendiastole ist die Spannung erheblich gesteigert durch die fast nie fehlende Hypertrophie des linken Ventrikels.

Auch für die Diagnose eines Aneurysmus des *Truncus anonymus* oder der *Carotis sinistra* an ihrem Ursprung dürfte der Puls der Netzhautgefässe vielleicht verwendbar werden, insofern das einseitige Auftreten des Pulses für ein Zurückweichen des Blutes in der Carotis der betreffenden Seite nach dem dehnbaren Aneurysmasacke sprechen könnte.

Auf eine verminderte Triebkraft des Herzens sind eine Anzahl von Fällen beiderseitiger plötzlicher Erblindung bezogen worden, in denen der Augenspiegel die Retinalarterien als ausserordentlich dünn erwies, während gleichzeitig die Pulse der Radialarterien sehr kraftlos und frequent waren. Alfred Gräfe beschrieb zuerst einen solchen Fall bei einem sonst gesunden, aber sehr blutarmen $5^1/_2$jährigen Kinde. Dasselbe hatte 160 sehr kleine Pulse. Einen ähnlichen Augenspiegelbefund theilt Knapp mit von einem 3jährigen, schwer an Keuchhusten darniederliegenden und auf beiden Augen in kurzer Zeit erblindeten Kinde. Alfr. Gräfe bezeichnet den Zustand als *Ischaemia retinae*. Er entlehnt diesen Ausdruck Virchow, der damit einen örtlichen Blutmangel in Folge der Widerstände des Einströmens bezeichnet wissen will. Da in dem vorliegenden Falle nicht sowohl vermehrter Widerstand als vielmehr verminderte Triebkraft des Herzens angeschuldigt wird, so hat Gräfe den Begriff, den Virchow mit dem Worte Ischämie verband, gewissermassen erweitert. Wenn sich gegen die Richtigkeit der Gräfe'schen Hypothese auch allerlei Bedenken anführen lassen, — so z. B. dass diese verminderte Triebkraft des Herzens sich gerade blos an den beiden Netzhäuten in so bedenklicher Weise geltend machte, ferner dass bei der asphyktischen Cholera, wo die Kraft der Pulswelle im höchsten Grade herabgesetzt ist, keine ischämische Amaurose beobachtet wird (cf. § 128), — so bleibt für die Auffassung Gräfe's doch der Umstand sehr bedeutungsvoll, dass, sowohl in dem Gräfe'schen als in dem Knapp'schen Falle, durch Herabsetzung des intraoculären Drucks (durch Iridektomie oder Punction der vorderen Kammer) die Function der Retina wiederkehrte und die Retinalarterien wieder gefüllt wurden.

§ 11. Bei Erkrankungen des Herzens (Endocarditis, Klappenfehlern), Aneurysmen im Carotidengebiete, Sklerose der Arterien werden Embolien der *Arteria centralis retinae* beobachtet. Wenn man diese immerhin ziemlich seltenen Fälle der ungeheuren Häufigkeit der Herz- und Gefässerkrankungen gegenüberstellt, so kommt man zu dem Schluss, dass es nur sehr selten einem Embolus gelingt, gerade in die *Art. centr. ret.* einzuwandern. Anderseits ist diese Embolie auch mehrfach ohne nachweisbare Erkrankung des Gefässsystems beobachtet worden. Es ist nicht unwahrscheinlich, dass Embolien häufiger in den Ciliararterien vorkommen[1]; sie sind aber weniger gekannt, da wegen der reichlichen Anastomosen in der Chorioidea die Functionsstörungen, die dadurch entstehen müssen, überhaupt nicht so auffallend sind und schneller ausgeglichen werden. — Embolien sind um so seltener in einem Gefässgebiet, je mehr der Winkel, unter dem das Stammgefäss die Hauptarterie verlässt, sich einem rechten nähert, weil der Embolus immer leichter seinen Weg in dem breiteren und geraden

1) Knapp, A. f. O. Bd. XIV. 1, p. 208.

Hauptstamm nimmt und von diesem nicht so leicht in eine kleine und sich unter grossem Winkel abzweigende Nebenströmung geworfen wird. Nun entspringt die *Arteria ophthalmica* von der Carotis rechtwinklig, in ähnlicher Weise von der *Art. ophthalmica* aber, oder von einem ihrer starken Aeste (meist von der *Arteria nasofrontalis*) die sehr dünne *Art. centralis retinae*. Gelangt also ein Embolus in die *Art. ophthalmica*, so wird er viel leichter in die *Art. lacrymalis*, *supraorbitalis* oder *nasofrontalis* und ihre Endäste, in die *Artt. ciliares*, in die *Art. ethmoidalis ant.* etc. getrieben werden als in die ausserordentlich kleine *Art. centralis retinae*. Ueberdies kann dies nur dann geschehen, wenn er von sehr kleinem Kaliber ist. Der plötzlichen Erblindung, welche durch eine Embolie der *Art. centr. retinae* entsteht, gehen bisweilen nur kurze Zeit, wenige Minuten oder Tage, andauernde Verdunkelungen des Gesichtsfeldes voraus. Mit einer gewissen Wahrscheinlichkeit hat Mauthner diese flüchtigen Erblindungen auf embolische Pfröpfe bezogen, die sich für kurze Zeit an der Austrittsöffnung der *Art. centralis retinae* aus dem grösseren Gefässe festsetzten, wegen ihrer Grösse aber nicht in diese hineingetrieben werden konnten, sondern schliesslich von dem andrängenden Blutstrom in der grösseren Bahn weitergeschoben wurden, um irgendwo, ohne weiteren Schaden anzurichten, in einem weniger abgeschlossenen Gefässgebiet sitzen zu bleiben. Es ist durchaus nicht unwahrscheinlich, dass eine grosse Anzahl solcher Gerinnselmassen an der *Art. centr. retinae* vorbeipassirt, bevor ein geeignetes Partikelchen in die kleine Arterie selbst hineingeworfen wird.

Als charakteristische ophthalmoscopische Kennzeichen für eine Embolie der *Art. centr. retinae* sind zu erachten: eine auffallende Enge der Arterien, weissliche Trübung der Netzhaut um die *Papilla optica* und die *Macula lutea* herum, verbunden mit einem kirschrothen Fleck an der Macula selbst. Diese Veränderungen an der Retina sind in ihrer grössten Ausbildung nicht gleichzeitig vorhanden. Ich habe in einem Falle folgendes beobachten können. Acht Stunden nach der plötzlichen Erblindung des linken Auges fehlten die Netzhautgefässe fast; nur die stärkeren waren als feine rothe Linien erkennbar, Arterien und Venen übrigens nicht mit nur einiger Sicherheit zu unterscheiden. Einige Gefässe, die ich für Venen hielt, zeigten vereinzelte, etwas stärker gefüllte Stellen von der Länge eines halben bis ganzen Papillendurchmessers. Diese Blutsäulchen, ca. 6—8 insgesammt, lagen alle ausserhalb der Papille; es kamen auch mehrere solcher an demselben Gefäss, durch leere Stellen getrennt, vor. Sie waren absolut immobil. *Pap. opt.* sehr blass, ihre Grenze scharf; noch keine Trübung der Retina, kein kirschrother Fleck an der *Macula lutea*. Acht Stunden später sind sämmtliche Arterien und Venen so ziemlich gefüllt, die Amaurose dauert fort; die Retina beginnt sich zu trüben, auch die Andeutung eines kirschrothen Flecks an der *Macula lutea* tritt auf. Die letzteren beiden Veränderungen nahmen in den nächsten 24 Stunden bedeutend zu; der Kranke wurde bald aphasisch, bekam dann eine *Hemiplegia dextra* und starb nach 10 Tagen. — Diese Beobachtung bestätigt im Allgemeinen das, was auch von Anderen bereits gefunden wurde, nämlich, dass die Gefässleere später abnimmt, die Trübung und der kirschrothe Fleck erst später — bisweilen erst nach mehreren Tagen — auftreten.

Einen hämorrhagischen Infarkt in der Netzhaut in Folge von Embolie eines Astes der Retinalarterie hat Knapp beschrieben.

§ 12. Weniger gekannt sind die Embolien der Ciliararterien, bei denen das Sehvermögen viel unbedeutender alterirt wird und sich später wieder erheblich bessert. Nach Knapp zeigen sich partielle Trübungen der Netzhaut von graublauer oder milchiger Färbung. Die Trübungen erreichen wohl die *Papilla opt.*, gehen aber nicht von ihr aus. Die getrübten Stellen sind etwas vorgetrieben, die Retinalgefässe auf ihnen etwas stärker gefüllt, die *Pap. opt.* auch wohl hyperämisch. Diese Veränderungen gehen verhältnissmässig rasch — in circa 14 Tagen — zurück, ein Umstand, auf den bei der Diagnose wohl besonderes Gewicht zu legen sein dürfte.

§ 13. Von erheblicher Wichtigkeit zur Begründung der Diagnose kann für den inneren Kliniker das Auftreten von Chorioideal-Tuberkeln, die mit dem Augenspiegel erkennbar sind, werden. Wegen dieser Wichtigkeit sei es gestattet, diesen Punkt etwas ausführlicher zu behandeln.

Die ersten Mittheilungen über das mit dem Augenspiegel erkennbare Vorkommen von Tuberkeln in der Chorioidea überhaupt stammen von Ed. Jäger. Manz erkannte zuerst den Zusammenhang von Tuberkeln der Chorioidea mit acuter Miliartuberculose. Von grösster Bedeutung für die genauere Kenntniss dieses Zusammenhanges wurden die Arbeiten von Cohnheim. Dieser wies durch Sectionen nach, dass bei acuter Miliartuberculose die Chorioidea vorzugsweise häufig der Sitz von Miliartuberkeln sei. Wenn die Chorioïdealtuberkeln bisher thatsächlich nicht sehr häufig durch den Augenspiegel nachgewiesen wurden, so ist dies zum grossen Theil darin begründet, dass die an acuter Miliartuberkulose leidenden Kranken für die Untersuchung mit dem Augenspiegel meist sehr schwierige Objecte sind. Die Krankheit ist bekanntlich namentlich häufig bei Kindern. Kinder sind aber selbst in gesunden Tagen schon schwierig zu untersuchen, weil es bei ihnen nur mühsam zu erreichen ist, dass sie die Sehlinie in die vom Untersucher gewünschte Stellung bringen. Nur durch grosse Geduld und mit viel Zeitverlust kann dies Hinderniss überwunden werden. Eine vorhandene Meningitis (resp. Sopor oder Coma) vermehrt natürlich diesen Uebelstand ungemein, so dass eine ausgiebige Untersuchung der Chorioidea in allen ihren Theilen — soweit sie dem Augenspiegel überhaupt zugänglich ist, — oft geradezu unmöglich bleibt.

Es treten aber die Tuberkeln in der Chorioidea öfters erst sehr spät auf, eben zu einer Zeit, wo der Zustand der Patienten eine allseitige Untersuchung vereitelt. Hierzu kommen noch andere Umstände, die die Entdeckung der Aderhauttuberkeln verhindern. Diese liegen bisweilen — wenn auch nicht meistens — sehr peripherisch; sodann bleiben kleine Tuberkel mit dem Pigmentepithel der Aderhaut bedeckt und werden dadurch entweder dem Blicke ganz entzogen oder wenigstens sehr unscheinbar.

Da in einigen Fällen die Tuberkeln der Aderhaut mit dem Augenspiegel schon zur Zeit der Prodromalsymptome, Wochen und Monate lang vor Ausbruch des Fiebers (cf. den sehr merkwürdigen Fall von Fränkel, Jahrbuch der Kinderheilkunde, Neue Folge II. p. 133, und Berliner klinische Wochenschrift 1872, p. 4—6), ja ohne dass während des Lebens überhaupt die Zeichen der Meningitis vorhanden gewesen wären, gesehen worden sind, so können sie nicht als Zeichen der tuberculösen Meningitis, sondern nur als Ausdruck der Miliartuberculose überhaupt aufgefasst werden. Nach Cohnheim deutet das Auftreten von Ader-

hauttuberkeln stets auf eine im Körper weitverbreitete Miliartuberculose, da sie bei alleiniger Lungen- oder Darmtuberculose nie aufgefunden wurden. Sie treten überhaupt nicht vorzugsweise als Symptom der Tuberculose dieses oder jenes Organes, auch nicht als Symptom der Tuberculose des Gehirns und seiner Häute auf. Dagegen fand sie Cohnheim entweder in einem oder auch in beiden Augen in allen Fällen von acuter Miliartuberculose. Die Chorioidea ist (nebst der Schilddrüse) das von den Tuberkeln am constantesten befallene Organ. Neuerdings hat Stricker (Charité-Annalen, Berlin 1876, p. 329—36) wiederum 4 Fälle von Chorioidealtuberkeln, die während des Lebens gesehen wurden, publicirt. Es geht aus seinen Mittheilungen unter anderem hervor, dass wenn eine Augenspiegeluntersuchung keine Abnormitäten nachweist, doch bereits nach Verlauf von weiteren 12—24 Stunden Tuberkeln der Chorioidea sehr deutlich sichtbar geworden sein können. Unter 6 an allgemeiner Miliartuberculose oder tuberculöser Basilarmeningitis verstorbenen Patienten und 14 Phthisikern, bei denen sich gegen Lebensende eine allgemeine Tuberkeleruption entwickelt hatte, waren es nur 3 Fälle (der vierte wurde nachträglich beobachtet), bei denen intra vitam der sichere Nachweis von Tuberkeln der Chorioidea geführt werden konnte. Dagegen wies nach dem Tode eine genaue Untersuchung unter allen 20 Fällen 12 mal Tuberkeln der Chorioidea nach. Heinzel konnte jedoch in 10 Fällen von Basilarmeningitis, verbunden mit Tuberculose vieler Organe, — durchweg Kinder — nicht ein einziges Mal post mortem Tuberkeln in der Chorioidea entdecken. Hiernach liegt also die Sache so, dass mit dem Augenspiegel aufgefundene Tuberkeln der Chorioidea sicher auf eine über mehrere Organe verbreitete Miliartuberculose schliessen lassen. Werden aber selbst nach der Erweiterung der Pupille mit Atropin und bei allseitiger Durchforschung des Augenhintergrundes keine Tuberkeln entdeckt, so ist damit die Existenz der Miliartuberculose noch nicht ausgeschlossen und die Untersuchungen müssen noch weiter fortgesetzt werden, weil die Tuberkeln möglicherweise erst später zur Erscheinung kommen, sei es, dass die Knötchen erst im späteren Stadium der Krankheit an erreichbaren Stellen auftreten, sei es, dass sie bei Grössenzunahme erst später das Pigmentepithel durchbrechen und deutlich werden.

Was nun das Bild betrifft, das sie bei der Augenspiegeluntersuchung gewähren, so erscheinen sie als hellgelb-röthliche, rundliche Flecke, die wohl nur selten die Grösse der *Papilla optica*, meist nur den dritten Theil oder die Hälfte ihres Durchmessers erreichen, oft aber noch viel kleiner sind. Das Centrum der Flecke ist am hellsten, durch eine Randzone von zunehmender Saturation geht der Farbenton allmälig in die umgebende Hintergrundsfarbe über. Je grösser die Flecke sind, desto mehr contrastirt ihre mittlere Partie durch ihre gelbliche Farbe gegen die rothe Umgebung. Nie sind sie, wie so häufig andere Herderkrankungen der Chorioidea, von einem schwarzen Pigmentsaum umgeben. Mit Vorliebe localisiren sich die Tuberkeln in der Gegend des hinteren Augapfelpols, ohne dass diese Gegend jedoch die stets befallene wäre. Ihre Zahl kann von einigen wenigen bis auf 12 und mehr schwanken. Bei den grösseren hat man ihre Prominenz durch eine leichte parallaktische Verschiebung beim Wechsel der Blickrichtung erkennen können. Ist Zweifel vorhanden, ob ein solches Fleckchen auf dem rothen Hintergrunde als Tuberkel anzusprechen sei, so kann die weitere Beobachtung diesen Zweifel lösen, indem die kleinen Tuberkel sich meist binnen

einigen Tagen vergrössern, ihre Zahl auch wohl durch neu hinzugekommene sich vermehrt, was bei keiner anderen Krankheit, die ähnliche Zeichnungen auf dem Hintergrunde liefern könnte, vorkommt.

Erhebliche Sehstörungen sind mit dem Auftreten von Chorioidealtuberkeln nicht nothwendig verbunden.

§ 14. Bisher vereinzelt beschreiben Gradenigo (Annales d'ocul. 1870) und Dr. Perls Fälle von tuberculöser Iritis mit Tuberkeln in der Chorioidea bei Personen, die an Miliartuberculose zu Grunde gingen.

§ 15. Wenn auf diese Weise der Augenspiegel Gewissheit geben kann über das Vorhandensein der Miliartuberculose, indem durch denselben die vermutheten Tuberkeln uns unmittelbar zur Ansicht vorgeführt werden, so kann anderseits Tuberculose Ursache werden zu völliger Blindheit, ohne dass der Augenspiegel hierüber irgend Aufschluss giebt. Es sind dies die Fälle von Tuberkeln im Gehirn, namentlich in der Gegend der *Corpp. quadrigemina* und *Corpp. geniculata*. In Betreff dieser Fälle verweise ich auf den Abschnitt über Gehirntumoren im Abschnitt V.

Literatur zu Abschnitt I.

Horner, Herpes corneae. Zehender's Klin. Monatsbl. 1871, p. 321.

Züblin, Erkrankungen der Retina bei Anomalien des Circulationsapparates. Diss. Zürich. 1865.

Knapp, Demonstration of ophthalmic drawings. Transact. Americ. ophth. society 1870, p. 120 (excerpirt in Nagel's Jahresbericht 1870, p. 337: Excessive Hyperämie der Netzhäute bei Herzerweiterung etc.).

Biermer, Ueber capilläre Blutungen der Haut, Retina etc. bei pernicieöser Anämie. Correspondenzblatt der Schweizer Aerzte. 1872, p. 15.

Manz, Veränderungen in d. Ret. bei Anaemia progr. pernic. Centralbl. f. d. med. Wissenschaft. 1875. No. 40.

Becker, Otto, Ueber die sichtbaren Erscheinungen der Blutbewegung in der menschlichen Netzhaut (Arterienpuls bei Insufficienz der Aortenklappen). Arch f. Ophth. Bd. XVIII. 1, p. 206—296, und Zehender's Klin. Monatsbl. 1871, p. 380 ff.

Quincke, Ueber denselben Gegenstand in Berl. kl. Wochenschr. 1868, No. 34, 1870, No. 21.

Alfred Gräfe, Ischaemia retinae. Archiv f. Ophth. Bd. VIII. 1, p. 142.

Knapp, Erblindung durch Netzhaut-Ischämie im Keuchhusten. Archiv f. Augen- und Ohrenheilkunde von Knapp und Moos, Bd. V. 1, p. 203.

Mauthner, Lehrbuch der Ophthalmoscopie. 1868, p. 347 (Ischämie der Netzhaut).

Virchow, Oertlicher Blutmangel. Handbuch d. spec. Pathol. u. Therap. 1854, Bd. I. p. 122.

Ueber Embolie der Art. centr. retinae.

v. Gräfe, Arch. f. Ophth. Bd. V. 1, p. 136.

Blessig, Arch. f. Ophth. Bd. VIII. 1, p. 216.

Schneller, Arch. f. Ophth. Bd. VII. 1, p. 271.

Knapp, Arch. f. Ophth. Bd. XIV. 1, p. 207. (Ueber Verstopfungen der Blutgefässe des Auges.)

Samelsohn, Archiv für Augen- und Ohrenheilkunde von Knapp u. Moos, Bd. III. 1, p. 130.
Liebreich, Deutsche Klinik 1861, No. 50. Atlas der Ophthalmosc. Taf. VIII.
Schirmer, Klin. Monatsbl. 1868, p. 36.
Sämisch, Klin. Monatsbl. 1866, p. 32 ff.
Steffan, Arch. f. Ophth. XII. 1, p. 34.
Knapp, Embolie eines Zweiges der Netzhautarterie mit hämorrhagischem Infarct in der Netzhaut. Arch. f. Augen- und Ohrenheilkunde von Knapp und Moos, Bd. I. 1, p. 29; III. 1, p. 178.
Mauthner, Wiener med. Zeitung 1873, p. 6, und Med. Jahrb. der Wiener Aerzte 1873, II. p. 195—212.
Nagel's Jahresber. pro 1873, Literaturangaben p. 326.

Ueber Tuberculose der Chorioidea.

Ed. v. Jäger, Oesterreichische Zeitschrift für praktische Heilkunde Jahrg. I. No. 2.
Manz, Archiv f. Ophth. Bd. IV. 2, p. 120 und Bd. IX. 3, p. 133.
Cohnheim, Virchow's Arch. 1867, Bd. 39, p. 49.
v. Gräfe und Leber, A. f. O. Bd. XIV. 1, p. 183.
Busch, Virchow's Arch. Bd. 36, p. 448.
Perls, Arch. f. Ophth. Bd. XIX. 1. (Zur Kenntniss der Tuberculose des Auges.)
Steffen, Jahrbuch für Kinderheilkunde, Bd. II. p. 315, Bd. III. p. 323.
Fränkel, Jahrb. f. Kinderheilk., Neue Folge Bd. II. p. 113.
——, Weitere Beobachtungen von Tuberkeln der Chorioidea. Berl. klin. Wochenschrift 1872, p. 4—6.
Heinzel, Ueber den diagnostischen Werth des Augenspiegelbefundes bei intracraniellen Erkrankungen der Kinder. Jahrbuch für Kinderheilkunde, Neue Folge VIII. 3, p. 331.

Abschnitt II.

Ueber die Beziehungen der Krankheiten der Digestionsorgane zum Sehorgan.

§ 16. Diese Beziehungen basiren:

1) auf reflectorischen Vorgängen,
2) auf tiefer Alteration der Blutmischung, die durch schwere Leiden der Digestionsorgane entstand,
3) auf Fluxionen nach dem Gehirn und den Augen in Folge chronischer Verdauungsstörung — sei es durch veränderte Function der Leber oder der Schleimhaut des Verdauungskanales — (*Plethora abdominalis*).

§ 17. Die Angaben, dass Zahnreize, kranke Zahnwurzeln allerlei Affectionen an den Augen hervorrufen sollen, tauchen immer wieder von Neuem auf. Theils sollen entzündliche Affectionen der Bindehaut, Phlyctänen, durch den Zahnreiz bei der Dentition der Kinder entstehen, theils sollen Amblyopien und Amaurosen auftreten, die nach Extraction der kranken Zähne bisweilen verschwänden, manchmal aber auch sich nur etwas besserten. Der Process, der bei

diesen Zahnleiden am Opticus oder der Retina sich abspielt, ist noch nicht genauer gekannt. In einigen Fällen wird ausdrücklich angegeben, dass der Augenspiegel nichts Abnormes erkennen liess, in andern Fällen wurden Trübungen der Netzhaut gefunden, in noch andern Atrophie des *Nervus opticus*.

Wenn man erwägt, dass heftige Neuralgien in verschiedenen Zweigen des Trigeminus von kranken Zahnwurzeln ausgehen können, dass ferner starke Neuralgien des Trigeminus nicht nur Thränen und Injection der Conjunctiva hervorrufen, sondern dass, wenn auch selten, starke Schwellungen der Uebergangsfalten während des Anfalls entstehen, die Tage lang sich erhalten, — so ist es nicht ganz von der Hand zu weisen, dass auch Veränderungen an der Netzhaut oder im Sehnerv, im Orbitalzellgewebe die Folge von heftigen Neuralgien des Trigeminus und somit von kranken Zahnwurzeln sein können. Die Casuistik ist indess bis jetzt zu unvollständig und mehr in die Breite als in die Tiefe gehend, als dass sich über Art und Weise der Betheiligung der optischen Fasern ein sicheres Urtheil fällen liesse.

§ 18. Eine ausführlichere Arbeit von Schmidt weist nach, dass auf reflectorischem Wege Zahnleiden Ursache werden können zu Beschränkung der Accommodation. Aus 92 untersuchten Fällen von Zahnleiden ergiebt sich:

1) In Folge von pathologischen Reizungen der Dentaläste des *Nerv. trigeminus* treten mehr oder weniger bedeutende Beschränkungen der Accommodationsbreite auf.
2) Diese Beschränkungen sind ein- oder doppelseitig; in ersterem Falle treffen sie stets das Auge der leidenden Seite.
3) Am häufigsten finden sich diese Accommodationsbeschränkungen im jugendlichen Alter. Im höheren Alter kommen sie nie oder nur selten zur Beobachtung.
4) Sie erklären sich durch intraoculäre Drucksteigerung, welche ausgeht von einer reflectorisch angeregten Reizung der vasomotorischen Nerven.

Unter den 92 Fällen fand sich die Accommodation 73 mal unter die von Donders angegebenen normalen Ziffern herabgesetzt. Es wurde auch in einigen Fällen, die wiederholt beobachtet werden konnten, constatirt, dass mit dem Aufhören des Zahnleidens die Accommodationsbreite wieder zunahm. In 31 Fällen, in denen die Accommodationsbreite beider Augen differirte, war die grössere Beschränkung 30 mal auf der leidenden Seite, bei 51 Individuen war keine Differenz wahrnehmbar, bei 9 Individuen waren beide Seiten mit Zahnleiden behaftet.

Der Grad der Beschränkung war ein durchaus verschiedener. Höher erwies er sich bei jugendlichen, geringer bei älteren (über 25 Jahre alten) Individuen. Unter 62 Personen im Alter von 10 bis 25 Jahren war die Beschränkung gegen die normale Breite 35 mal gleich einer Linse von 8 Zoll Focalweite oder noch bedeutender.

Die Beschwerden, die für den Patienten daraus erwuchsen, waren nur in wenigen Fällen so bedeutend, dass sie zu Klagen Veranlassung gaben.

Schmidt glaubt sich, wie angegeben, zu der Annahme berechtigt, dass die Irritation der Trigeminusäste bei Zahnleiden auf reflectorischem Wege eine Reizung der vasomotorischen Nerven des Auges zur Folge haben könne und dass Reizung dieser vasomotorischen Nerven eine intraoculäre Drucksteigerung hervorrufe.

Eine Steigerung des intraocularen Druckes aber wirke hemmend auf die Accommodation. Die Minderung der Accommodationsbreite erfolgt durch Hinausrücken des Nahepunktes.

§ 19. Von den Magenleiden ist es vor allen die Magenblutung, die zweifellos häufig genug zu Sehstörungen und absoluter Amaurose Veranlassung gegeben hat. Die Fälle kommen in der Regel erst nach beendetem Process zur Beobachtung und man constatirt dann meist eine beiderseitige weisse Sehnervenatrophie als Ursache der Blindheit. Obsehon auch nach starken, sehr rasch eintretenden Blutverlusten aus anderen Organen Erblindung beobachtet worden ist (Arlt führt besonders Metrorrhagien an; siehe Krankheiten des Auges 1856, Bd. III. p. 175), so scheint dieser Vorgang doch gerade besonders nach Hämatemesis einzutreten. Es lässt sich die Vermuthung nicht abweisen, dass eine Hämatemesis nur bei sehr beträchtlichen Blutungen in den Magen eintreten wird, während kleinere, wenn auch häufig wiederkehrende Blutungen in den Magen wohl öfters unerkannt bleiben, weil das Blut dann nicht durch einen Brechact entleert, sondern durch den Darm abgeführt wird und der Beobachtung entgeht. Es dürfte daher nicht sowohl die Magenblutung überhaupt, als vielmehr eine so beträchtliche Blutung in den Magen, dass sie zum Bluterbrechen führt, Veranlassung zur Amaurose werden. — Stets scheinen, wenn Letzteres der Fall ist, auch noch andere Symptome, die auf ein schweres Mitleiden des Gehirns deuten, vorhanden zu sein. Ohnmachten und namentlich heftige Schmerzen im Hinterkopf bis in das Genick pflegen nicht zu fehlen. Da der Vorgang, welcher zur Erblindung führt, noch nicht gekannt ist, so dürfte eine Beobachtung, die im Januar 1875 auf der Klinik des Prof. Biermer gemacht worden ist, von Wichtigkeit sein, und dies um so mehr, als der Augenspiegel sehr erhebliche, allmälig vorübergehende Veränderungen auf beiden Retinae nachwies, ohne dass Blindheit sich entwickelt hätte. Der Fall betrifft ein junges Mädchen, bei dem durch eine sehr beträchtliche Hämatemesis plötzlich eine ausserordentlich hochgradige Anämie entstanden war. Die Augenspiegeluntersuchung wurde circa 12 Tage nach dem Anfall vorgenommen und zeigte die Netzhaut in grosser Ausdehnung um die Papille herum stark weisslich getrübt, so dass die Grenzen der Papillen stellenweis, namentlich auf dem einen Auge, nicht mehr kenntlich waren. In den getrübten Netzhautpartien befanden sich zahlreiche kleine Extravasate. Ein kirschrother Fleck an der *Macula lutea* war nicht vorhanden, auch war die Trübung der Retina nicht so intensiv weiss, als wie in den im Allgemeinen als *Embolia art. central. retinae* bezeichneten Fällen; sie concentrirte sich auch mehr um die *Papilla optica*, nicht um die *Macula lutea*. Ebenso hatte das Bild durchaus keine Aehnlichkeit mit dem einer Stauungspapille. Das kleine Caliber der Gefässe und die sehr hellrothe Färbung auch der peripherischen Partien des Hintergrundes waren zweifellos auf die Anämie zurückzuführen. Die Kranke erholte sich von dem Anfalle. Nach einigen Wochen waren die Extravasate verschwunden, dann ging die Trübung der Netzhaut zurück. Die Grenzen der Papille traten deutlicher hervor. Das Sehvermögen war nach ihrer Angabe während der ganzen Zeit nicht alterirt. Von einer genauen Prüfung desselben musste wegen des Zustandes der Patientin anfänglich Abstand genommen werden. Ein

Vierteljahr nach dem Blutbrechen war die Netzhaut und *Pap. optica* durchaus normal, ebenso die Sehschärfe.

Trübung der Netzhaut in der Umgebung der *Pap. optica* nebst einem kleinen Extravasat sah auch Schweigger (Handb. der spec. Augenheilk. 1873, p. 558) in einem Falle, den er 8 Tage nach in Folge von Hämatemesis eingetretener Blindheit untersuchte.

Ferner hat Jacobs Extravasate in der Netzhaut noch ca. 5 Wochen nach der Hämatemesis und 3 Wochen nach Beginn der Sehstörung beobachtet. Die Pupillen waren weit und starr. Die Kranke blieb blind, der *Nerv. opticus* wurde atrophisch. Auch Samelsohn scheint nach einer in Folge von Darmblutungen plötzlich aufgetretenen beiderseitigen Erblindung bezüglich der Retinalextravasate einen ähnlichen Befund gemacht zu haben.[1])

Es ist somit wohl sicher, dass auch plötzliche starke Blutverluste und die dadurch veränderte Blutmischung Veranlassung werden können zu seröser Durchtränkung der Netzhaut, — denn als solche wird die mit dem Augenspiegel wahrgenommene Trübung wohl aufzufassen sein — und zur Entstehung von Blutaustritten aus den Gefässen der Retina. (Vergleiche auch den § 8 erwähnten Befund auf der Netzhaut anämischer, durch Diarrhöen heruntergekommener Personen mit Herzverfettung.) Die weisse Sehnervenatrophie nach Hämatemesis bildet sich also höchst wahrscheinlich aus einer starken serösen Durchtränkung der Retina mit Extravasation in dieselbe heraus. Es ist übrigens ausdrücklich hervorzuheben, dass die Sehstörung nicht unmittelbar nach dem Blutverluste eintritt, sondern meist erst nach einigen Tagen, — in dem von Jacobs mitgetheilten Falle erst nach 12 Tagen. Wiederkehr des Sehvermögens, wenigstens in einem Theile des Gesichtsfeldes, ist selbst nach längerer Dauer der Amaurose beobachtet worden. — Vielleicht werfen diese Beobachtungen mit dem Augenspiegel Licht auf die nervösen Symptome, die nach sehr erheblichen Blutverlusten eintreten. Der Kopfschmerz, das Eingenommensein des Kopfes, die Störungen im Denkvermögen könnten wohl in Veränderungen des Gehirns ihre Ursache finden, die denen ähnlich sind, wie sie der Augenspiegel an der Retina zeigt.

§ 20. Es existiren noch keine ausgedehnteren Untersuchungen über den Einfluss, den Leberhyperämien (sog. *Plethora abdominalis*), wie sie namentlich bei starken Essern und Trinkern vorkommen, auf das Sehorgan ausüben, und doch ist ein solcher Einfluss zweifellos vorhanden und wird vielleicht vermittelt durch die Congestionen resp. Stauungen nach dem Kopfe, die bei solchen Personen häufig sind. Die in Rede stehenden Kranken klagen häufig über leichten Kopfschmerz oder Eingenommenheit des Kopfes, sehen roth im Gesicht aus, nach den meist reichlichen Mahlzeiten haben sie das Gefühl von Aufgetriebensein des Leibes, sie athmen dann etwas schwerer, die Herzaction ist etwas beschleunigt, es sind starke Fettanhäufungen in der Bauchhaut und meist wohl auch im Omentum vorhanden; der Stuhl ist etwas retardirt. Bezüglich der Augen beschweren sie sich über allerlei Symptome, die auf eine schnelle Ermüdung des Accommodationsmuskels oder Verminderung der Accommodations-

1) Tageblatt der 46. Versammlung der deutschen Naturforscher und Aerzte in Wiesbaden, 1873, 13. Section p. 161.

breite zu beziehen sind. Schmerzhafte Empfindungen, ein Gefühl von Spannung in der Stirn oder hinter den Augen, auch im Hinterkopfe, stellen sich ein, wenn sie nur kurze Zeit lesen oder nähen. Die früher hilfreichen Convexbrillen genügen nicht mehr und stärkere Convexgläser sind wegen der geringen Accommodationsbreite, die in den 40er Jahren $^1/_8$ bis $^1/_{11}$ betragen soll und die bis auf $^1/_{20}$ oder $^1/_{40}$ gesunken ist, auch unbequem. Ihre Arbeitsfähigkeit ist daher beeinträchtigt. Schon ein mehrtägiges Abführen erleichtert solche Kranke. Gehen sie aber nach Kissingen oder Karlsbad oder Marienbad und kehren sie von ihren Unterleibsbeschwerden und dem zu vielen Fett befreit zurück, so geht es mit dem Lesen und den schriftlichen Arbeiten wieder viel leichter, es genügen die früheren Gläser, ja, wenn sie überhaupt nur schwache Convexgläser benutzt hatten, so legen sie dieselben auch wohl auf ein Jahr wieder ganz bei Seite.

Bei diesen Patienten findet man noch vor dem 50. Jahre häufig genug Spuren von äquatorialen Trübungen der Linsen. Obwohl diese durch den Gebrauch obiger Mineralquellen durchaus keine Verringerung erfahren, so mag in manchen Fällen die Angabe verbesserter Gebrauchsfähigkeit der Augen auf ein Rückgängigwerden der Linsentrübung bezogen worden sein und daher der Glaube von dem Nutzen des Karlsbader Wassers gegen Cataract stammen. Wenn übrigens die genannten Mineralwässer Linsentrübungen auch nicht aufhalten können, so habe ich doch die Ueberzeugung gewonnen, dass sie auf ein Stationärbleiben der Trübung allerdings zuweilen hinwirken, sofern sie nämlich im Stande waren, die Unterleibsbeschwerden, welche Fluxionen oder Stauungen nach dem Kopfe bewirkten, zu beseitigen und den ganzen Gesundheitszustand zu verbessern. Ich könnte eine Reihe Beispiele anführen von Personen, bei denen sich abnorm zeitig, schon im Anfang der 50er Jahre der Beginn einer Linsentrübung einstellte und bei denen dieselbe stationär blieb 10—15 Jahre lang unter dem mehrfachen und allemal das Allgemeinbefinden wieder verbessernden Gebrauch der genannten Brunnen. Es steht diese Erfahrung nicht im Widerspruch mit der, dass Personen im Verlauf weniger Wochen staarblind werden während des Gebrauchs des Karlsbader Wassers, der dann aber auch ihre Körperkräfte sehr herabsetzte.

Bei einer Dame, die erst im Anfang der 40er Jahre in den Ehestand trat, die nun sehr gemächlich und gut zu leben begann und rasch an Körpergewicht zunahm unter den Erscheinungen der sog. *Plethora abdominalis*, sank die Accommodationsbreite binnen $^1/_2$ Jahr von $^1/_7$ auf $^1/_9$ bei Emetropie und guter Sehschärfe. Die Brille + 40, die ihr vor 1 Jahr verordnet worden war und genügt hatte, genügte nun nicht mehr. Nachdem sie in Karlsbad gewesen war und dann noch ein Seebad besucht hatte, las sie im nächsten Winter wieder mit der früheren Brille ausdauernd; der Nahepunkt lag in $7^1/_2''$.

§ 21. Auch auf die Functionen der äusseren Augenmuskeln können »Unterleibsstockungen« hindernd einwirken.

Ein sehr gut situirter Gutsbesitzer, der sehr reichlich zu leben sich angewöhnt hatte, wurde in der Mitte der 40er Jahre, als sich eine erhebliche Fettleibigkeit und Hämorrhoiden bei ihm entwickelten, von sehr störender Diplopie befallen. Ein *Musc. obliquus sup.* war der schuldige Theil. Der verewigte Gräfe, an den er sich zunächst wandte, verordnete ihm einige *Hirudines ad anum* und in 3 Tagen war die Diplopie gehoben. Im Laufe von ca. 10 Jahren wiederholten sich diese Anfälle von Diplopie noch 5—6 mal. Sie wurden nicht immer durch die Functionsuntüchtigkeit desselben

Muskels, ja nicht einmal durch Muskeln an demselben Auge hervorgerufen. Die *Hirudines ad anum*, die sich zunächst der Patient stets selbst verordnete, bewirkten auch wohl weiterhin, jedoch schliesslich nicht mehr Heilung oder Besserung der Diplopie; ein wenig Ascese und gleichzeitig Stuhlgang befördernde Mittel beseitigten dann stets das Uebel im Laufe weniger Wochen.

Ich bin mir wohl bewusst, mit diesen beiden Beispielen — die sich übrigens bedeutend vermehren liessen — keineswegs eine Abhängigkeit der Functionsdefecte der Binnen- oder Aussenmuskeln von Unterleibsstockungen streng nachgewiesen zu haben, halte aber dafür, dass sie Fingerzeige abgeben für eine Richtung, nach welcher hin dergleichen Muskelparesen fernerhin zu beobachten sein werden.

§ 22. Dass die Anwesenheit von Würmern im Darmkanal sich an den Augen reflectire, wurde früher wenigstens vielfach behauptet. So sollte namentlich Midriasis eine Folge der Helminthiasis sein können. Neue und sichere Beobachtungen sind darüber nicht publicirt worden.

Nach Furnell (citirt in Nagel's Jahresber. 1871, p. 177) sollen in Madras Fälle von hartnäckiger Iritis und von Hornhautentzündungen nach Entleerung zahlreicher Spulwürmer durch Gaben von Santonin und Ol. Ricini sofort gebessert worden sein.

§ 23. Die *Conjunctiva bulbi* ist seit langer Zeit bezüglich der Nachweisung des Icterus ein locus praedilectionis nicht sowohl für den Gallenfarbstoff, als für die Pathologen. Dass die Gelbfärbung auf der *Conj. bulbi* besonders deutlich hervortritt, liegt wohl nur darin, dass die sowohl bei Brünetten als bei Blonden stets gleichweisse Sklera die Unterlage für die Gelbfärbung abgiebt, während die Hautfärbung durch ihren variablen Pigmentreichthum weniger geeignet ist, leichtere Grade des Icterus kenntlich erscheinen zu lassen.

Das »Gelbsehen« der Icterischen ist ein nur ausnahmsweis auftretendes subjectives Symptom und zunächst wegen dieses rein subjectiven Charakters nicht von grossem Gewicht. Nach Moxon scheint Linse und Glaskörper selbst bei schwerem Icterus von der Gelbfärbung meist frei zu bleiben.

Erst neuerdings ist bekannt geworden, dass bei Icterus zuweilen Retinalapoplexien auftreten können. Junge hat in einem Fall von Lebercirrhose mit Gelbsucht ein Extravasat in der Retina und Veränderungen in der Körnerschicht gefunden. — Stricker beschreibt einen schweren, binnen 6 Wochen zum Tode führenden Fall von *Hepatitis interstitialis*, bei dem sich zahlreiche Hämorrhagien in der Retina einfanden; die successiv zunahmen und zwar selbst zu einer Zeit, wo der Icterus im Schwinden begriffen war. Er giebt an, dergleichen Netzhautblutungen auch noch in anderen Fällen von fieberhaftem und fieberlosem Icterus, bei denen andere Ursachen für Retinalhämorrhagien ausgeschlossen werden konnten, beobachtet zu haben und dass diese Blutaustritte nach dem Aufhören des Icterus verschwanden. Netzhautblutungen sind auch auf der Biermer'schen Klinik in Breslau von Dr. Buchwald bei schwerem Icterus, unter Anderm bei einem Fall von Carcinom der Gallenblase und der Leber beobachtet worden. Das Sehvermögen scheint dabei in der Regel nicht gestört zu sein.

§ 24. Obwohl ein häufiger Connex zwischen Lebercirrhose und Netzhautleiden nicht bekannt ist, so verdient doch eine Beobachtung von E. Landolt Aufmerksamkeit und kann zu weiteren Forschungen anregen. Bei der typischen *Retinitis pigmentosa* sind die nervösen Elemente in der Netzhaut mehr oder weniger geschwunden unter gleichzeitiger hochgradiger Hyperplasie und Wucherung ihres Bindegewebsgerüstes und Verdickung der Gefässwandungen. Diese Veränderungen sind am stärksten in den äusseren Schichten der Netzhaut, — das Bindegewebe bildet hier ein dichtes verworrenes Maschennetz, — am geringsten in den inneren Schichten. Die Gefässe sind in Folge der bindegewebigen Verdickung der Wandungen erheblich verengt, ihr Lumen auch wohl vollständig geschwunden.

In den peripheren Theilen ist die Retina nichts weiter, als ein Gitterwerk dicker Bindegewebsbalken. Trotz dieser Hypertrophie des Bindegewebes ist die ganze Retina viel dünner, als im normalen Zustande; sie ist beträchtlich geschrumpft. Im Sehnerven sind die Nervenfasern geschwunden, die innere Scheide des Opticus ist sehr dick, ebenso das Bindegewebe zwischen den grösseren und kleineren Nervenbündeln und in der Umgebung der Gefässe. Die Gefässe selbst im *Nerv. opticus* und die Skleralgefässe in dessen Umgebung zeigen ebenfalls bedeutende bindegewebige Verdickung ihrer Wandungen [1]). Landolt vergleicht diesen Befund in der Retina mit der Leber- und Nierencirrhose. Auch hier haben wir Hyperplasie und Neubildung von Bindegewebe längs den Gefässbahnen (den Pfortaderästen, den Glomerulis) und in Folge deren hier Schwund des Parenchyms, wie dort der nervösen Elemente; auch hier schliesslich narbige Schrumpfung des hypertrophischen Bindegewebes, ja, um das Bild noch ähnlicher zu machen, nicht selten Pigmentirung desselben in Folge von Extravasation oder Einwanderung. Dieser Vergleich lässt sich um so eher rechtfertigen, als der erste der beiden von Landolt untersuchten Fälle an *Cirrhosis hepatis* zu Grunde ging und eine analoge Erkrankung der Nieren zeigte, der zweite hingegen an ausgesprochenster *Nephritis interstitialis chronica* verstarb, während die Leber theilweise und auch die Milz deutliche Spuren eines ähnlichen Processes darboten.

Weitere Beobachtungen müssen lehren, ob der cirrhotische Process, der häufig mehrere Organe des Körpers zugleich oder nach einander ergreift, sich auch in der Retina einfindet. Stets eine ausgedehnte typische *Retinitis pigmentosa* anzutreffen, werden wir allerdings nicht erwarten dürfen. Wenn wir aber erwägen, dass diese Erkrankung in ihren ersten Stadien sich stets nur in den für den Sehact weniger wichtigen peripherischen Theilen der Retina localisirt und dass diese deshalb häufig von den Kranken unbemerkt bleiben, so dürfte bei Lebercirrhose eine genauere Untersuchung der peripheren Theile des Gesichtsfeldes und der Retina doch zu empfehlen sein.

§ 25. Bei der lienalen Leukämie sind vielfach Veränderungen am Auge gefunden worden, die im Wesentlichen theils in der durch die veränderte Blutbeschaffenheit bedingten Farbenänderung des Augenhintergrundes, theils in dem Austritt von farblosen und rothen Blutkörperchen aus den Gefässen begründet

1) Ueber die andern anatomischen Veränderungen am Augapfel bei *Retinitis pigmentosa*, namentlich über das Verhalten des Pigments zu den Retinalgefässen, die Einwanderung desselben aus der Chorioidea etc. vergleiche den Abschnitt über *Retinitis pigmentosa* bei den Erkrankungen der Retina.

sind. Es kann die Netzhaut, die Chorioidea, der Glaskörper, die Iris Sitz der Veränderungen sein. Gemeinhin werden dieselben unter der Bezeichnung »*Retinitis leukaemica*« beschrieben. Bei der Untersuchung mit dem Augenspiegel tritt namentlich die orangegelbe Färbung des Augenhintergrundes als auffällig hervor, die Retinalvenen sind bedeutend verbreitert und geschlängelt, rosaroth, nicht dunkelroth wie in normalen Augen, bisweilen auf Strecken schmal weiss gesäumt, die Arterien eng, blassgelb. Nächstdem finden sich Blutextravasate in der Netzhaut und gelbweisse Flecken, die die Grösse der *Papilla optica* jedoch nicht erreichen und oft mit einem Extravasatring umgeben sind. Die Sehstörungen können vollständig fehlen oder auch sehr erheblich sein, sie sind durchaus nicht maasgebend für die etwaige Existenz von Netzhautveränderungen. Wie also in der Leber, in den Nieren, in der Pleura, in der Magen- und Darmschleimhaut zahlreiche, meist flach prominente Herde gefunden werden, die aus zahlreichen Zellen und Kernen bestehen, so enthält auch die Netzhaut und die Chorioidea (letztere, wie es scheint, seltener) dergleichen leukämische Geschwulstherde, die etwas nach innen prominiren und häufig von einem Extravasate umschlossen sind. Die Blutungen, die bei Leukämie in das Unterhautzellgewebe, in den Darmkanal, in das Gehirn etc. erfolgen, finden ihr Analogon am Auge in den Extravasaten, die in der Retina fast nie fehlen, auch in der Chorioidea und im Glaskörper auftreten können. An den Retinalgefässen hat man bei den Hauptstämmen die Adventitia stellenweis verdickt durch Infiltration von Lymphkörperchen, bei den peripherischen Verzweigungen hingegen eine zum Theil weitgediehene fettige Degeneration der Wandungen gefunden. Diese fettige Degeneration dürfte die Blutaustritte erklären; doch hat Leber eine Veränderung der Gefässwandungen vermisst. Es ist sicher, dass die weissen Flecke auf dem Augenhintergrunde ebenso wie die Extravasate verschwinden und später wieder von Neuem auftreten können.

Uebrigens ist hervorzuheben, dass die *Retinitis leukaemica* nicht als ein constantes Symptom der Leukämie auftritt. Knapp und Becker haben bisweilen bei ausgesprochener Leukämie keine Veränderung des Augenhintergrundes gefunden, Schirmer unter 5 Fällen von Leukämie nur einmal. Es erinnert dies Fehlen der Retinitis bei Leukämie an das häufige Fehlen der Fettdegeneration der Netzhaut bei Albuminurie; doch ist noch nicht ausgemacht, ob die Veränderungen in der Retina vielleicht erst dann mit Nothwendigkeit eintreten, wenn die Blutalteration einen gewissen Höhegrad erreicht hat. Leber hebt hervor, dass die leukämischen Herde eine besondere Prädilection für die peripherischen Theile der Retina zeigen. Er fand dieselben am dichtesten und grössten zwischen *Aequator bulbi* und *Ora serrata*. Bei einer solchen Lage können sie dem Augenspiegel unzugänglich sein.

Literatur zu Abschnitt II.

Zahnkrankheiten bei Augenleiden.

Hutchinson, Jonathan, A group of cases illustrating the occasionel connexion between neuralgia of the dental nerves and amaurosis. Ophthalm. Hosp. Reports. Vol. IV. p. 384.

Weeker, Lettre à M. le docteur Delgado à Madrid. Annales d'oculistique. Tome LV. p. 130—135.

Delgado, Lettre à M. le docteur Wecker à Paris. Annales d'ocul. Tome LV. p. 139.
Zehender, Klin. Monatsbl. 1866, p. 269 (woselbst auch noch andere Literaturangaben).
Alexander in Zehender's Klin. Monatsbl. 1868, p. 42.
Aus Nagel's Jahresbericht pro 1871 und 72:
Galezowski, Sur les affections oculo-dentaires Journ. d'ophthalm. I. p. 606—612.
Keyser, The dental times 1870. October.
Gill, Affection of the eye from dental disease. The St. Louis med. and surg. Journ. 1872, Juni, p. 301.
Tavignot, Étiologie et thérapeutique des ophthalmies scrofuleuses. Journ. des connais. med. chir. 1871. Avril 1.
Blanc, Ophthalmie chronique guérie par suite de l'avulsion d'une dent. Ibidem No. 27.
Décaisne, Troubles de la vision consécutifs aux altérations des dents et aux opérations pratiquées sur elles Gaz. méd. 1871. No. 34, p. 369.
Chevalier, ebenso und ibid. No. 41, p. 461. cf. auch Schmidt's Jahrbücher: Bd. 129 p. 219; Bd. 131, p. 178; Bd. 133, p. 114; Bd. 138, p. 354; ferner Virchow-Hirsch, Jahresbericht p. 1873. Bd. II. p. 537.
Dr. H. Schmidt, Accommodationsbeschränkungen bei Zahnleiden. Arch. f. Ophth. XIV. 1, p. 107 ff.

Hämatemesis als Ursache von Amaurose.

v. Gräfe, Arch. f. Ophth. Bd. VII. 2, p. 143.
Fikentscher, Arch. f. Ophth. Bd. VIII. 1, p. 209.
v. Gräfe, Arch. f. Ophth. Bd. XII. 2, p. 149.
Samelsohn, Arch. f. Ophth. Bd. XVIII. 2, p. 225—35.
Jacobs, Berliner klin. Wochenschr. 1868, p. 39. Klin. Monatsbl. 1868, p. 90.

Moxon, Clinical remarks on Xanthopsia in jaundice and on the distribution of the bile pigment in jaundice. Lancet 1873, I. p. 130.
Junge, Würzburger Verhandlungen Bd. IX. p. 219. (Retinalextravasate bei Lebercirrhose mit Gelbsucht.)
Stricker, Hepatitis, Icterus und Retinalblutungen. Berl. klin. Wochenschrift 1874, No. 21, p. 255, und Charité-Annalen, Berlin 1876, p. 324.
Heinr. Müller, Ueber das Vorkommen von Störungen des Sehvermögens neben solchen der Leberthätigkeit. Gesammelte und hinterlassene Schriften herausgegeben von Otto Becker, Leipzig 1872, Bd. I. p. 332.

Landolt, Lebercirrhose in Verbindung mit Retinitis pigmentosa. Arch. f. Ophth. Bd. XVIII. 1, p. 325—48.

Retinitis leukaemica.

Liebreich, Deutsche Klin. 1861, No. 50 und Atlas der Ophthalmoscopie 1863. Taf. X. und pag. 29.
Becker, Otto, Archiv für Augen- und Ohrenheilkunde von Knapp und Moos 1869. Bd. I. 1 pag. 94.
——, Zehender's Klin. Monatsbl. 1868, p. 350.
Sämisch, Klin. Monatsbl. 1869, p. 305.
Leber, Klin. Monatsbl. 1869, p. 312.
Roth, Ein Fall von Retinitis leukaemica. Archiv f. pathol. Anat. Bd. 49, p. 441—46.
Perrin, Observation de retinite leucocythémique, autopsie. Gaz. des hôp. 1870, p. 191.
Reuss, Oesterr. Zeitschrift f. prakt. Heilkunde 1870, p. 273.
Mosler, Pathologie und Therapie der Leukaemie 1872. Berlin, p. 157—165.

Abschnitt III.

Beziehungen der Krankheiten der Harnorgane zum Sehorgan.

§ 26. In mehrfach verschiedener Weise documentiren sich die Leiden der Nieren, dieser Hauptabsonderungsorgane, die in erster Linie die Blutmischung zu reguliren haben, an den Augen. Vorzüglich der Complex von Krankheitsprocessen, der mit dem Namen Morbus Brightii belegt wurde, ist es, der in mannigfacher Weise das Sehorgan influirt. Die durch den fortdauernden Verlust bewirkte Verarmung des Blutes an Eiweissstoffen, die Ueberladung desselben mit Harnstoff und die in Folge des Nierenleidens sich häufig entwickelnde Hypertrophie des linken Ventrikels bilden die chemischen und physikalischen Momente, welche die Erscheinungen am Sehorgan mit den Nierenleiden verbinden.

Ausser diesem Nierenleiden wird in diesem Abschnitt nur noch zu berücksichtigen sein die Blennorrhoe der Harnröhre. Die Dyskrasie, welche als *Arthritis gonorrhoica* bezeichnet worden ist, bildet hier die Brücke, welche von der Affection der Harnröhre zu den entzündlichen Vorgängen im Aderhauttractus des Auges hinüberführt. Die *Ophthalmoblennorrhoea gonorrhoica* gehört nicht hierher, da sie nicht durch einen im Organismus wurzelnden Causalnexus, sondern wie zufällig durch Uebertragung eines inficirenden Stoffes, der ebenso gut einem anderen Individuum entnommen sein kann, entsteht. Nur derjenige, der einen metastatischen Ursprung der Bindehauterkrankung annehmen wollte, könnte die Ophthalmoblennorrhoe in diesem Abschnitte zu finden erwarten.

§ 27. Die bei diesen Erkrankungen der Nieren häufig genug auftretende Hautwassersucht zeigt sich bisweilen als flüchtiges Oedem an keiner Stelle des Körpers früher, als an den untern Augenlidern, wo die ausserordentliche Laxität des subcutanen Zellgewebes oberhalb der Wangenlidfurche [1]) Oedemen sich sehr leicht auszudehnen gestattet, wie ja auch bei Stössen, die irgend einen Theil des Gesichts treffen, Extravasate sich sehr leicht gerade hierher verbreiten.

§ 28. Wie bei allen die Körperkräfte sehr herabsetzenden chronischen Krankheiten tritt auch bei andauernder Albuminurie, sobald das Allgemeinbefinden sehr zu leiden beginnt, eine Abnahme der accommodativen Energie ein. Haben die Kranken myopisch gebaute Augen oder sind sie in jüngeren Jahren, so werden die Folgen der verringerten Accommodationsbreite weniger merkbar; sehr auffallend werden dieselben aber bei Hypermetropen und älteren Personen. Lesen, Schreiben, Nähen etc., jede Arbeit, die in geringem Abstande mit Hilfe der Augen ausgeführt werden soll, wird schwierig oder unmöglich, weil die Kranken in der Nähe schlecht sehen; bei Hypermetropen leidet wohl auch das Fernsehen. Viele Fälle von Amblyopie bei Morb. Brightii, namentlich aus früheren Zeiten der Literatur, sind zweifellos auf diese Accommodationsschwäche zu beziehen. Die Diagnose derselben ist jetzt leicht zu stellen; entsprechende Convexgläser heben die Sehschärfe sofort auf den normalen Stand.

---

1) cfr. Bd. I. dieses Werkes: Makrosc. Anatomie von Merkel, p. 80, § 28.

§ 29. Es hat nicht wenig dazu beigetragen, den Augenspiegel in Ansehen zu bringen, dass mit demselben so häufig Nierenkrankheiten erkannt wurden, die vorher übersehen worden waren. Moritz Heymann in Dresden war der Erste, der einschlägige Beobachtungen publicirte, und rasch wurde von allen Seiten dieses auffallende Factum bestätigt. Den Zusammenhang zwischen Nierenerkrankung und Netzhautleiden erkannte man zuerst bei der typischen Form der Fettdegeneration der Netzhaut[1]). Es stellte sich aber bald heraus, dass nicht nur jene weissen, wachsähnlichen Flecke oder weisslichen Schleier, gleichzeitig mit oder ohne Extravasate, in der Netzhaut bei *Morb. Brightii* vorkämen, sondern dass die ersten Veränderungen in der Netzhaut bisweilen in einer diffusen graulichen Trübung der Retina rings um die *Pap. optica* herum bestehen mit nur vereinzelten kleinen Extravasaten, dass in anderen Fällen die Veränderungen an der Netzhaut eingeleitet werden durch das Bild einer *Retinitis apoplectica*. Bisweilen entwickelt sich auch vollständig das Bild einer Stauungspapille. Indess alle diese Veränderungen sind relativ selten gegen die zuerst erwähnte fettige Degeneration und die damit Hand in Hand gehende Sklerose. Bei dem viele Monate lang andauernden Process in der Retina erfährt das Bild auch allmälige Umgestaltungen; die weissen Flecken jedoch scheinen sich später mehr oder weniger stets einzufinden, wenn sie nicht von Anfang an vorhanden waren. Die Schwellung der Papille kann der fettigen Veränderung der Retina vorausgehen, in anderen Fällen tritt sie erst dann ein, wenn diese Veränderungen schon lange bestanden hatten.

Diese Erkrankungen der Netzhaut kommen zweifellos am häufigsten vor bei der Schrumpfniere, also in den Krankheitsfällen, wo bei reichlicher Absonderung und leichtem specifischen Gewicht des Urins sein Eiweissgehalt nicht bedeutend ist, auch wohl zeitweise vermisst wird, wo die Oedeme gänzlich oder wenigstens lange Zeit gänzlich fehlen oder wegen ihrer Unbedeutendheit übersehen werden, wo der Process sich viele Jahre lang hinzieht, oft bei leidlichem Wohlbefinden der Kranken. Ein auffallend starker Herzchoc und starke Spannung in den Radialarterien werden dabei fast stets gefunden. Diese Fälle gerade waren es hauptsächlich, in denen der Augenspiegel auf eine Nierenerkrankung aufmerksam machte.

Zweifellos ist aber ferner das Auftreten der Netzhauterkrankung auch bei acuter Nephritis in Folge von Scharlach, die, wenn auch lange Zeit sich hinschleppend, doch meist in Genesung endet.

Drittens kommt das Netzhautleiden vor, und zwar häufiger, bei der chronisch-entzündlichen Nierenschwellung, die mit schweren hydropischen Ergüssen in das Unterhautzellgewebe und serösen Säcke einhergeht, — Ergüssen, welche zeitweise wieder verschwinden können und dann wiederkehren, — die wohl nie in Genesung übergeht und nur zu einer partiellen Schrumpfung der Niere, nicht zur Granularentartung führt.

Endlich sind einige Fälle sichergestellt, in denen auch die amyloide De-

1) Die genauere Darstellung des ophthalmoscopischen Befundes, des Verlaufs und der Symptomatologie siehe in Cap. VIII. dieses Handbuchs: Erkrankungen der Retina von Professor Leber.

generation der Nieren von den in Rede stehenden Retinalveränderungen begleitet wurde. (Traube, Robertson.)

Auch Frauen, die während der Geburt von Eclampsie befallen wurden und bei denen noch viele Monate lang nach der Geburt der Urin eiweisshaltig blieb, zeigten vielfach die bewusste Retinalerkrankung.

Der Augenspiegelbefund weist hiernach nicht auf eine bestimmte Erkrankungsform der Nieren, vielmehr auf solche Erkrankungen derselben, welche einen andauernden, mehr oder weniger bedeutenden Eiweissverlust des Blutes, gleichzeitig mit Harnstoffretention zur Folge haben, daher der Ausdruck *Retinitis albuminurica* den Complex der Erscheinungen am besten bezeichnen würde. Es ist hierbei noch zu bemerken, dass auch diejenige Albuminurie, welche, lediglich auf venöser Stauung in den Nieren beruhend, bei Schwangeren durch mechanische Verhältnisse bedingt sein soll, Veranlassung zu Retinalveränderungen abgeben kann. In diesen Fällen aber schwindet die Albuminurie nach beendeter Geburt rasch, selbst wenn sie unter eclamptischen Anfällen stattfand.

§ 30. In welcher Weise der Zusammenhang zwischen den Nieren- und dem Netzhautleiden zu Stande komme, darüber ist eine sichere Auskunft bis jetzt noch nicht zu geben. Traube will die Retinitis von einer vermehrten Arterienspannung abhängig sein lassen, die allerdings sehr häufig vorhanden ist. Da indess einige Fälle bekannt sind (Wagner, Cohnheim u. Allbutt), in denen bei vorhandenem *Morbus Brightii* und Retinalerkrankung die Herzhypertrophie fehlte, so ist diese Erklärung nicht wohl annehmbar. Ein einziger Fall würde schon den genügenden Gegenbeweis liefern. Ferner aber kommen Herzhypertrophien aus anderer Ursache, als der Nierenschrumpfung, häufig vor, ohne dass damit eine entsprechende Retinalveränderung verbunden wäre. Es bleibt sonach wohl nichts Anderes übrig, als die veränderte Blutmischung, die wir schon bei perniciöser Anämie (Biermer), bei Hämatemesis, bei Leukämie als Ursache von Retinalerkrankungen erkannt haben, auch hier wiederum als die wesentliche Ursache der eigenthümlichen krankhaften Veränderungen der Retina anzusprechen, obwohl die Herzhypertrophie namentlich an dem Auftreten von Extravasaten einen bedeutenden Antheil haben mag. Es ist indess hierbei noch in Erwägung zu ziehen, dass bei diesem Netzhautleiden auch die Gefässe in der Retina häufig erkrankt gefunden werden durch sklerotische Infiltration oder fettige Degeneration ihrer Wandungen und dass diese Veränderungen eine verminderte Widerstandsfähigkeit der Gefässwände zur Folge haben müssen.

Im Ganzen genommen ist die *Retinitis albuminurica* keine sehr häufige Complication der Nierenerkrankungen. Man pflegt anzunehmen, dass diese in 6—7 Procent der Fälle mit Retinalaffectionen verbunden seien. Wagner fand unter 157 Fällen den *Morbus Brightii* 10 mal mit *Retinitis albuminurica* verbunden. Genauere Daten werden wir darüber erst dann erhalten können, wenn es üblich werden wird, bei jeder Albuminurie auch die Netzhaut zu untersuchen.

§ 31. Im Allgemeinen ist das Erscheinen der *Retinitis albuminurica* von einer schlechten prognostischen Bedeutung für das Leben der Kranken; weitaus die Meisten sterben, bevor eine Rückbildung in den Netzhautveränderungen eintritt; anderseits deutet eine solche Rückbildung darauf hin, dass

der Kranke wahrscheinlich genesen werde. Ich habe die Rückbildung beobachtet in 4 Fällen, die sämmtlich Frauen betrafen, bei denen die Albuminurie, resp. die Fettdegeneration der Netzhaut während oder nach der Entbindung entdeckt wurde und von denen 3 unter eclamptischen Anfällen geboren. In allen Fällen trat eine partielle Atrophie des Sehnerven ein; die Sehschärfe besserte sich, jedoch nicht bis zur Norm und nur mit Defecten im Gesichtsfelde. Stets verhielten sich die beiden Augen verschieden.

Am merkwürdigsten war mir eine Patientin, die im Juli 1865, 4 Wochen nach der ersten Entbindung, eine ausgedehnte *Retinitis albuminurica*, mit 1010 spec. Gewicht des Urins, zeigte. Das Sehvermögen, die Netzhautveränderungen und das Allgemeinbefinden besserten sich; ob die Albuminurie gänzlich verschwand, ist mir unbekannt geblieben. Nach $1^1/_2$ Jahren bekam sie in den letzten Monaten einer neuen Gravidität eclamptische Anfälle, gebar vorzeitig und wurde nach dem 7. eclamptischen Anfalle beiderseits absolut amaurotisch. Ich sah sie 3 Wochen später. Die Fettdegeneration war sehr im Rückgange, die *Papillae opticae* sehr weiss, ihre Grenzen noch verschleiert, die Retinalgefässe sehr dünn, die Amaurose absolut. Nach abermals 3 Wochen hatte das linke Auge gerade um den Fixationspunkt herum eine kleine, ziemlich gut empfindende Stelle bekommen, die sich in den nächsten Monaten in Bezug auf Function und Grösse noch etwas besserte. Sieben Monate nach der Entbindung waren auf beiden Augen die Sehnerven kreideweiss, scharf begrenzt, die Netzhautgefässe sehr dünn, von Fettdegeneration keine Spur mehr vorhanden; das rechte Auge war amaurotisch geblieben; die kleine centrale empfindende Stelle im linken Gesichtsfelde reichte ca. von der Grenze des blinden Flecks bis 2° nach innen vom Fixationspunkte, hatte also eine horizontale Ausdehnung von 12—13°, in senkrechter Richtung noch etwas weniger. Dieses winzige Fleckchen functionirte aber merkwürdig gut. Die Patientin las mit + 20 $1^1/_2$ Sn. bis 12″, III bis 21″, hatte also eine Sehschärfe von ca. $^2/_3$. Die Person sah blühend aus, war gut genährt, der Herzchoc entschieden verstärkt. Leider finde ich keine Notiz über die Urinuntersuchung zu dieser Zeit.

§ 32. Von dieser *Retinitis albuminurica* gänzlich zu trennen ist die urämische Amaurose. Diese tritt stets plötzlich ein oder entwickelt sich wenigstens rasch binnen 8—24 Stunden. Stets sind beide Augen befallen und meist ist die Lichtempfindung auf Null reducirt oder sie ist nur noch quantitativ vorhanden. Nie fehlen dabei schwere Hirnsymptome: sehr quälender Kopfschmerz, Erbrechen, Convulsionen folgen auf den Eintritt der Blindheit oder sie gehen voraus. Die Convulsionen sind mit Bewusstlosigkeit verbunden. Auch komatöse Zustände von längerer Dauer sind beobachtet. Die Pupillen sind entweder erweitert und reactionslos auf Licht oder sie reagiren auf Licht trotz absoluten Mangels der Lichtempfindung. Vielfach sind Personen während des Zustandes der Blindheit mit dem Augenspiegel untersucht worden. Auf dem Augenhintergrunde fand sich meist keine Spur von Abnormität, und in den wenigen Fällen, in denen Spuren oder selbst das ausgeprägte Bild der *Retinitis albuminurica* vorhanden waren, erklärte der Augenspiegelbefund keineswegs die Blindheit, denn die Netzhautveränderungen bestanden schon lange vor Eintritt der Amaurose und blieben auch hinterher, nachdem das Sehvermögen bereits wieder gebessert war, bestehen. Die Blindheit dauert meist nur 12—24 Stunden, selten länger, dann stellt sich ziemlich rasch das Sehvermögen wieder ein und 2—3 Tage nach dem Anfall ist die Sehschärfe meist wieder bis zu dem früheren Grade resp. bis zur Norm gestiegen. Solcher Anfälle können im Laufe von Wochen und Monaten

auch mehrere eintreten und die *Retinitis albuminurica* kann dabei ihren ungestörten Fortgang nehmen. (cf. § 110, die transitorischen Amaurosen nach Scarlatina.)

§ 33. Die Differentialdiagnose unterliegt hiernach keiner Schwierigkeit. Personen mit *Retinitis albuminurica* kommen häufig zum Arzte, fast niemals Personen mit urämischer Amaurose; hier geht der Arzt zum Kranken; das Allgemeinbefinden ist immer so erschüttert, dass der Kranke bettlägerig ist. Er befindet sich entweder im Stadium des ausgesprochenen Stupors, oder seine Theilnahmlosigkeit gegen die Aussenwelt wird durch die ihn quälenden Symptome (Kopfschmerz, Erbrechen, Blindheit, Schwächegefühl), die ihn immer wiederkehrende Klagen ausstossen lassen, nur in eine unruhige Halbbewusstlosigkeit verwandelt. Ein verständiges Gespräch ist mit ihm meist nicht zu führen, bisweilen hat auch das Gedächtniss in hohem Maasse gelitten.

Bei der *Retinitis albuminurica* hingegen entwickelt sich die Sehstörung sehr allmälig, im Laufe von Wochen oder Monaten; sie ist stets auf beiden Augen verschieden und hängt ab sowohl von der Localisation als von der Ausdehnung des Processes in der Retina. Die Kranken klagen vielleicht über Kopfschmerz, Erbrechen, Müdigkeit, gehen aber meist ihrer Beschäftigung noch nach, ja sie können sich auch ganz gesund fühlen. Von der Schwere des Leidens haben sie keine Ahnung. Während des Bestehens der Fettdegeneration scheint eine durch sie bedingte Blindheit nur sehr selten vorzukommen. Erst die nachfolgende Atrophie des *Nerv. opt.* bewirkt die völlige Amaurose. Die *Retinitis albuminurica* ist als eine vorübergehende Erscheinung zu betrachten, daher ändert sich das Aussehen der Netzhaut in Bezug auf Ausdehnung und Färbung der Flecke, auf Extravasate, Ergriffensein der *Pap. opt.* etc. fortdauernd, wenn auch langsam.

§ 34. Die urämische Amaurose kommt vor, wie es scheint, am häufigsten bei der acuten croupösen Nephritis, namentlich bei Scarlatina, nächstdem bei der Schrumpfniere; auch bei der chronisch-entzündlichen Schwellung ist sie häufig genug beobachtet worden, bei der amyloiden Degeneration hingegen nicht. Die plötzlichen Erblindungen Schwangerer oder Gebärender ohne oder mit Eclampsie und mit eiweisshaltigem Urin sind ebenso als urämische Amaurosen zu erachten.

Im Ganzen genommen ist die urämische Amaurose viel seltener, als die *Retinitis albuminurica*. v. Gräfe giebt an, dass er unter 32 Fällen von Amblyopie bei Albuminurie 30 mal die charakteristische Netzhautveränderung, 2 mal keinen materiellen Befund, wohl aber exquisite urämische Symptome gefunden. Auch dies Verhältniss von 1 : 15 scheint noch zu hoch gegriffen.

Sehr bemerkenswerth ist das bei urämischer Amaurose in einigen Fällen sicher constatirte Symptom der Pupillenreaction trotz vollständiger Blindheit. Der Sehnerv müsste hiernach noch leitungsfähig sein, wenigstens bis zu der Stelle, an welcher der Lichtreiz die durch den *Nervus oculomotorius* vermittelte Pupillencontraction auslöst, also bis zu den Vierhügeln. Die Unterbrechung der Leitung müsste also erst jenseits derselben stattfinden oder der Sitz der Lichtempfindung selbst müsste functionsunfähig geworden sein. Da diese Pupillenreaction jedoch keineswegs stets vorhanden ist, — sie kann auch bei vollständig normalem Augen-

hintergrunde fehlen, — so wird die Ursache der Blindheit keineswegs immer allein so nahe dem Centrum zu suchen sein.

§ 35. Ueber den Vorgang, der im Gehirn diese rasch auftretende und rasch verschwindende Blindheit bewirkt, sind wir mit Sicherheit bisher nicht unterrichtet. Das ätiologische Moment dürfte wohl dasselbe sein, welches die urämischen Convulsionen hervorruft. Die Frerichs'sche und die Traube'sche Theorie stehen hier einander gegenüber. Nach dem Ersteren wären es im Blute zurückgehaltene Ausscheidungsstoffe, namentlich also der bei Nierenleiden in unzureichender Weise ausgeschiedene Harnstoff, resp. sein Zersetzungsproduct, das kohlensaure Ammoniak, welche einen Intoxicationszustand des Centralnervensystems und damit die Symptomenreihe der Urämie incl. der Amaurose hervorriefen. Traube ist der Ansicht, dass unter dem Einflusse der in diesen Fällen stets vorhandenen gesteigerten Spannung im Arteriensystem und bei der wässerigen Beschaffenheit des Blutes stärkere wässerige Transsudationen in das *Cavum cranii* stattfänden, die ihrerseits Anämie des Gehirns zur Folge hätten. Diese sich rasch entwickelnde Gehirnanämie manifestire sich als convulsivischer Anfall. Es ist hier nicht der Ort, auf eine erschöpfende Discussion für und wider die eine oder die andere dieser Theorien einzugehen. Einige kurze Bemerkungen aber seien gestattet.

Nach der Traube'schen Ansicht würde im *Cavum cranii* ein stärkerer hydrostatischer Druck stattfinden. Dafür, dass eine solche gesteigerte intracranielle Spannung bisweilen vorkommt, spricht das — wenn auch seltene — Auftreten der Stauungspapille bei Nierenleiden[1]). Wie später (vergl. Abschnitt V. § 67 über die Stauungspapille bei Hirntumoren) erwähnt werden wird, entwickelt sich die Stauungspapille namentlich in Folge lang andauernder gemehrter Spannung im *Cavum cranii*. In den meisten hierher gehörigen Fällen ist eine solche lang andauernde gemehrte Spannung nicht anzunehmen, vielmehr deutet Alles darauf hin, dass sie flüchtiger Natur sei und erklärt sich auf die Weise der rasch vorübergehende urämische Anfall ungezwungener, als durch die Frerichs'sche Hypothese, bei der es schwer erklärlich bleibt, wie bei fortdauernder Harnstoffretention das Sehvermögen binnen wenigen Tagen wieder bis zur Norm zurückkehren kann.

Andrerseits macht Bartels (nach Voit) für die Harnstoffretention als Ursache des urämischen Anfalls geltend: dass er niemals bei solchen Kranken urämische Zufälle beobachtet habe, so lange die Wassersucht noch im Zunehmen begriffen war, — zu welcher Zeit die Ergüsse in die serösen Höhlen einen Theil des im Blute circulirenden Harnstoffs mit sich fortführen, — wohl aber sah er wiederholt heftige urämische Krämpfe, einmal von maniakalischer Aufregung gefolgt, auftreten, wenn dem Organismus plötzlich auf anderem Wege, als durch die Nieren, grosse Mengen von Wasser entzogen wurden, z. B. nach zu therapeutischen Zwecken künstlich hervorgerufenen copiösen Diarrhöen oder nach künstlich erzeugten profusen Schweissen, welche eine plötzliche und massenhafte Resorption der hydropischen Flüssigkeit bewirkt hatten.

---

1) Es ist mir aufgefallen, dass, gerade wenn prägnante Stauungspapillen vorhanden waren, auch exquisite urämische Erscheinungen beobachtet wurden und die Kranken rasch zu Grunde gingen. Stauungspapillen bei Albuminurie sind somit von schlechter Bedeutung quoad vitam. Der erste Fall von Heymann (Arch. f. Ophth. II. 2, p. 138) verhielt sich ebenso.

§ 36. Ausser den bei *Morbus Brightii* beobachteten Affectionen des Sehorgans habe ich in diesem Abschnitte nur noch zu gedenken der *Iritis gonorrhoica*. Wenn die Existenz derselben von mancher Seite immer noch angezweifelt wird, so liegt dies lediglich daran, dass man sich noch zu wenig daran gewöhnt hat, bei vorhandener Iritis auch die Harnröhre zu inspiciren. Wer dies bei jeder Iritis thut und namentlich bei häufig recidivirender Iritis eine genaue Anamnese erhebt, wird in kurzer Zeit eine Anzahl von Fällen auffinden, in denen keine Spur von Syphilis, wohl aber eine Verbindung mit Gonorrhoe vorliegt.

Dass diese Verbindung keine zufällige sei, erhellt namentlich daraus, dass bei demselben Individuum wiederholt auftretende Gonorrhöen von wiederholt auftretender Iritis begleitet sind. Meistens finden sich zahlreiche *Synechiae poster.* auf beiden Augen vor, und die Kranken leiden gleichzeitig an immer wiederkehrenden Gelenkentzündungen, die in der Regel als rheumatisch oder auch wohl als gichtisch bezeichnet werden. Stets sind beide Augen ergriffen, obwohl nicht immer zu gleicher Zeit. Ich habe bei diesen protrahirten Formen nie gesehen, dass das eine Auge völlig frei geblieben wäre. Ausgedehnte Verklebungen der hinteren Irisfläche mit der Linsenkapsel treten dann immer ein.

Besondere charakteristische Merkmale, an denen man diese Iritis als eine gonorrhoische erkennen könnte, sind nicht vorhanden, doch zeichnet sie sich auch nach meinen Erfahrungen dadurch aus, dass nicht so rasch und nicht so reichlich plastische Exsudationen gesetzt werden, als wie bei der syphilitischen. Oefters finden sich Glaskörpertrübungen ein.

Ueber die Art des Connexes zwischen Gonorrhoe und Iritis lässt sich ein Anhaltspunkt zunächst nicht gewinnen, wohl aber sind mir mehrere Fälle bekannt, in denen mit erneutem Auftreten der Gelenkentzündungen gleichzeitig Iritis und — ohne jede erneute gonorrhoische Infection — ein mässiger dünneiteriger Ausfluss aus der Harnröhre erschien.

So bekam ein 60jähriger solider (oder solid gewordener?) Gerbermeister, der wegen vielfacher Entzündungen der Knöchel- und Fusswurzelgelenke sehr schwer beweglich war, zweimal im Laufe eines Jahres gleichzeitig mit erneutem Leiden in den Füssen auch eine Iritis und einen Ausfluss aus der Harnröhre.

Ein wohlhabender Gutspächter von 54 Jahren, der früher viel an Gonorrhoe gelitten hatte, seit 20 Jahren nicht mehr inficirt war, bekam vor 25 Jahren zum ersten Male Iritis. Seit dieser Zeit fast alljährlich Monate lang an Rheumatismus in Muskeln oder Gelenken leidend, erfuhr er ca. alle 4—5 Jahre auch ein Recidiv der Iritis, bald auf dem rechten, bald auf dem linken Auge. Im Jahre 1868 wurde er von A. v. Gräfe irideklomirt. Auf dem linken Auge bezeugte das braune Irispigment, welches das ganze künstliche Pupillenfeld deckte, eine der Linsenkapsel anhaftende Schwarte. Im Jahre 1869 war er nochmals 3 Monate lang in der v. Gräfe'schen Klinik in Berlin wegen eines trotz der Iridektomie eingetretenen Recidives der Iritis. Die Anfälle von Iritis coincidirten nicht immer mit dem rheumatischen Leiden, bisweilen gingen sie dem letzteren voran oder folgten ihm. Stets stellte sich mit dem wiederkehrenden Rheumatismus ein dünner gelblicher Ausfluss aus der Harnröhre ein.

Die Erkenntniss des Zusammenhanges eines gegebenen Falles von Iritis mit Gonorrhoe und sog. *Arthritis gonorrhoica* ist für die Therapie von einer nicht zu unterschätzenden Bedeutung. Gerade diese Form von Iritis wird viel sicherer und schneller mit grossen Dosen Chinin und mit Jodkalium beseitigt, als durch

Mercurialien, die bei vielen anderen Formen unentbehrlich sind. Auch erweist sich ein längerer Gebrauch von Jodkalium (durch 6—10 Wochen) sehr nützlich gegen Recidive dieser Iritis. Während solche Patienten, die wegen ihrer rheumatischen Leiden gern warme Bäder besuchen, in dem Gebrauch der Heilquellen durch auftretende Iritisrecidive nicht selten gestört zu werden pflegen, gestattet eine vorausgeschickte Jodkalium-Behandlung den methodischen Gebrauch der Thermen, ohne dass diese Recidive erscheinen.

Literatur zu Abschnitt III.

Retinitis albuminurica und urämische Amaurose.

Heymann, Archiv für Ophthalmologie Bd. II. 2, p. 137.

Müller, Arch. f. Ophth. Bd. IV. 2, p. 41.

Nagel, Arch. f. Ophth. Bd. VI. 1, p. 191.

v. Gräfe, Arch. f. Ophth. Bd. VI. 2, p. 277.

Schweigger, Arch. f. Ophth. Bd. VI. 2, p. 294.

Liebreich, Arch. f. Ophth. Bd. V. 2 und Atlas der Ophthalmoscopie.

Brecht, Arch. f. Ophth. Bd. XVIII. 2, p. 102—114.

Wagner, Virchow's Archiv Bd. XII. 1867 »Ueber Amblyopie und Amaurose bei Bright'scher Nierenkrankheit.«

Horner, Zur Retinalerkrankung bei Morb. Bright. Zehender's klin. Monatsbl. 1863, p. 11.

Hutchinson, Case of renal retinitis with peculiar history as to scarlet fever. Lancet 1871, I. p. 479 (Scarlatina sine exanthemate).

Robertson, Argyll. On albuminuric Retinitis. Annales d'oculistique Bd. 66, p. 49—60 (Fall von amyloider Degeneration).

Traube, Deutsche Klinik 1859, p. 67 (Fall von amyloider Degeneration).

Allbutt, On the use of the ophthalmoscope in diseases of the nervous system and of etc. London and New-York 1871, p. 213.

Magnus, Die Albuminurie in ihren ophthalmoskopischen Erscheinungen. Leipzig 1873.

Schmidt und Wegner, Aehnlichkeit der Neuroretinitis bei Hirntumor und Morb. Brightii. Arch. f. Ophth. Bd. XV. 3, p. 253—75.

Samelsohn, Ueber hereditäre Nephritis in Virchow's Archiv Bd. 59.

Schweigger, Vorlesungen über den Gebrauch des Augenspiegels. Berlin 1864, p. 102 (Stauungspapille bei Morb. Brightii).

Schmidt, Herm., Ueber urämische Amaurose. Berliner klin. Wochenschr. 1870. No. 48 und 49.

Ebert, Ueber transitorische Erblindungen bei Typhus und Scharlachfieber. Berliner klin. Wochenschr. 1868, No. 2; auch Zehenders klinische Monatsblätter 1868, p. 91.

Hirschberg, Transitorische Erblindung bei einem Erwachsenen. Klin. Monatsbl. f. Augenheilkunde 1870, p. 263.

Literaturangaben in Nagel's Jahresbericht der Ophthalm. pro 1870 p. 335 ff., 1871 p. 286, 1872 p. 334, 1873 p. 326—327.

Rosenstein, Pathologie und Therapie der Nierenkrankheiten. Berlin 1870. 2. Aufl.

Bartels, Klinische Studien über die verschiedenen Formen der chronischen diffusen Nierenentzündungen in Volkmann's Sammlung klinischer Vorträge 1871, No. 25.

Iritis gonorrhoica.

Lawrence, Ueber die venerischen Krankheiten des Auges. Aus dem Englischen. Weimar 1831, p. 82, 88 ff. (Iritis gonorrhoica.)

Koeniger, Ueber die sog. Complicationen der Gonorrhoe, insbesondere über einen Fall von Iridochorioiditis gonorrhoica. Dissert. Berlin 1872.

Hutchinson, Jonath., A Report on the Forms of Eye-disease which occur in connexion with Rheumatism and Gout. Ophthalm. Hospit. Reports. Vol. VII. 1873 p. 287—332 u. p. 455—494.

Abschnitt IV.

Ueber die Beziehungen der Krankheiten der Geschlechtsorgane zum Sehorgan.

§ 37. Die Erkrankungen der Geschlechtsorgane sind bei dem weiblichen Geschlecht so ausserordentlich viel häufiger[1]) und mannigfaltiger, als bei dem männlichen, dass sich, ganz abgesehen von der Geburtshilfe, ein Specialfach für diese Krankheiten heraus zu bilden beginnt. Wir haben Gynäkologen, gynäkologische Zeitschriften, gynäkologische Kliniken werden angestrebt. Eines solchen Vorzugs bezüglich der Sexualkrankheiten erfreut sich das männliche Geschlecht nicht. Es werden daher krankhafte Veränderungen am Sehorgan, als Folgezustände von Leiden des Sexualsystems, weitaus häufiger bei Weibern, als bei Männern angetroffen werden.

Das die Affectionen am Sehorgan mit den Leiden der Geschlechtssphäre verbindende Moment ist nach unseren jetzigen Kenntnissen zum grossen Theil in den wenigst aufgehellten Gebieten der Nervenpathologie zu suchen: Reflectorische Reizung sensibler Nerven, reflectorische Lähmung vasomotorischer Nerven, Fluxionen etc. müssen zu Erklärungsversuchen angezogen werden. Eine besondere Reihe von Erkrankungen basirt auf Alteration der Blutmischung in Folge von Albuminurie, zu welcher die Schwangerschaft disponirt.

Anhangsweise wäre zu erwähnen die Pigmentvermehrung in der Haut, die bei physiologisch gesteigerter und pathologisch veränderter Function des weiblichen Geschlechtsapparats beobachtet wird. So wie mit fortschreitender Gravidität eine dunklere Färbung der *Linea alba* und des Warzenhofes eintritt, so macht sich auch häufig eine dunklere Färbung der Haut der Augenlider bemerklich.

§ 38. Ausführlicher soll hier ein Symptom am Sehorgan besprochen werden, das in den Handbüchern der Augenheilkunde bisher keinen Raum gefunden hat, eben weil es nur ein Symptom, kein Krankheitsprocess am Sehorgan ist. Da dasselbe jedoch mit grosser Hartnäckigkeit peinigend an den Kranken und den Arzt herantritt, ist es für Beide von erheblicher Bedeutung und verdient, ebenso wie das im Sexualapparat liegende anatomische Substrat desselben, eine genauere

---

1) Syphilis gehört selbstverständlich in unserm Sinne nicht zu den Krankheiten des Geschlechtsapparats; dieser ist nur accidentell meistens der Sitz der syphilitischen Erkrankung.

Betrachtung, zumal eine erschöpfende Beschreibung beider bisher nirgends gegeben wurde.

Die hier anzuziehenden Krankheitsfälle wurden bisher in das früher so grosse und dunkle Capitel der *Hebetudo visus* oder Kopiopie aufgenommen, das durch die Arbeiten von A. v. Gräfe und Donders so viel Licht bekommen hat, dass nur eine relativ kleine Anzahl von Fällen noch übrig bleibt, welche einer weitern Erforschung bedürftig ist. Von diesem Reste nun lässt sich eine nicht unbeträchtliche Quote ausscheiden, bei der mit Sicherheit nachzuweisen ist, dass die Störungen am Sehorgan ihre Ursache in anatomischen Veränderungen des den Uterus umgebenden nervenreichen Zellgewebes (*Parametrium*) und secundär des Uterus selbst haben. Diese krankhaften Zustände sind als Reflexhyperästhesien des *Nervus quintus* und *Nervus opticus* aufzufassen und mag der Symptomencomplex, soweit er das Sehorgan betrifft, als *Kopiopia hysterica* bezeichnet werden.

§ 39. Die Klagen und Angaben dieser Kranken sind in vieler Beziehung sehr ähnlich denen, welche bei *Asthenopia muscularis* und bei insufficienter Accommodation als Ausdruck von Hypermetropie laut werden. In einigen Punkten jedoch unterscheiden sie sich von ihnen nicht unerheblich. Den Kernpunkt der Klagen bildet bei jenen Kranken das undeutliche Sehen, bei unserer *Kopiopia hysterica* dagegen Schmerzempfindung verschiedenster Art und eine Art Lichtscheu.

Diese Schmerzempfindungen haben ihren Sitz rings um den Augapfel, in der Gegend der Uebergangsfalte oder im Augapfel selbst, hinter demselben oder auch in der Stirn, seltener im Jochbein, dem Nasenknochen, im Oberkiefer. Sie sind ziehend oder spannend, dumpf drückend, selten bohrend. Sehr häufig werden sie als ein Gefühl von Wundsein in der Gegend der Uebergangsfalten oder als ein Brennen und Beissen auf der Oberfläche des Augapfels oder an den Lidrändern angegeben, bisweilen auch als ein sehr lästiges Drücken, ein Gefühl wie von einem fremden Körper, von einem Härchen im Conjunctivalsack.

Diese Empfindungen werden oft gesteigert durch Arbeit: Lesen, Nähen etc. und helles Licht, treten jedoch auch ohne alle Anstrengung der Augen auf, dauern meist viele Stunden an, häufig durch den ganzen Tag mit leichten Schwankungen in der Intensität. Sie erfahren ferner eine Steigerung durch alle psychisch und physisch deprimirenden Momente: körperliche Ermüdung, langweilige, abspannende oder sehr laute Unterhaltung, Aerger, durch Weinen etc. Gemindert werden sie durch behagliche Ruhe, Schlaf, erheiternde Zerstreuungen, Reisen u. dgl. Es fehlt den Schmerzen der typische Charakter der Supraorbitalneuralgie, bei der freie Intervalle in mehr oder weniger regelmässigem 24 stündigem Rhythmus abzuwechseln pflegen mit heftigen Anfällen, ebenso fehlen bei unserer *Kopiopia hysterica* meistens die auf Druck empfindlichen Stellen. Auch von der sogenannten Ciliarneurose, die der Keratitis mit Zerfall von Hornhautsubstanz, der Iritis, der glaucomatösen Entzündung eigenthümlich ist und die der Supraorbitalneuralgie in ihrem Charakter sehr nahe steht, sind die Schmerzen dieser Reflexhyperästhesie durchaus verschieden. Diese betreffen fast immer beide Seiten des Kopfes, sind mehr lästig und störend, auch länger andauernd, aber nie tief eingreifend, sie treten nie Nachts auf, während jene fast immer einseitig, von angreifender Intensität, bohrend im Knochen zu sitzen scheinen, oft

eine ganze Kopfhälfte betreffen, sehr häufig des Nachts exacerbiren und täglich nur eine Anzahl Stunden hindurch zu toben pflegen. — Die Schmerzen werden zwar von unseren Kranken oft als »fürchterlich« geschildert, doch sind die Kranken nie von dem Schmerz so mitgenommen, dass sie stöhnten und für nichts Anderes Sinn hätten; auch bezeugt keine Injection der Bindehaut, keine Schwellung der Lider, keine vermehrte Thränenabsonderung, kein anderes äusseres Moment die Heftigkeit des Schmerzes, während dergleichen objective Kennzeichen bei der typischen Neuralgie des Trigeminus sich häufig vorfinden. Auch von heroischer Unterdrückung der Schmerzensäusserungen kann bei unseren Kranken nicht die Rede sein, denn Selbstbeherrschung fehlt ihnen in hohem Grade.

§ 40. Die örtliche Untersuchung ergiebt entweder gar nichts, was diese Schmerzen ezklärte oder sie enthüllt wohl ein örtliches Leiden, dem man bei oberflächlichem Krankenexamen diese abnormen Empfindungen allenfalls zuschreiben könnte, etwa eine leichte Bindehautentzündung oder eine Muskelinsufficienz oder eine Hypermetropie oder Presbyopie bei emmetropischem Bau. Die weitere Beobachtung und Behandlung zeigt aber, dass diese örtlichen Leiden nur zufällige waren und mit den Klagen der Kranken im Wesentlichen nichts zu thun haben, denn die Behebung dieser Complicationen beseitigt die Schmerzen nicht, mindert sie oft kaum etwas. Das Drücken im Conjunctivalsack besteht nach wie vor, auch wenn der Katarrh beseitigt ist, prismatische Brillen oder eine Tenotomie des Rectus ext. oder Convexgläser erleichtern die Arbeit kaum, ja sehr häufig finden die Kranken, dass durch die Brillen, wenngleich sie das Sehen verbessern, die Schmerzen doch eher gesteigert werden: »die Brillen seien zu scharf« oder »sie machen das Sehen zu klar«, oder das Gestell drückt auf den Nasenrücken, an der Schläfe, ruft die Schmerzen hervor und benimmt den Kopf; die Spiegelung in den Brillengläsern stört sie auch wohl. Selbst blaue Brillen machen ihnen derartige Beschwerden, obwohl sie in mancher Beziehung angenehm gefunden werden.

§ 41. Die Hyperästhesie tritt aber fast stets nicht blos, wie bisher geschildert, am *N. quintus* auf, sondern sie ergreift auch den zweiten sensuellen Nerven, den das Sehorgan besitzt, den *N. opticus*. Hier documentirt sich dieselbe als eine Art Lichtscheu oder Empfindlichkeit gegen helle Lichteindrücke. Es ist jedoch weniger eine allgemein helle Beleuchtung, welche den Kranken beschwerlich fällt, als vielmehr die Art der Beleuchtung. Sie klagen fast immer, dass das Lampenlicht ihnen viel unangenehmer sei, als das Tageslicht, obwohl dieses unendlich viel heller ist. Sie werden bei hellem bewölktem Himmel, ja bei Sonnenschein im Freien viel weniger incommodirt, als von einer Lampe Abends im dunklen Zimmer. Sie gehen bei Tage allenfalls ohne blaue Brille aus, Abends aber, wenn die Lampe auf dem Tische steht, vertragen sie das weisse Tischtuch nicht, es muss mit dunklerem Stoff oder wenigstens mit einer Zeitung bedeckt werden; der weisse Bettüberzug, der messingene Lampenfuss, die Lampenglocke von Milchglas blenden, machen Schmerzen und müssen verhüllt werden. Die Lampe wird auch wohl hochgestellt, etwa auf den Ofen, wird verhängt, so dass nur ein Dämmerlicht das Zimmer erhellt, oder die Kranken

gchen nebenan in ein dunkles Zimmer und betheiligen sich an der Abendunterhaltung mit den Ihrigen nur aus der Entfernung.

Ich glaube, diese eigenthümliche Lichtscheu, die übrigens nie mit Thränenerguss verbunden ist, auf Intoleranz gegen Beleuchtungscontraste im Gesichtsfeld zurückführen zu dürfen, die bei künstlicher Beleuchtung stets viel erheblicher zu sein pflegen, als bei Tageslicht, denn dass dem künstlichen Licht eine besondere Qualität anhafte, welche es für solche Augen reizender mache, ist sehr unwahrscheinlich.

§ 42. Bemerkenswerth ist ferner ein häufiger Wechsel in den Beschwerden der Kranken. Es giebt schlechte Tage und gute Tage, doch ohne jedes regelmässige Alterniren. Während der guten Tage sind die Kranken fast schmerzfrei, vertragen das Licht besser und können ohne alle Beschwerde stundenlang lesen; während der schlechten Tage hingegen sind die charakteristischen Schmerzempfindungen vorhanden, auch wenn die Augen in keiner Weise angestrengt werden. Fast nie stören die Schmerzen das Einschlafen, nie werden die Kranken durch heftige Schmerzen des Nachts geweckt. Wenn sie durch andere Veranlassung aufwachen, so ist es höchstens ein Gefühl von Trockenheit in den Augen, ein leichtes Drücken, das sie etwas incommodirt. Bald nach dem Erwachen des Morgens geht es den Kranken eine oder mehrere Stunden hindurch leidlich, bis dann durch ihre Beschäftigung oder die Einwirkung der Tageseindrücke etwas Ermüdung und Abspannung eintreten und damit auch die Schmerzen. Vielleicht ist auch die horizontale Lage von Wichtigkeit für die nächtliche Remission, nicht blos der Abschluss von allen äusseren Eindrücken.

Eine junge Frau abortirte, litt an Blutungen, musste deshalb mehrere Wochen ruhig zu Bett liegen. Während dieser Zeit war sie von ihren Beschwerden frei, konnte lesen etc.; so wie sie aber aufstand, begann das Uebel von Neuem.

Kurz vor und während der Menstruation pflegen die Symptome mit grösserer Intensität aufzutreten.

§ 43. Meist sind die Kranken sehr wortreich, sprechen unermüdlich von ihren Schmerzen und bewegen sich gern in hyperbolischen Ausdrücken, wodurch bei dem Mangel objectiver Symptome und bei dem mit heftigem Ergriffensein wenig congruirenden Benehmen der Kranken leicht der Gedanke an Simulation oder wenigstens Uebertreibung sich aufdrängt.

Trotzdem dass diese Beschreibung bisher eine grosse Mannigfaltigkeit in den subjectiven Erscheinungen aufwies, so sind diese doch noch keineswegs erschöpfend aufgezählt. Es ist hier nicht angebracht, alle die oft höchst sonderbaren Angaben über die Veranlassungen, welche die Schmerzen der Kranken hervorrufen können, mitzutheilen; wäre übrigens der zahllosen Variationen halber auch kaum möglich. Nur einige mögen beispielshalber noch erwähnt sein. Eine Kranke muss die Augen schliessen jedesmal, wenn sie durch eine offene Thür geht, weil die Zugluft ihr den Schmerz sonst in den Augen hervorbringt; bei einer andern können die Augen es nicht ertragen, wenn Jemand aus grosser Nähe zu ihr spricht: der Hauch aus dem Munde des Sprechenden macht ihr Schmerz; eine Dritte bekam beim Lesen sogar Schmerz im Unterleibe, einer Vierten erschienen

beim Lesen nach kurzer Zeit die schwarzen Buchstaben grün, das Papier hingegen roth u. s. w. Alle dergleichen Angaben kommen jedoch nur vereinzelt vor.

§ 44. Die Sehschärfe ist sehr häufig nicht alterirt, sie kann jedenfalls ganz ausgezeichnet gut sein, und wenn auch leichte Amblyopien beobachtet wurden, so habe ich doch etwas Charakteristisches weder in den subjectiven Angaben, noch in den objectiven Erscheinungen auffinden können; ja es ist in der Regel nicht mit einiger Sicherheit zu constatiren, ob die etwas geringere Sehschärfe nicht vielleicht habituell sei und schon vor dem Auftreten der Schmerzen und der Lichtscheu bestanden habe[1]).

Nur in 2 Fällen unter mehreren Hunderten waren die Pupillen $2^1/_2$ Linien weit und absolut unbeweglich auf Licht. Dieses Symptom ist also offenbar ein sehr seltenes, obwohl es wahrscheinlich in causalem Connex mit den andern Erscheinungen steht.

§ 45. Man hört die angeführten Klagen nur sehr selten von Männern, und obwohl die »nervösen« Männer nicht gerade selten sind, so bleibt dieses Leiden doch eine Prärogative des weiblichen Geschlechts. Ich hebe jedoch ausdrücklich hervor, dass ich auch eine kleine Anzahl von Männern gesehen habe, welche genau dieselben Beschwerden hatten. Weitaus die Mehrzahl der Fälle betraf aber ältliche Fräuleins, ferner sterile oder vorzeitig steril gewordene Frauen und Wittwen, seltener Frauen, die noch Kinder zeugen, und diesen ging es während der Schwangerschaft stets besser. Uebrigens hört man auch von Mädchen zwischen 15 und 25 Jahren diese Klagen. Nach dem 60. Lebensjahre pflegen dieselben gänzlich zu verstummen. Unter 56 exquisiten Fällen, die genauer beobachtet werden konnten und aus einer grössern Anzahl herausgegriffen sind, standen 2 zwischen dem 15—20. Lebensjahre, 23 zwischen dem 20—30., 12 zwischen dem 30—40., 15 zwischen dem 40—50., 4 zwischen dem 50–60. Lebensjahre[2]).

Die Krankheit ist sehr häufig unter den besser situirten Ständen, häufiger, als unter den Unbemittelten; unter jenen finde ich 8—10 Fälle auf je 1000 Augenkranke.

§ 46. Das Allgemeinbefinden lässt in der Regel viel zu wünschen übrig. Schlechter Schlaf, leicht reizbare Stimmung, Herzklopfen, deprimirte Gemüthsverfassung, Schmerzen im Unterleibe, Kreuzschmerzen, Obstipation sind häufig; nicht selten auch excentrisch erscheinende Schmerzen namentlich in den Armen und Fingern. Das ganze Heer der nervösen Erscheinungen, welches unter dem Namen der Hysterie bekannt und das oft mit einer gewissen »Ungezogenheit« verbunden ist, wird beobachtet, obwohl gewisse exquisit hysterische Erscheinungen — Lachkrämpfe, Weinkrämpfe, Globus hystericus, Convulsionen, Lähmungen

1) Ueber die Amblyopie bei sehr schweren hysterischen Erkrankungen siehe Abschnitt V. § 95.

2) Nur 2 mal habe ich eine solche Hyperästhesie bei Frauen von 65 und 72 Jahren beobachtet. Beide hatten seit 3—4 Jahren täglich Choralhydrat zu 1—3 Gramm p. die genommen. Bei Beiden hatte sich die Hyperästhesie erst eingestellt, nachdem das Mittel 2 Jahre lang gebraucht worden war. cf. § 146.

sensibler oder motorischer Nerven, *Arthropathia hysterica* — gerade bei diesen Patienten kaum gefunden werden. In einzelnen Fällen fehlen die anderweitigen hysterischen Symptome fast vollständig und auch ein blühendes Aussehen ist bei der *Kopiopia hysterica* nicht ausgeschlossen.

§ 47. Dieser Symptomencomplex, der, soweit er das Sehorgan betrifft, sehr viel Carakteristisches hat, steht immer in einem causalen Zusammenhange mit einer eigenthümlichen chronischen Entzündung des den Uterus umgebenden Zellgewebes, mit einer atrophirenden *Parametritis chronica*. Professor Freund in Breslau hat diese Affection der Genitalorgane zuerst erkannt[1]) und dieselbe im Laufe von 14 Jahren bei einer grossen Anzahl von Kranken, welche über die erwähnten Beschwerden an ihren Augen klagten, constatirt. Dieser Connex zwischen dem geschilderten Augenleiden und der Erkrankung der Genitalorgane ist so constant, dass auf die letztere mit Sicherheit geschlossen werden kann, sobald das erstere in prägnanter Weise vorhanden ist. Da Freund durch sehr zahlreiche Sectionen und Präparate die Kenntniss der betreffenden Veränderungen an dem Genitalapparate sichergestellt hat, so glaube ich mir den Dank der Leser zu erwerben, wenn ich ihn ersuchte, seine Auffassung des Krankheitsprocesses und der Symptomatologie desselben in gedrängter Kürze für diese Stelle niederzuschreiben. Seine Mittheilung lautet:

»Denjenigen Theil des Beckenzellgewebes, welcher den Halstheil der Gebärmutter unmittelbar umgiebt, nennt man Parametrium. Dasselbe ist durch auffallende Eigenschaften von dem übrigen Beckenzellgewebe unterschieden. Es ist fettlos, zeigt ein dichteres Gefüge, welches, wenn man es von aussen her nach der Uterussubstanz zu verfolgt, immer fester wird. Die die Gebärmutter unmittelbar umfliessende Partie, welche auf Horizontalschnitten eine constant sternförmige Figur zeigt, trägt die hauptsächlichen Blut- und Lymphgefässstämme, wie auch die Nerven, welche den Uterus und zum Theil auch die Ovarien versorgen. Nach abwärts verfolgt, erkennt man als Ursprungsstelle dieser dichten Zellgewebsumgebung des Uterus die die Vagina umschliessende Partie der *Fascia pelvis interna*. In den die Seitengegenden des *Laquear vaginae* umgebenden Portionen, aber oberhalb der Höhe des Laquear, liegen die grossen gangliösen Apparate des Uterus eingebettet. —

Von dieser unmittelbar den Halstheil der Gebärmutter umfliessenden Partie des Parametriums gehen Ernährungsstörungen aus, welche man nach ihrem Verlaufe, ihren Endproducten, nach den Erscheinungen, die sie während des Lebens bedingen und nach Analogie ähnlicher an anderen Organen (Leber, Niere, Lungen) beobachteter Processe passend als »chronisch-entzündliche« bezeichnen kann. Der schleichend beginnende chronisch-entzündliche Proeess, der zunächst Hyperplasie des ergriffenen Gewebes, dann narbige Schrumpfung desselben bewirkt, pflanzt sich allmälig nach allen Seiten centrifugal fort, in grösster Ausdehnung nach aussen entlang der Basis der breiten Mutterbänder bis an die Beckenwand, an dieser fortkriechend selbst bis in die Zellgewebsumgebung

---

1) Vergleiche seine Mittheilungen darüber in den Berichten der Naturforscherversammlungen in Innsbruck, Rostock und Breslau in den Jahren 1869, 1871, 1874 und eine demnächst über denselben Gegenstand von Prof. Freund zu veröffentlichende Schrift.

des Mastdarms und der Harnblase; — aufwärts dringt er oft bis zu dem im vorderen Blatte des Ligam. latum eingebetteten Ligam. uteri rotundum, sehr selten bis an die Tuba Fallopii; endlich abwärts bis an die untere Grenze des oberen Drittels der Vagina. — Das Ligamentum latum wird durch die hyperplastischen Bindegewebsmassen verdickt, vorzugsweise in seinen unteren Partieen, seine Blätter sind abnorm fest aneinander geheftet, nicht gegen einander verschiebbar, wie im normalen Zustande, der Ureter wird näher an die Cervix uteri herangezogen, sein Lumen in hochgradigen Fällen da, wo er durch das schrumpfende Gewebe streicht, mehr oder weniger verengt. — Die Wände der in diesem Gewebe verlaufenden Gefässe werden in den Process hineingezogen, Nervenfasern sieht man vielfach in hartem Narbengewebe verlaufen und in der Masse des neugebildeten Gewebes untergehen. (Prof. Waldeyer und Prof. Auerbach haben derartige Präparate mikroskopisch untersucht.)

Die Einwirkung dieser Erkrankung auf die Beckenorgane besteht im Anfange in der Hervorrufung bedeutender Circulationsstörungen, venöser Hyperämie des Genitalrohrs mit chronisch-entzündlicher Anschwellung (*Metritis chronica haemorrhoidalis*), vergesellschaftet mit ähnlichen Veränderungen am Mastdarm und Harnblase, Katarrhen der Genitalschleimhaut, ungeordneter, meist profuser Menstruationsabsonderung; — in späteren Stadien vorgeschrittener Schrumpfung: in Atrophie des Beckenzellgewebes im Allgemeinen (auch an den nicht direct von dem Vernarbungsprocesse ergriffenen Partien), in Atrophie des Genitalrohrs, wobei speciell der Uterus häufig eine unebene Oberfläche, herrührend theilweise von varicösen Knoten, theilweise von narbig umschnürten, vorgetriebenen Substanzpartien darbietet. —

Die Analogie dieser Erkrankung mit der Cirrhose der Leber, der Lungen, der Granularentartung der Nieren ist scharf ausgeprägt.

Die Krankheit ist nicht selten; sie kommt bei Jungfrauen und Frauen, bei solchen, die geboren, wie bei solchen, die nicht geboren haben, vor; als bedingendes Moment lassen sich klinisch in den meisten Fällen Ueberreizung der Genitalorgane, complicirt mit Säfteverlusten, nachweisen. Der Verlauf ist ein chronischer, die Prognose in Bezug auf Restitutio in integrum ungünstig. Die vollendete Involution bringt nicht Heilung der organischen Veränderung, wohl aber der nervösen Erscheinungen. —

Die Diagnose basirt im Beginne der Krankheit auf dem Nachweis schmerzhafter, strangartiger Partien im seitlichen *Laquear vaginae*, im Verlaufe der Basis der *Ligamenta lata* an der Cervix beginnend, nach den Beckenwänden hinlaufend; die Cervix ist dabei nach der besonders afficirten Seite (meistens die linke) leicht verzogen und mässig fest fixirt. Indem das Corpus sich nach der entgegengesetzten Seite neigt, entstehen verschiedene Deviationen und Flexionen des Uterus. Gleichzeitig sind Stauungserscheinungen vorzugsweise an der *Portio vaginalis* mit verschiedengradiger *Metritis chronica*, Katarrh, Ulcerationen nachweisbar. In späteren Stadien fällt die Verkürzung, Dünnwandigkeit, mangelhafte Elasticität der Scheide auf; Blase und Mastdarm springen schärfer in den Beckenraum vor, der Uterus steht tiefer, ist derb, verkürzt; die Cervix fixirt durch festes Narbengewebe, welches das Laquear seitlich abflacht und derb, unnachgiebig erscheinen lässt. Die Beckenknochen sind leicht durchzufühlen und bei Druck sehr empfindlich (besonders *Os sacrum* und *Os coccygis*); die auffallendste

Empfindlichkeit auf Druck bieten die seitlich unmittelbar an der Cervix liegenden Narbenpartien. —

Das klinische Bild setzt sich zusammen aus: spontanen und bei mechanischer Reizung verstärkt hervortretenden Schmerzen in der Tiefe des Beckens; frühzeitig auftretendem Taedium coitus; im Beginn der Krankheit Vermehrung, später auffallender Verminderung der blutigen und schleimigen Absonderungen bis zum frühzeitigen (in den 20er und 30er Jahren) Aufhören der Menstruation; Störung des Allgemeinbefindens durch stark ausgeprägte Reflexleiden des sympathischen, spinalen und cerebralen Nervensystems. Ich unterscheide hiernach die Erscheinungsreihen der sympathischen, spinalen und cerebralen Hysterie.

Zur sympathischen Hysterie gehören die bekannten Erscheinungen an den vegetativen Organen und am Gefässnervensystem; eine besondere, hierher gehörige Gruppe bildet der vollkommen oder unvollkommen auftretende *Morbus Basedowii*; —

zur spinalen die bekannten Erscheinungen gestörter Sensibilität (Anästhesie, Hyperästhesie) und Motilität an Rumpf und Extremitäten; —

zur cerebralen die Erscheinungen der Trigeminus-Neuralgie, cerebraler Reizung und einer bestimmten Gruppe von Augen-Symptomen. —

Diese 3 Reihen von Erscheinungen treten häufig combinirt auf; immer aber ist eine vorwiegend ausgebildet. Auch in den einzelnen Reihen treten die einzelnen Symptome nicht alle in gleicher Stärke hervor; auch kann das eine oder das andere fehlen. — Allen gemeinschaftlich scheint der neuralgische Beginn zu sein: bei der sympathischen Cardialgie, Enteralgie, bei der spinalen Spinalschmerz mit Intercostal-, Cervical- oder Lumbalneuralgie; bei der cerebralen die Trigeminus-Neuralgie.

Das Verhältniss dieser nervösen Erscheinungen zu der oben beschriebenen Affection (*Parametritis chronica atrophicans*) lässt sich so präcisiren:

Die ausgesprochene *Parametr. chron. atroph.* hat jedesmal nervöse Symptome der beschriebenen Art im Gefolge; diese letzteren können jedoch auch von Affectionen vorübergehender und nicht so scharf, wie oben beschrieben, ausgesprochener Natur bedingt werden. Auch diese rufen Ernährungsstörungen der Genitalien hervor; nach den bisherigen Erfahrungen scheinen sie abortive, räumlich sehr begrenzt auftretende und zu einer Restitutio in integrum führende Formen desselben Processes darzustellen.« —

§ 48. Bei Männern, welche an dieser *Kopiopia hysterica* leiden, ist das pathologisch-anatomische Moment nicht festgestellt; indess darf man auch bei ihnen irgend einen Defect in der Geschlechtssphäre erwarten. Der folgende Fall bildet den Typus für die an *Kopiopia hysterica* leidenden Männer:

> Ein 37jähriger verheiratheter Mann, der die in Rede stehenden Symptome in ausgesprochenster Weise darbot, und dem ich deshalb mit Sicherheit sagen konnte, dass er mit seinen Geschlechtsfunctionen nicht ganz in Ordnung sei, gab zu, dass der Geschlechtstrieb ausserordentlich abgenommen habe. Kaum alle 4 Wochen machte er einen Versuch zum Coitus, was im 38. Lebensjahre sicherlich unter der Norm zu erachten; eine feste Erection des Penis kam nicht mehr zu Stande, die *Immissio penis* blieb problematisch, die Ejaculation erfolgte ohne eine solche. Dabei hatte der Mann ganz auffallend kleine Hoden und einen geringen dünnmolkigen Ausfluss aus der Urethra.

Dieser Fall ist durchaus nicht vereinzelt. Leider ist den Angaben der Kranken gerade in Bezug auf die Functionen der Genitalorgane häufig wenig Glauben beizumessen. Functionelle Defecte werden hier oft verheimlicht. Sind die Männer verheirathet, so erfährt man bisweilen von ihren Frauen, die sehr wohl den Unterschied von sonst und jetzt beobachtet haben, zuverlässigere Daten.

§ 49. *Kopiopia hysterica* ist nicht heilbar; sie verschwindet aber — oft freilich erst, nachdem sie eine Reihe von Jahren den Kranken das Leben verleidet — schliesslich immer. Dass sie eine besondere Disposition in den Augen der Betroffenen zu anderen Erkrankungen entzündlicher oder nicht entzündlicher Art bewirke, habe ich nie beobachtet. Der Mittel, welche rein symptomatisch eine Milderung der Schmerzen und der Lichtscheu bewirken können, giebt es nach meinen Erfahrungen nicht gerade viele; doch wird man kaum je eine Besserung vermissen, wenn die Kranken in 4 Tagen 2,0 Castoreum Canadense und 4,0 Extractum Valerianae verbrauchen. Diese Besserung hält meistens einige Wochen an. Nächstdem ist der Gebrauch von Zincum aceticum zu empfehlen. Wirkungslos oder sehr unsicher wenigstens sind Narcotica, Chinin, kühle Augendouche. Schutzbrillen werden stets unentbehrlich sein, nur meide man sehr dunkle Nüancen. Entschieden zu verwerfen sind Dunkelcuren; man erreicht dadurch niemals eine Minderung der Reizbarkeit gegen helles Licht; im Gegentheil, es pflegt durch längeren Aufenthalt im dunklen Zimmer die Reizbarkeit sich stets zu steigern.

Das Hauptaugenmerk wird bei der Behandlung dem Grundleiden, der *Parametritis chronica*, zugewendet werden müssen, die aber leider allen therapeutischen Bestrebungen schwer zugänglich ist. Mit vollendeter Involution in den 60er Jahren verlieren sich die Symptome, so weit sie sich auf eine Hyperästhesie des *Opticus* und *N. quintus* beziehen, in der Regel gänzlich.

§ 50. Obgleich ich mir bewusst bin, dass ich von mancher Seite Widerspruch erfahren werde, so stehe ich doch nicht an, auch den *Morbus Basedowii* unter denjenigen Affectionen aufzuzählen, welche ihr ätiologisches Moment in der Genitalsphäre haben. Wenn daher der Exophthalmos des *Morb. Basedowii* überhaupt im Capitel XIII. dieses Werkes eine Erwähnung finden soll, so kann dies an keiner andern Stelle als hier geschehen. Es bleibt dabei dahingestellt, ob man die Krankheit als eine anämische Kachexie (Basedow) oder als eine vasomotorische oder trophische Neurose betrachten will, denn auch diese causalen Anlässe würden nach unserer Auffassungsweise in einem Leiden der Genitalorgane ihren Ursprung haben.

Dass nervöses Herzklopfen in Folge sexueller Ueberreizung, namentlich bei kaum in die Pubertät getretenen Individuen häufig beobachtet wird, bezweifelt gewiss kein erfahrener Arzt. Ebenso ist allgemein bekannt, dass eine vorübergehende Anschwellung der Schilddrüse bei sehr vielen Mädchen und Frauen zur Zeit der Katamenien oder während der Gravidität auftritt. H. Conn[1]) hat in einem Falle auch eine zur Zeit der Menses regelmässig wiederkehrende stärkere Protrusion der Augäpfel durch Messungen nachgewiesen. Hiermit ist also sicher-

1) Klin. Monatsblätter von Zehender, 1867, p. 351.

gestellt, dass die Symptome der Tachykardie, der Schilddrüsenanschwellung und des Hervortretens der Augäpfel von Zuständen der Geschlechtsorgane überhaupt abhängig sein können. Den Umstand, dass der *Morbus Basedowii* bei alten Weibern nicht vorkommt, hält Laycock als beweisend dafür, dass die Krankheit auf die eine oder die andere Art mit der Uteroovarialfunction verbunden sei. Ferner weist auf diesen Schluss hin der Umstand, dass *Morbus Basedowii* durchweg mit Amenorrhoe oder wenigstens mit Störungen der Menses und mit allerlei nervösen, auf ein Leiden der Sexualorgane zu beziehenden Symptomen, Schmerzen in den verschiedensten Körpertheilen, *Globus hystericus* u. s. w. verbunden zu sein pflegt. Von grösster Bedeutung aber für den Zusammenhang des *Morbus Basedowii* mit einer Affection der Genitalorgane ist der Umstand, dass Freund in allen von ihm seit 10—12 Jahren untersuchten Fällen von *Morb. Basedowii* nie die chronische, zur Schrumpfung führende Parametritis vermisst hat.

§ 51. Der Symptomencomplex des *Morbus Basedowii* kommt nun aber auch bei Männern vor, obwohl viel seltener. v. Gräfe rechnet auf je 7 Fälle, Emmert auf je 10 Fälle ein männliches Individuum. Wenn man nur die zweifellosen Fälle, in denen alle 3 Cardinalsymptome deutlich ausgeprägt sind, zählt, so wird man nach meinen Erfahrungen die Zahl der Männer noch geringer finden. Uebereinstimmend wird dabei von allen Seiten angegeben, dass die Krankheit bei Männern fast stets nur in späteren Lebensjahren, etwa von der Mitte der 30er Jahre ab, beim weiblichen Geschlecht hingegen gerade in einer frühern Lebenszeit, zwischen dem 17. und 35. Lebensjahre sich entwickele.

Für das männliche Geschlecht ist ein Zusammenhang des Leidens mit einer Erkrankung der Genitalorgane nicht nachgewiesen, indess vielleicht nur, weil man nicht danach gesucht hat. In dem vielleicht einzigen Falle, in welchem danach gesucht wurde, liess sich ein solcher Zusammenhang wohl constatiren. Es möge deshalb dieser Fall hier eine kurze Beschreibung finden.

Im Juli 1866 sah ich einen 21jährigen Commis mit exquisitem *Morbus Basedowii*: 120 Pulse, sehr starker Herzchoc, mässige Schwellung der Schilddrüse mit Pulsation in derselben, sehr bedeutende Protrusion beider Bulbi. Letzteres Symptom führte ihn zu mir; es sollte erst seit ca. 3 Wochen bestehen, ebenso wie das Herzklopfen. Ueber das plötzliche Auftreten des letzteren wurde Folgendes eruirt: Etwa Mitte Juni rang er wohl eine halbe Stunde lang mit einem Mädchen, um den Coitus mit ihr zu vollziehen, was ihm bei dem energischen Widerstande nicht gelang. Er strengte dabei seine Kräfte so über die Maassen an, dass er sich schliesslich halb ohnmächtig fühlte und erst nach Genuss einiger Gläser Madeira sich einigermassen erholte. Das starke Herzklopfen, das bei diesem Ringkampfe sich bei ihm eingestellt hatte, blieb bestehen. Zwei Tage nach dem Kampfe bemerkte er zuerst ein Hervortreten der Bulbi, das seither stetig zunahm. Beide Nebenhoden waren, wie College Freund, der den Kranken gleichfalls sah, constatirte, geschwollen und schmerzhaft. Ausser einem geeigneten diätetischen Verhalten, namentlich in Bezug auf geschlechtliche Aufregungen, wurde ihm Chinin in starken Dosen verordnet. Leider reiste der Kranke ab. Ich sah ihn nach $^3/_4$ Jahren wieder. Seinen Angaben nach hätte sich die Herzaufregung nach Verbrauch von ca. 9,0 Chinin allmälig verloren, auch die Protrusion der Augäpfel habe sich vermindert. Allein schon im October desselben Jahres sei letzteres Symptom wieder stärker bemerklich geworden, seit December habe sich namentlich die Herzaufregung wieder gesteigert. Ich fand im April 1867 im Wesentlichen denselben Zu-

stand wie im Juni 1866, die Prominenz der Bulbi noch stärker. Dabei sah der Patient wohl aus, fühlte sich nicht schwach und war stets bei sehr gutem Appetit geblieben. Keine Andeutung von anämischer Kachexie hatte sich bisher entwickelt. Das Eingehen auf sein geschlechtliches Verhalten war dem Kranken offenbar unangenehm; er reiste ab. Ich habe ihn weiterhin nicht mehr gesehen. (Dieser Fall ist übrigens, wie ich nachträglich erkannte, offenbar identisch mit dem von v. Gräfe in der Berliner klin. Wochenschr. 1867, p. 320 Anm., erwähnten.)

Bemerkenswerth ist in diesem Falle ausser den Angaben über das ätiologische Moment und der Affection der Nebenhoden, namentlich das ausnahmsweis jugendliche Alter, die plötzliche Entstehung des Leidens und das Fehlen allgemeiner, auf eine veränderte Blutmischung zu beziehender Symptome. Sollte der *Morbus Basedowii* namentlich bezüglich einer eventuellen Hornhautverschwärung besonders deshalb bei Männern eine schlechtere Prognose bieten, weil er sich bei ihnen meist erst in einem Alter zu entwickeln pflegt, wo die jugendliche Resistenzfähigkeit abgenommen hat und Regenerationen in jeder Beziehung schwieriger zu Stande kommen?

§ 52. Die nahen Beziehungen des *Morbus Basedowii* zum *Nervus sympathicus* werden durch ein Symptom illustrirt, auf welches erst v. Gräfe im Jahre 1864 aufmerksam gemacht hat. Bekanntlich senkt sich das obere Augenlid herab, wenn der Bulbus so gerollt wird, dass die Hornhaut eine Bewegung nach unten ausführt. Diese Mitbewegung des oberen Lides ist beim *Morbus Basedowii* gestört oder selbst aufgehoben. Bei stark nach unten gewendetem Blick bleibt der freie Rand des oberen Lides oft mehr als eine Linie weit oberhalb des oberen Randes der Hornhaut stehen, so dass ein breiter Streif Sklera oberhalb der Cornea zum Vorschein kommt. v. Gräfe hat diese mangelnde Mitbewegung des oberen Augenlides auch bei sehr geringen Graden von Exophthalmos in der Basedow'schen Krankheit vorgefunden, selbst da, wo die Lage des Augapfels die physiologischen Grenzen noch kaum überschritt. Wenn das Hervortreten der Augen gering und auf beiden Seiten symmetrisch ist, bleibt dieses Symptom für die Erkennung des *Morb. Basedowii* besonders werthvoll. Es ist nicht unwahrscheinlich, dass dieses Zurückbleiben des oberen Lides abhängig ist von den von H. Müller entdeckten glatten Muskelfasern im oberen Augenlide (cf. § 89), die vom *N. sympathicus* innervirt werden, zumal nach Remak durch eine Reizung des Sympathicus am Halse eine Hebung des oberen Augenlides bewirkt werden kann. Schliesslich ist jedoch zu bemerken, dass (auch nach meinen Erfahrungen) diese mangelhafte Senkung des oberen Augenlides beim *Morb. Basedowii* ein zwar häufig vorkommendes, aber kein constantes Symptom ist.

Ist die Protrusion des Bulbus bei *Morb. Basedowii* sehr beträchtlich, so dass im Schlafe die Cornea von den Lidern nicht mehr ganz bedeckt wird, so entwickelt sich bisweilen, namentlich bei männlichen Kranken, eine exulcerirende Hornhautentzündung, die dann oft zur Zerstörung des Augapfels führt. Die ungenügende Bedeckung und Befeuchtung der Cornea, die leichtere Abdunstung der Feuchtigkeit von ihrer Oberfläche, der mangelhafte Schutz gegen mechanische Schädlichkeiten genügten v. Gräfe nicht, um aus ihnen allein die Cornealentzündung herzuleiten, obwohl er anerkennt, dass die einzig erfolgreiche Bekämpfung derselben nur durch solche therapeutische Massnahmen erfolgen kann, welche

die Bedeckung der Cornea durch die Lider bewirken. Er ist geneigt, eine Betheiligung des *Nervus sympathicus* bei der Entstehung dieser Hornhauterkrankung anzunehmen und diese somit zur neuroparalytischen Keratitis zu rechnen. Die mangelhafte Senkung des oberen Lides bei Abwärtsrollung des Bulbus deutet eher auf einen Reizzustand des Sympathicus als auf eine Lähmung desselben, wogegen die im folgenden Paragraph zu erwähnenden Veränderungen an den Gefässen für eine Lähmung sprechen.

§ 53. Otto Becker hat auf das Verhalten der Netzhautgefässe bei *Morbus Basedowii* aufmerksam gemacht und dadurch einen dankenswerthen Beitrag für die Kenntniss der Krankheit geliefert. Mit dem Augenspiegel betrachtet erscheinen die Retinalarterien in ihrem Kaliber vergrössert, so breit als wie die Venen. Sodann besitzen sie an verschiedenen Stellen einen sehr ungleichen Durchmesser. Ferner treten an ihnen wahre Pulserscheinungen auf, die als rhythmische Verbreiterungen und Verlängerungen des Gefässrohres — stärkere Schlängelungen — sichtbar werden. Als Ursache dieser Erscheinungen ist die Lähmung der Gefässmusculatur und die vermehrte Herzaction anzunehmen. Durch die erstere wird zunächst das Lumen der Arterie ein weiteres. Ihre Wände werden aber auch nachgiebiger und weil sie der andringenden Blutwelle einen geringeren Widerstand entgegensetzen, erleidet das Gefäss durch dieselbe eine sichtbare Ausdehnung, sowohl in die Länge, als in die Breite. Die Zusammenziehung erfolgt lediglich durch die Elasticität des Gewebes. Die Ansicht, nach welcher der *Morbus Basedowii* als vasomotorische Neurose aufzufassen ist, gewinnt hierdurch eine neue Stütze. Der Umstand, dass die Erscheinung nicht bei allen untersuchten Kranken gefunden wurde (unter 6 Fällen nur 4 mal), spricht in keiner Weise dagegen, da der Grad der Gefässlähmung bei verschiedenen Kranken ein sehr verschiedener sein kann. Es documentirt vielmehr die wiederholt beobachtete ungleiche Weise der Arterien, dass sogar verschiedene Stellen desselben Gefässes in verschiedenem Grade von der Lähmung betroffen sein können.

§ 54. Ueber den Zusammenhang von Störungen in der Sexualsphäre mit Neuroretinitis, *Atrophia nervi optici* oder amaurotischen Zuständen wissen wir kaum mehr, als dass ein solcher besteht. Weder die Leiden der Genitalorgane, noch in allen Fällen das anatomische Substrat der Amaurose, noch das diese beiden verbindende Moment sind genauer erkannt. Wenn von vielen Seiten hervorgehoben wurde, dass Sehstörungen bei Menstruationsanomalien oder Sterilität vorkämen, so ist vor Allem festzuhalten, dass die Ausdrücke »Menstruationsanomalien« und »Sterilität« nur Symptome bezeichnen, keine Krankheiten, dass höchstdifferente Krankheitsprocesse Ursache dieser Symptome sein können, dass sie ebensowenig Krankheitsdiagnosen sind, wie etwa »Kopfschmerz« oder »Leibschmerz« oder »Amaurose«. Fortschritte in der Erkenntniss werden hier erst dann möglich sein, wenn es der Gynäkologie gelingen wird, bestimmte Krankheitsprocesse als Ursache der Menstruationsstörungen zu unterscheiden. Bis dahin können wir nur das übrigens ziemlich seltene Zusammenfallen von Sexualleiden und Netzhautleiden constatiren und die Fälle registriren. A. v. Gräfe giebt an, dass bei Menstruationsstörungen Neuroretinitiden

vorkämen, die innerhalb weniger Tage oder Wochen rasch die Acme erreichten und von denen ein Theil vollständig, ein Theil unvollständig geheilt würde; ebenso nennt Schweigger in seinem Handbuche (p. 488) circulatorische Störungen in entfernten Organen z. B. Menstruationsanomalien als Ursache von *Neuritis optica*.

Eine kleine Anzahl von Fällen, die ophthalmoscopisch und functionell wiederholt untersucht, anamnestisch geprüft, und in denen der Zustand der Sexualorgane durch Prof. Freund festgestellt wurde, versprechen einen Anhalt für weitere Kenntniss dieses Zusammenhangs zu geben.

In diesen Fällen war meist nur das eine Auge erkrankt, und wenn auch das zweite, so dieses in minderem Grade; das Sehvermögen war nur mässig herabgesetzt; die Grenzen der *Papilla optica* waren stark verwischt oder vollständig verschwunden, entweder unter gleichzeitiger starker Injection der *Papilla optica* oder durch eine mässige Schwellung derselben. Eine starke Schwellung, etwa unter dem Bilde der Stauungspapille, war in keinem Falle vorhanden. Die Frauen waren entweder steril geblieben oder vorzeitig, in den 20er Jahren, steril geworden, die eine, nachdem sie vom 20.—27. Lebensjahre 5 Kinder geboren hatte. Der Uterus befand sich stets im Zustande vorzeitiger Atrophie, Folge chronischer Metritis.

Bei solcher Involution des Uterus wird das Menstrualblut in zu spärlicher Quantität abgesondert (*Menstruatio parca*). Zu der Zeit, wo die Menses sich einstellen sollen, treten dann Fluxionen nach verschiedenen Körpertheilen auf. Die Patientinnen klagen über Schlaflosigkeit, dumpfen Kopfschmerz, über Beklemmungen; eine trübe Stimmung macht sich geltend. Das Sehvermögen soll sich zu dieser Zeit verschlechtern, ohne dass durch Sehprüfungen jedoch die Verschlechterung immer sicher nachweisbar wäre. Auch lässt sich mit dem Augenspiegel zu dieser Zeit nur die oben schon beschriebene Injection oder Schwellung, nicht eine neu auftretende besondere Veränderung an der *Papilla optica* oder der Retina constatiren. Bisweilen nur Wochen, in andern Fällen Monate lang bleibt der Zustand unverändert. Der Ausgang ist bezüglich der *Papilla optica* entweder Restitutio in integrum oder partielle Atrophie. Totale Atrophie habe ich zwar nicht eintreten sehen, vermuthe aber, dass sie vorkomme und dass nur die Zahl meiner Beobachtungen zu gering sei.

Rokitansky hat das Auftreten von jungem, gallertartigem Bindegewebe im Gehirn und Rückenmark beschrieben, das sich mit der Zeit fasert, retrahirt und zur Schwiele wird, nachdem es vorher das Nervenmark auseinander gedrängt und zertrümmert hat. Er spricht sich ganz entschieden dahin aus, dass dieser Befund nur mit Hyperämie, nicht mit Entzündung, im Zusammenhange stehe. Auf diese Weise dürften auch lang andauernde oder stets wiederkehrende Hyperämien des Opticus Veranlassung zu Atrophie desselben werden können, zumal Rokitansky diese Bindegewebswucherung ausser am *Nervus olfactorius*, an den Spinalnerven, am Lendengeflechte, auch am *Nervus opticus* selbst gefunden hat.

Von allen Sehnervenatrophien, die beim weiblichen Geschlecht beobachtet werden, fällt eine verhältnissmässig grosse Anzahl auf Frauen, die stets steril waren oder vorzeitig steril wurden, so dass es nicht unwahrscheinlich ist, dass in diesen Fällen ursprünglich eine insufficiente Menstruation.

welcher, ebenso wie der Sterilität, eine Atrophie des Uterus zu Grunde lag und welche gleichzeitig Veranlassung zu Fluxionen nach Retina und *N. opticus* abgab, den Ausgangspunkt für die Sehnervenatrophie bildet. Dass diese sich entwickeln kann ohne vorausgehende, mit dem Augenspiegel erkennbare neuritische Veränderungen an der *Papilla optica*, ist sicher. Ich kann hinzufügen, dass in der That auch bei Frauen mit Sehnervenatrophie eine vorzeitige Senescenz des Uterus mehrfach constatirt worden ist. Es ist diese Atrophie des Uterus als eine vorzeitige senile Involution in Folge entzündlicher Vorgänge im Organe selbst zu betrachten und nicht zu verwechseln mit der früher § 47 beschriebenen, auf entzündliche Vorgänge in der Umgebung des Uterus zurückzuführenden Atrophie, welche ein anderes scharf markirtes anatomisches Bild liefert. —

Mehrere von andern Seiten gemachte Beobachtungen stehen mit der hier entwickelten Ansicht im Einklange. So sah Mooren nach einer acut auftretenden Menostasie eine sich rasch entwickelnde *Neuritis optica*. Samelson beobachtete nach derselben sexualen Functionsstörung eine in wenigen Tagen sich herausbildende absolute Amaurose mit lebhaften Schmerzen in den Augäpfeln und der Augenhöhle, die sich beim Versuch, die Bulbi nach hinten in die Orbita zurückzudrängen, noch steigerten, ohne jeden ophthalmoscopischen Befund. Die Kranke genas vollständig. In diesem Falle scheinen die hinteren Partien der Augenhöhlen Sitz eines durch Fluxionen hervorgerufenen Processes, in den auch der *Nervus opticus* hineingezogen wurde, gewesen zu sein. Liebreich beschreibt in seinem Atlas Taf. VIII, Fig. 2, eine Netzhauthämorrhagie in Folge ausgebliebener Menstruation.

§ 55. Die Amblyopie, die sich bisweilen während der Schwangerschaft einstellt und die man, weil sie nach der Entbindung schwindet, bei wiederholten Schwangerschaften bisweilen immer wieder von Neuem erscheint, mit der Gravidität in Zusammenhang brachte, dürfte wohl durchweg auf *Retinitis albuminurica* zu beziehen sein. Auch urämische Amaurosen stellen sich kurz vor oder während oder nach der Geburt ein. Wenn man erwägt, wie überaus häufig der Schwangerschaftsprocess ist, so sind die Amblyopien der Schwangeren nur als ungemein seltene Vorkommnisse zu erachten. Einen rein zufälligen Zusammenhang zwischen diesen Amblyopien und der Schwangerschaft darf man jedoch nicht annehmen, denn es ist nicht wegzuleugnen, dass Gravidität zur Albuminurie und somit zur *Retinitis albuminurica*, resp. auch zur urämischen Amaurose disponire, obschon der Zusammenhang zwischen dem Nierenleiden und der Schwangerschaft noch nicht aufgeklärt ist. Vielleicht ist folgende Auffassung die richtige: Es giebt erstens bei Schwangeren eine Albuminurie, die blos auf Stauung zurückzuführen ist. Sie kann zu *Retinitis albuminurica* und zur urämischen Amaurose Veranlassung geben, schwindet aber, und mit ihr die Veränderung an der Netzhaut, binnen kurzer Frist, spätestens binnen wenigen Monaten, nach der Entbindung. Zweitens giebt bei vorhandener diffuser Nephritis oder Schrumpfniere die Gravidität Veranlassung zu Verschlimmerung des Nierenleidens und der von diesem abhängigen Sehstörungen. In diesem Falle tritt nach der Entbindung zwar eine Minderung der Albuminurie und eine Besserung der functionellen und pathologisch-anatomischen Veränderungen der Retina ein, das Nierenleiden nimmt jedoch auch weiterhin den ihm eigenthümlichen Verlauf. — Nur auf diese Weise

lassen sich die höchst differenten Ausgänge der Amblyopien bei Schwangeren einigermassen erklären. Ob bei Schwangeren eine Amblyopie auf anderer Grundlage, als der Albuminurie vorkomme, bleibt durchaus zweifelhaft.

§ 56. Auch die Lactation soll Ursache zu Amblyopie abgeben können, — jedenfalls auch eine sehr seltene Erscheinung. Der beweisendste Fall ist der von Gibbon publicirte, bei dem wir leider durch den Augenspiegel nicht aufgeklärt werden:

> Eine 24jährige Frau, die 3 Entbindungen durchmachte und die Kinder stets selbst nährte, wurde während der Lactation jedesmal sehr fett, dabei aber auch sehr schwach und amblyopisch. Bei dem 3. Kinde ging die Sehschwäche bis zur vollständigen Amaurose. Die Pupillen waren weit und fast reactionslos gegen Licht. Unter tonisirendem Regimen verlor sich die Fettleibigkeit und das Sehvermögen kehrte wieder.

Hutchinson hat beobachtet, dass bei Frauen, besonders mit hypermetropischem Bau der Augen — doch auch bei Emmetropen — während der Säugeperiode eine Accommodationsschwäche sich einstellt, die sich nachher wieder verliert.

§ 57. Viel häufiger, als Amblyopie, beobachten wir bei Frauen, die für ihre Constitution das Säugegeschäft zu lange ausdehnen, allerlei entzündliche Affectionen, meist mit erethischem Charakter. Es sind katarrhalische, phlyctänuläre Bindehautentzündungen, circumscripte und vasculäre (oberflächliche) Hornhautentzündungen, auch wohl leichte Iritiden. Alle diese Entzündungsformen weichen schwer oder gar nicht, so lange die Frauen weiter stillen, lassen sich aber nach dem Absetzen des Kindes und Besserung der Constitution ziemlich leicht beseitigen. Auch gewisse Formen von Chorioiditis, die mit Glaskörpertrübungen und Empfindlichkeit gegen Licht einhergehen, werden bei stillenden Frauen beobachtet.

§ 58. Masturbation soll gleichfalls Ursache zu Amblyopie werden können, — jedenfalls auch ein sehr seltenes Vorkommen. Dagegen kann ich eine grössere Anzahl von Fällen anführen, in denen Masturbation die Ursache war zu einem äusserst hartnäckigen, allen Behandlungsweisen trotzenden Verhalten der sonst sicher und leicht zu heilenden Bindehauterkrankungen im jugendlichen Alter. Es waren namentlich auffallend starke Hyperämien, katarrhalische Entzündungen und trachomatöse Infiltrationen, die bei entweder geständigen oder überführten Onanisten zwischen dem 12. und 20. Jahre trotz monatelanger Behandlung sich wenig oder gar nicht besserten. Dies Verhalten der Bindehaut findet seine Analogie in den chronischen Pharynxkatarrhen, die stets recidiviren und nicht gründlich beseitigt werden können, welche erfahrene Aerzte bei Personen beobachtet haben, die andauernde Samenverluste erlitten.

Literatur zu Abschnitt IV.

Laycock, Exophthalmos (Graves or Basedow's disease) Med. Times and Gaz. 1864. spt. 24.
Emmert, Histor. Notiz über Morb. Basedowii etc. Arch. f. Ophth. XVII. 1, 203.
v. Gräfe, Bemerkungen über Exophthalmos mit Struma und Herzleiden. Archiv. f. Ophthalm. Bd. III. 2, 278.
Praël, Exophthalmos mit Struma und Herzfehler. Arch. f. O. III. 2, 199.
v. Gräfe, Ueber Basedow'sche Krankheit. Zehender's Kl. Monatsbl. 1864, p. 183.
——, Berl. klin. Wochenschr. 1867, No. 31 (Fall von Morb. Basedowii bei einem Manne).
Becker, Otto, Ueber spontanen Arterienpuls in der Netzhaut bei Morb. Basedowii. Wiener med. Wochenschr. v. Wittelshöfer 1873, No. 24, 25.

———,

v. Gräfe, Ueber Neuroretinitis und gewisse Fälle fulminirender Erblindung. Arch. f. Ophth. XII. 2, p. 114, 130, 133.
Samelson, Ein Fall absoluter Amaurose nach plötzlicher Unterdrückung des Menstrualflusses. Berl. kl. Wochenschr. 1875, No. 3.
Mooren, Ophthalmologische Mittheilungen 1874, p. 93. (Neuroretinitis nach Unterdrückung der Menses.)
Rokitansky, Ueber die Bindegewebswucherungen im Nervensystem. Sitzungsberichte der k. k. Akademie der Wissenschaften zu Wien 1858.
Pagenstecher, Klinische Beobachtungen. 3. Heft 1866, p. 67 und 75. Retinalleiden bei Menstruationsstörungen.

———

F. Weber, Amaurose im Wochenbett. Berl. klin. Wochenschr. 1873, p. 265, 279.
Brecht, Retinitis albuminurica mit hochgradiger Netzhautablösung, während der Schwangerschaft entstanden. Arch. f. O. XVIII. 2, p. 102.
Fälle von wiederkehrender Amblyopie bei erneuter Gravidität finden sich bei: Beer, Lehre von den Augenkrankheiten, Wien 1817. Bd. II. p. 444 Anmerkung. — Eastlake, Lancet 1863. May, p. 606. — Lawson, Ophthalm. Hospit. Reports 1863—65, Vol. IV. p. 65. Lancet 1863. June 27, p. 718.

———

Gibbon, Ophthalm. Hosp. Reports. January 1859. (Amblyopie während der Lactation.)
Mackenzie, Traité pratique des maladies de l'oeil traduite de l'anglais par Werlomont et Testelin. Paris 1856. T. II. p. 77. Retinite produite par la lactation, trop prolongée.

———

Hutchinson, Failure of Sight during Lactation, and its meaning as a symptom. Ophth. Hosp. Rep. Vol. VII. p. 38.

———

Dieu, Amblyopie déterminée par la masturbation. Journ. d'Ophthalmol. I. p. 188.

———

Abschnitt V.

Ueber die Beziehungen der Krankheiten des Nervensystems zum Sehorgan.

§ 59. Zu keinem andern Organe des Körpers stehen die Augen in so naher Beziehung, als wie zum Gehirn. Es ist nicht nur die räumliche Nähe, aus welcher diese enge Verbindung resultirt, sondern Retina und *Nervus opticus* sind als eigentliche Gehirntheile zu betrachten. Sodann treten 5 Gehirnnervenpaare, die *Nn. oculomotorius, trochlearis, abducens, trigeminus* und *facialis* nach kurzem Verlaufe zum Augapfel und seinen Hilfs- und Schutzapparaten. Die ersteren 3 gehören sogar dem Sehorgan ausschliesslich an. Endlich steht nicht nur das arterielle und venöse Gefässsystem des Auges mit den Gefässen innerhalb der Schädelkapsel in engster Verbindung, sondern auch der Raum zwischen *Dura mater* und *Pia mater* mit den Lymphräumen des Augapfels.

Diese vielfachen Verbindungen machen bei sehr vielen Gehirnleiden das Sehorgan zum Sitz wichtiger Symptome, die mehr oder weniger Aufschluss über die Gehirnaffectionen geben können. Mit dem Rückenmark steht das Sehorgan durch den *Nervus sympathicus* in mittelbarem Connex. Bekanntlich findet sich im Rückenmark in der Gegend der untersten Hals- und obersten Brustwirbel das *Centrum cilio-spinale,* dessen Reizung eine Dilatation der Pupille bewirkt.

§ 60. Die Vermuthung, dass Gehirnhyperämien mit einer gewissen Sicherheit durch den Augenspiegel erkannt werden würden, hat sich nicht bestätigt. Injicirte Conjunctiva, enge Pupillen, sind oft Vorboten von jenen besonders bei Kindern auftretenden Convulsionen, die wegen ihres meist unschädlichen Charakters als Resultat vorübergehender Gehirnhyperämie aufgefasst werden und die namentlich mit starken Aufwärts- oder Seitwärtswendungen der Augäpfel verbunden sein können. Doch hat Niemeyer[1]) darauf aufmerksam gemacht, dass nicht bei jeder Gehirnhyperämie die Conjunctiva geröthet ist, dass namentlich bei jenen gefährlichen Formen von Gehirnhyperämie, welche durch übermässige Kopfarbeit, nach lang fortgesetzten Nachtwachen etc. entstehen, der Blutgehalt der äusseren Theile durchaus nicht immer dem Blutgehalt des Gehirns entspricht. Die Conjunctiva ist hier oft keineswegs injicirt, das Gesicht blass.

Als Symptome von Gehirnhyperämie sind wohl auch jene schnell vorübergehenden Augenmuskellähmungen zu betrachten, die bei übermässiger Zufuhr von Ernährungsmaterial und gleichzeitig ungenügendem Stuhlgang (Druck der gefüllten Eingeweide auf die Aorta?) auftreten und die ich in § 24 berührt habe.

Bei *Apoplexia cerebri* werden besondere Veränderungen der Netzhaut oder des Sehnerven für gewöhnlich nicht beobachtet und nur sehr ausnahmsweise ist das Auftreten von Stauungspapille bei Hirnblutung gefunden worden.

Die Anhaltspunkte, die die perimetrische Untersuchung des Sehfeldes für

1) Lehrbuch der speciellen Pathologie und Therapie. 7. Aufl. Bd. II. p. 474.

die Localisation von Herderkrankungen im Gehirn bietet, werden später, in § 72, berücksichtigt werden.

Bei älteren Personen hat das öftere Auftreten von kleinen Blutergüssen in die Conjunctiva oder die Retina allerdings eine prognostische Bedeutung bezüglich einer in Aussicht stehenden Gehirnapoplexie. Mir sind 6 Fälle bekannt, wo Personen, an denen dergleichen kleine mehrfach wiederkehrende Apoplexien beobachtet wurden, binnen einigen Jahren an Hirnblutungen zu Grunde gingen.

§ 61. Die miliaren Aneurismen im Gehirn, die sich bei epileptiformen Zuständen vorfinden, werden durch eine genaue ophthalmoscopische Untersuchung wahrscheinlich diagnosticirt werden können, da in einer Anzahl von Fällen das gleichzeitige Vorkommen solcher miliaren Aneurysmen in der Retina durch die Section sichergestellt ist. Liouville konnte dieselben in der Retina mit blossem Auge schon ziemlich sicher, durch die Lupe aber mit völliger Bestimmtheit erkennen. Die Grösse derselben variirte erheblich. Die kleinsten bedurften einer 10—20fachen Vergrösserung, um erkannt zu werden, die grössten erreichten das Volumen eines Tabaksamens, selbst eines Hirsekorns. In den mitgetheilten Fällen war eine ophthalmoscopische Untersuchung während des Lebens nicht vorgenommen worden.

§ 62. Die Erkrankungen, welche am Augapfel bei *Meningitis simplex* und *Meningitis cerebro-spinalis epidemica* vorkommen, sind wahrscheinlich durch directe Fortpflanzung des im intracraniellen Raum sich abspielenden Processes bedingt. Die Untersuchungen von Schwalbe, welche den Zusammenhang der Lymphräume des Auges kennen lehrten, lassen uns diese Fortpflanzung jetzt leichter begreifen und entheben uns der Nothwendigkeit, Metastasen zu supponiren. Indem diese Fortpflanzung durch das *Foramen opticum* zwischen den Scheiden des Sehnerven erfolgt, kann von eitriger Meningitis eine Chorioiditis, Iridochorioiditis, Retinitis und Entzündung des Glaskörpers inducirt werden.

Bei epidemischer Cerebrospinal-Meningitis tritt, namentlich wenn sich im Gesicht Exantheme (Herpes, Erythem) einfinden, gleich im Anfange ein Conjunctivalkatarrh auf, der als Ausdruck des exanthematischen Processes aufzufassen ist. Auch eine ödematöse Schwellung der Augapfelbindehaut wird beobachtet, vielleicht als erstes Symptom der Fortpflanzung des intracraniellen Processes bis in die Tenon'sche Kapsel und somit bis unter die Conjunctiva.

In späterer Zeit, wo die Kranken wegen paralytischer Zustände die Lider nicht mehr vollkommen schliessen, findet man auch wohl eine stärkere schleimig-eitrige Absonderung der Bindehaut und exulcerirende Keratitis, die bei mangelndem Lidschluss nicht auffallend ist.

Es kommen bei Cerebrospinal-Meningitis jedoch auch ausgedehnte tiefe Hornhautfiltrate vor, bei denen das Epithel völlig erhalten bleibt und die wieder völlig resorbirt werden. (cf. den Fall von Wilson, citirt in Zehender's Handbuch der Augenheilkunde 1874, I. p. 232.)

Dass eine Meningitis sich auf *Nervus opticus* und Retina direct fortpflanzen und die ophthalmoscopisch erkennbaren Symptome einer Neuritis und Retinitis hervorrufen könne, ohne dass die Chorioidea erkrankt, ergiebt sich aus einem

von Schirmer während des Lebens genau ophthalmoscopisch und von Grohe post mortem untersuchten Falle. Häufiger jedoch, als eine Retinitis, wird Chorioiditis und Iritis beobachtet. Der Process bricht am Uvealtractus unter lebhafter pericornealer Injection und dem baldigen Erscheinen von Eiter in der vorderen Kammer aus. Eine directe Fortleitung des Processes vom Arachnoidealraum nach der Chorioidea ist hier wahrscheinlicher, als eine Induction der Chorioidealentzündung von der Retina her. Gegen letztere Fortpflanzungsweise spricht auch eine Section von E. Berthold, der die Netzhaut verdickt und mit dem eiterartig aussehenden Glaskörper innig verklebt fand, während Chorioidea und Iris wenig verändert waren. Rudnew (Virch. Arch. 1867, Bd. 41, p. 84) fand bei dieser Chorioideitis die vordere Kammer mit einer eiterähnlichen Masse erfüllt; ebenso den Raum des Glaskörpers. Die Retina war leicht abgelöst; zwischen ihr und der Chorioidea liegt, wo die Ablösung mehr ausgesprochen ist, gleichfalls eine eitrige consistente Schicht, welche der Chorioidea adhärirt. Die letztere selbst ist weich aufgelockert, schwach pigmentirt; mehr nach aussen zeigt sie einzelne dunkelrothe Flecke. Iris, *Corpus ciliare* und Chorioidea sind eitrig infiltrirt. Die Gefässe der Choriocapillaris können inmitten der dicht angehäuften Eiterzellen kaum unterschieden werden, während die grösseren Gefässe der eigentlichen Chorioidea stark injicirt erscheinen. Das pigmentirte Epithel der Chorioidea ist ohne Spur verschwunden. Auffallender Weise ist die Retina meist unverändert, alle Schichten derselben, sogar die Stäbchenschicht, sind gut zu sehen, die Retinalgefässe stark hyperämisch, und da, wo die Membran dunkelrothe Flecke zeigt, lassen sich mikroskopisch grosse Extravasate deutlich nachweisen.

§ 63. Nächst dem *Nervus opticus* werden auch die andern, das Sehorgan versorgenden Gehirnnerven bei der Cerebrospinal-Meningitis in Mitleidenschaft gezogen. Als eine Reizungserscheinung am Oculomotorius ist die Verengerung der Pupillen im Anfange der Krankheit zu betrachten. Späterhin treten auch wohl paralytische Zustände an den vom Oculomotorius und Abducens versorgten Muskeln — Ptosis, Abweichungen der Sehachsen nach der einen oder andern Richtung, Pupillenlähmung — auf und Niemeyer findet es auffallend, dass Paralysen der betreffenden Augenmuskeln nicht häufiger beobachtet werden, da die an der Basis austretenden Hirnnerven häufig in das Exsudat total eingebettet sind.

§ 64. Bei Weitem die meisten Kranken, die in Folge von Meningitis erblinden, sind Kinder innerhalb der ersten 5 Lebensjahre. Dem Augenarzt werden sie fast durchweg erst zugeführt nach Ablauf der Gehirnkrankheit. Die Augäpfel sind dann meist etwas weich, das Orbitalzellgewebe verringert, Hornhäute klar, Pupillenränder grossentheils adhärent, Iris in der Mitte vorgedrängt, und wenn, wie es oft genug der Fall ist, ein genügend grosses Pupillenfeld frei blieb, so sieht man hinter der Linse in der Tiefe weissgelbliche Massen, die den Hintergrund ausfüllen. Das Sehvermögen ist dann stets gänzlich erloschen. Häufig sind beide Augen in ziemlich gleicher Weise befallen. Die sporadische Meningitis scheint ganz dieselben Folgen auf das Sehorgan haben zu können, wie die epidemische Form. Uebrigens ist die Complication der Meningitis mit entzündlichen Affectionen der innern Augenhäute keineswegs eine sehr häufige. Schirmer sah

unter 27 Fällen von *Meningitis cerebro-spinalis epidemica* nur einen einzigen Fall von Neuritis; von Andern ist die Complication mit Chorioiditis und Iritis allerdings häufiger gefunden worden. Es kann sich übrigens, obschon sehr selten, die Entzündung am Augapfel auf die Setzung einiger hinterer Synechien beschränken.

§ 65. Die Meningitis kann auch Ursache zu vorübergehender oder dauernder Amblyopie und Amaurose werden, ohne dass sich, selbst für letztere, anfänglich irgend welche Veränderungen am Augapfel nachweisen lassen. Das *Chiasma opticum* wird bei Sectionen sehr häufig von Exsudat umlagert gesehen, ein Befund, der für das Auftreten von Amaurose ein hinreichend erklärendes Moment abgiebt. Mit dem Schwinden des Exsudates und Freiwerden des Chiasma können die Opticusfasern, wenn oder soweit sie nicht der Zerstörung anheimfielen, wieder functioniren. Bleibt die Amaurose oder Amblyopie auch nach völligem Ablauf der Krankheit bestehen, so erscheint später bei der Augenspiegeluntersuchung der Sehnerveneintritt stets mehr oder weniger im Zustande der weissen Atrophie. —

Wenn in Folge intracranieller Erkrankung überhaupt Amaurose eintritt, die Pupillenreaction auf Licht aber erhalten bleibt, so ist im Allgemeinen noch Hoffnung auf Wiederherstellung des Sehvermögens vorhanden. Beispiele hierfür liefern besonders die transitorischen Amaurosen bei Scharlach und Typhus. (cf. § 110, 122.) Weniger prognostische Gültigkeit hat das Symptom der erhaltengebliebenen Pupillenreaction bei Meningitis. Hirschberg hat einen Fall publicirt, wo trotz fortbestehender Pupillarreaction die Meningitis schliesslich doch zur Erblindung führte (Berl. klin. Wochenschr. 1869, p. 387).

§ 66. Wenn die in §§ 62 und 64 besprochenen Zustände auf einer Fortpflanzung des Entzündungsprocesses in den Schwalbe'schen Lymphräumen basiren und dieser Weg schliesslich zu Erkrankung der inneren Augenhäute führt, so kann es anderseits vorkommen, dass bei der eitrigen Meningitis das Fortkriechen der Entzündung auf anderem Wege, durch die *Fissura orbitalis superior* eine chemotische Schwellung der *Conjunctiva bulbi* ohne jegliche Entzündungserscheinungen an derselben oder bedeutende serös-eitrige Infiltration des Orbitalzellgewebes und Exophthalmos bewirkt, während die inneren Augenhäute intact bleiben und das Sehvermögen nicht gestört ist. In den von Leyden mitgetheilten Fällen war Chemose der Conjunctiva eines der ersten Symptome der auftretenden Meningitis, und der Autor bemerkt, dass dieses Symptom unter Umständen die häufig so schwierige Diagnose der acuten eitrigen Meningitis sicher stellen könne (cf. § 130).

§ 67. Gehirnerkrankungen kennzeichnen sich häufig auch noch durch andere am Sehorgane auftretende Symptome, die demnächst zu besprechen sein werden. Diese Symptome haben jedoch nichts Specifisches. Man kann aus ihnen allein auf die Art des Gehirnleidens nicht oder doch nur in sehr beschränkter Weise und nur unter Berücksichtigung aller andern Gehirnsymptome schliessen. Dagegen finden gewisse allgemeine Verhältnisse, die verschiedenen Gehirnleiden gemeinsam zukommen, einen entsprechenden Ausdruck in Veränderungen

am Sehorgan. In den nachfolgenden Paragraphen werde ich daher nicht von bestimmten Krankheiten des Gehirns ausgehen, sondern von diesen allgemeinen Verhältnissen oder Zuständen, die bei sehr differenten intraeraniellen Erkrankungen wiederkehren.

Wir heben hier zunächst den gesteigerten intraeraniellen Druck hervor, der sich am Auge häufig durch Auftreten einer Neuritis, Neuroretinitis, oder, wenn im exquisitesten Grade, einer Stauungspapille manifestirt. Seit im Jahre 1860 Schneller und v. Gräfe auf die Complication von intracraniellen Erkrankungen mit Sehnervenentzündungen aufmerksam gemacht haben, ist bezüglich dieses Verhältnisses eine ungemein reiche Literatur herangewachsen, aus der sich im Allgemeinen ergiebt, dass Gehirntumoren der verschiedensten Textur, Hydrops ventriculorum, Echinocoecus, Abscesse, Blutungen, Erweichungen, Meningitis cerebro-spinalis, tubereulöse Meningitis, diffuse Encephalitis der Ganglien und Grosshirnwindungen Veranlassung werden können zu mehr oder weniger bedeutenden Veränderungen der *Papilla optica*, der Retina und ihrer Gefässe. Diese Veränderungen für sich allein gestatten allerdings weder in Bezug auf den Sitz des Krankheitsherdes, noch in Bezug auf die Art des Krankheitsproeesses ein bestimmtes Urtheil, gewinnen aber in Verbindung mit den anderweitigen allgemeinen und cerebralen Symptomen und mit dem Verlauf der Krankheit eine grosse Bedeutung. Anderseits beweist das Fehlen der Veränderungen nichts gegen die Existenz eines jener Gehirnleiden.

§ 68. Die Neuroretinitis bei Gehirnleiden hat nichts Eigenthümliches. Starke Röthung der *Papilla optica*, Trübung der Retina in ihrer Umgebung, Verdeckung der Papillengrenzen, stärkere Füllung und auffallende Schlängelung der Venen, Prominenz der Papille, weisse Streifen längs der Gefässe, Hämorrhagien in der Retina sind die gewöhnlichen Bestandtheile des Bildes. Neuritis deseendens, Neuroretinitis, Stauungspapille gehen hier durch zahlreiche Mischformen in einander über. Wir betrachten hier den Haupttypus dieser Veränderungen, die Stauungspapille.

Schneller und v. Gräfe hatten richtig erkannt, dass Behinderung des Abflusses des venösen Blutes aus der Retina die Ursache dieser eigenthümlichen Veränderung der *Papilla optica* abgäbe. (Ein Mehreres über die Varietäten der Retinitis und die Stauungspapille wird zu finden sein in diesem Werke, Abschnitt: Retinalkrankheiten von Leber, Bd. V. 2, Cap. VIII.) Sie hatten das stauende Moment in den *Sinus cavernosus* gelegt und glaubten, dass eine Compression desselben den Abfluss aus der *Vena ophthalmica* hindern und somit die Ursache der Stauungspapille abgeben müsse. Wir haben jetzt eine andere richtigere Erklärung für das Zustandekommen der Stauung, trotzdem behält der Ausdruck selbst den ihm früher beigelegten Sinn. Von Schwalbe ist nachgewiesen worden, dass der Raum zwischen der äusseren und inneren Optieusscheide, der Subvaginalraum — vom Subduralraum aus injicirt werden könne, und dass die Injectionsflüssigkeit bis hart an den Sehnervenkopf und weiter vordringe. Ist der Subvaginalraum stark gefüllt mit Flüssigkeit — *Hydrops vaginae optici* (Manz) — so kann eine Compression des *N. opticus* und seiner Gefässe (namentlich der Venen), somit eine Stauung des Retinalvenenbluts bewirkt und eine Schwellung der *Papilla optica* und der dieser zunächst liegenden Partie der Retina veranlasst

werden — es entsteht die Stauungspapille. Nach Experimenten, die Manz an lebenden Kaninchen durch Injection in den subduralen Raum anstellte, hatte auch eine plötzliche Steigerung des intracraniellen Druckes sofort Veränderungen in den Retinalgefässen zur Folge. Namentlich trat eine stärkere Füllung und Schlängelung der Venen, bisweilen eine wurmförmige pulsatorische Bewegung derselben auf. Wurde anstatt Wasser defibrinirtes Blut injicirt, so war die venöse Stauung intensiver und dauerte länger an; auch zeigte sich dann eine capilläre Hyperämie der Papille. Blieben die Thiere einige Tage am Leben und wurde die Injection mehrmals wiederholt, so entwickelte sich dann auch eine Schwellung, besonders des Randtheils der Papille. Die Existenz von Stauungspapillen beiderseits — und sie kommen meist gleichzeitig auf beiden Augen vor — deutet also mit grosser Wahrscheinlichkeit auf einen erhöhten Druck im subduralen Raume, der ein Ausweichen der Arachnoidealflüssigkeit nach dem subvaginalen Raum zur Folge hat.

Das Sehvermögen — und dies ist wohl zu bemerken — kann selbst bei exquisiter Stauungspapille lange Zeit sehr gut erhalten bleiben, so dass also nicht immer eine Sehstörung zur ophthalmoscopischen Untersuchung des Sehnerven auffordert. Es ist diese auffallende Erscheinung durch eine hinreichende Anzahl gut beobachteter Fälle sichergestellt. In einem Falle von Schiess-Gemuseus (Zehender's Klin. Monatsbl. 1870, p. 100) dauerten die Cerebralerscheinungen: Kopfschmerz, Erbrechen, epileptische Anfälle, Schwäche der unteren Extremitäten etc. 5 Monate lang an und dennoch war bei exquisiter Stauungspapille noch 14 Tage vor dem Tode $S = 1$. Eine so andauernd gute Erhaltung der Sehschärfe ist allerdings selten und eine genaue Ausmessung des Gesichtsfeldes würde vielleicht Defecte in demselben ergeben haben. Knapp hat bei Stauungspapillen die Ausdehnung des blinden Flecks bedeutend — um das 2—4fache — vergrössert gefunden und ich habe selbst bei relativ gutem centralem Sehen periphere, sectorenförmig oder winklig einspringende Defecte im Gesichtsfelde nie vermisst.

Die Schwellung der *Papilla optica* wird, wie Sectionen ergeben haben, im ersten Stadium hauptsächlich durch Verdickung der Nervenfasern, späterhin durch neugebildetes Bindegewebe, auch durch ödematöse Infiltration zuwege gebracht.

§ 69. Die Stauungspapillen bilden sich meist langsam, seltener ziemlich rapid[1]) aus, bestehen oft Monate lang ziemlich unverändert, flachen sich aber schliesslich ab, werden weiss, bekommen allmälig wieder eine deutliche Skleralgrenze. Die Venen bleiben noch lange Zeit hindurch stärker geschlängelt. Endlich atrophiren die Nervenfasern vollständig, die Gefässe werden dünner und sparsamer, verlieren die Schlängelung, erscheinen bisweilen auf Strecken weiss gesäumt, und es bleibt — oft erst nach längerer Zeit denn Jahresfrist — das Bild der weissen Atrophie der Sehnervenpapille zurück. Häufig lässt sich aber auch dann noch an der weissen zarten Einfassung der Gefässe, ihrer hie und da unvollständigen Rückbildung, der nicht ganz scharfen Skleralgrenze und dem etwas gelblichen Ton der Papille nachweisen, dass dieser Atrophie eine starke Schwellung vorherging.

---

1) Nach Heinzel entstanden in einem Falle von *Meningitis tuberculosa* mit *Caries ossis tempor.* binnen 10 Tagen exquisite Stauungspapillen mit ausgebreiteter Trübung in der Retina.

Seltener ist eine Restitutio in integrum beobachtet worden und dann hatte der ganze Proeess einen kürzeren Verlauf.

Es geben besonders solche Gehirnkrankheiten zum Auftreten der Stauungspapille Veranlassung, bei denen längere Zeit andauernd der Druck im *Cavum cranii* gesteigert ist. Es existirt kein anderes objeetives Symptom, welches in so siehtbarer Weise eine abnorme, dauernde Steigerung des intraeraniellen Druckes documentirte.

Nicht unwahrscheinlich ist es, dass aueh bei frischen grösseren Apoplexien im Gehirn ähnliche Erscheinungen, wie sie Manz bei seinen Experimenten an Kaninehen hervorrief, mit dem Augenspiegel gefunden werden können, zumal auch bei Menschen das Eindringen extravasirten Blutes in den subvaginalen Raum bis an den Sehnervenkopf hin dureh Sectionen naehgewiesen worden ist[1]).

In erster Linie aber sind es die Gehirntumoren, bei denen die Stauungspapille als ein sehr häufiges und deshalb hervorragendes Symptom gefunden wird. Es müssen zu diesen Tumoren hier auch grössere isolirte Hirntuberkel gereehnet werden. Annuske behauptet, auf ein sehr umfangreiches literarisches Material und eigene Untersuchungen gestützt, dass die Stauungspapille eine fast ganz ausnahmslos constante Begleiterin der Gehirntumoren sei und dass sie somit den ersten Rang unter sämmtlichen Symptomen, die auf intraeranielle Neubildungen deuten, einnähme. H. Jackson fand unter 23 Fällen von Stauungspapille 17 mal Tumoren, 3 mal Abseesse, 2 mal Blutungen, 1 mal Erweichung. Ferner sind, aber nur sehr vereinzelt, Stauungspapillen gefunden worden bei *Hydrops ventriculorum*, bei *Meningitis cerebro-spinalis*, bei tubereulöser Meningitis, bei diffuser Eneephalitis der Ganglien und Grosshirnwindungen. Unter Berücksiehtigung der anderweitigen klinischen Symptome, namentlich des Auftretens und des Verlaufes der Krankheit, wird sich die Differentialdiagnose, ob Tumor, ob einer der andern aufgeführten intraeraniellen Proeesse, oft mit ziemlicher Sicherheit feststellen lassen. Hierzu kommt noeh, dass gerade die sehr exquisiten Formen von Stauungspapille vorzüglich auf Tumoren zu beziehen sind, während bei den anderen erwähnten intraeraniellen Leiden die Stauungspapille weniger prägnant ausgebildet zu sein und sich mehr das Bild der Neuritis zu zeigen pflegt.

Ueber den Sitz des Tumors lässt sich aus dem Vorhandensein der Stauungspapille kein Urtheil fällen, da dieselbe bei der verschiedensten Localisation der Geschwülste vorkommt.

Wenn somit die exquisite Stauungspapille nicht als Folge eines fortgeleiteten Entzündungsproeesses zu eraehten ist, so dürfte doch bei den mit geringerer Schwellung einhergehenden Neuritisformen eine solche Fortleitung vom Gehirn und seinen Häuten her nicht immer von der Hand zu weisen sein.

Schliesslich ist zur kritischen Würdigung der Stauungspapille noch zu bemerken, dass dieselbe auch bei extraeraniellen, intraorbitalen Leiden, bei denen von erhöhtem Drucke im *Cavum cranii* nicht die Rede sein kann, beobachtet worden ist. Es pflegt hier die Erkrankung einseitig zu bleiben. Einseitiges Auftreten der Stauungspapille spricht also nicht für Raumbeschränkung des Sehädelinhalts. Horner fand bei *Periostitis orbitae*, Annuske bei einem Psammom in der

1) Nachträglich erfahre ich von Dr. Wernicke, dass er in der That bei Meningialapoplexie Schwellung der *Papilla optica* mit dem Augenspiegel gefunden habe.

Augenhöhle, welches den Sehnerven umschloss, die Stauungspapille. Doppelseitig war sie in einem Fall von secundären Krebsgeschwülsten am intraorbitalen Theil des Opticus (Kronn) etc. Auch sind bedeutende Zellenproliferationen im subvaginalen Raume gefunden worden, welche die Compression der *Vena centralis retinae* im Opticus bewirkten (Michel)[1].

§ 70. Wenn bei Gehirntumoren die Stauungspapille als eines der häufigsten Symptome zu bezeichnen ist, so kommen doch auch viele Fälle von dergleichen Neubildungen vor, in denen der Augenspiegel einen normalen Befund zeigt. In anderen Fällen dagegen finden wir das Bild der weissen Atrophie der *Papilla optica*, ohne dass dieser Atrophie etwa eine Schwellung der Papille vorausgegangen wäre. Es können dabei selbst andere Zeichen eines gesteigerten intracraniellen Druckes vorhanden sein. Koster, Blessig, v. Gräfe theilen solche Fälle mit. Es scheint, dass dann allemal die *Nervi optici* direct comprimirt worden sind, wenn nicht durch den Tumor selbst, so, wie in zwei von mir gesehenen Fällen, durch den blasenförmig hervorgetriebenen Boden des 3. Ventrikels. Auch syphilitische Tumoren haben Anlass zu einer weissen Atrophie des *N. opticus* gegeben, doch hebt A. v. Gräfe ausdrücklich hervor, dass er den Zusammenhang von weisser Sehnervenatrophie mit Lues nur da habe constatiren können, wo auch noch andere massgebende Symptome: Lähmung des Oculomotorius, Hemiplegien, existirten. Ich kann diese Angabe auch durch einen Fall bestätigen.

Sehr ausnahmsweise findet sich bei Hirntumoren auch wohl ein Augenspiegelbild, wie es bei *Retinitis albuminurica* vorkommt: nämlich neben mässiger Schwellung der *Papilla optica* die für jene Retinitis charakteristischen weissen Flecken, selbst in gespritzter Form in der Gegend an der *Macula lutea* und Extravasate in der Netzhaut (Schmidt und Wegner).

§ 71. Was nun die relative Häufigkeit dieser mit dem Augenspiegel erkennbaren Veränderungen des Sehnerven bei intracraniellen Erkrankungen überhaupt betrifft, so hat Heinzel eine — allerdings nur auf Kinder bezügliche — statistische Zusammenstellung bekannt gegeben. Diese bezieht sich auf 63 Fälle von *Meningitis tuberculosa basilaris*, intracranielle Tumoren, *Meningitis cerebrospinalis, Oedema meningum*, *Sklerosis cerebri* etc. Von diesen 63 Fällen wurden 47 mit Veränderungen an der *Papilla optica* befunden und nur 16 ohne dieselben. Es kamen auf

	Fälle von Gehirnerkrankungen.	Fälle von		
		Neuroretinitis, Stauungspapille und Congestion nach dem N. opticus.	Atrophia n. optici.	normalem Augengrunde.
31	Meningitis tuberculosa basilaris.	24	3	4
10	Meningitis mit acuter Tuberculose vieler Organe.	4	3	3
14	Hirntumoren.	7	4	3
Summa 55	Fälle.	35	10	10

1) Ueber die Stauungspapille bei Morb. Bright. und bei Syphilis vergl. § 29 und 138.

Unter den 63 Fällen wies die Section 37 mal einen Hydrocephalus nach und nur in 8 dieser Fälle war der Hintergrund normal. Die Neuroretinitis entwickelte sich manchmal erst, wenn die Erkrankung des Gehirns bereits weit vorgeschritten war. Stets waren beide Augen ergriffen, wenn sie überhaupt ergriffen waren.

Allbutt sah unter 38 Fällen von tuberculöser Meningitis 29 mal Veränderungen auf dem Augenhintergrunde.

§ 72. Wenn die Untersuchung mit dem Augenspiegel keinerlei Aufschluss ergiebt für die Beurtheilung eines intracraniellen Leidens, so liefert eine genaue topographische Aufnahme der Gesichtsfelder oft noch erhebliche Anhaltspunkte für den Sitz des Herdes, deren ausgiebige Verwerthung allerdings noch so lange vorbehalten bleibt, bis die pathologische Anatomie eine festere und ausgedehntere Basis für die weiteren Schlussfolgerungen geliefert haben wird. Anderseits müssen diese mit dem Perimeter gefundenen klinischen Symptome Anregung werden zu weiterer physiologischer und anatomischer Forschung. A. v. Gräfe hat schon im Jahre 1856 die Aufmerksamkeit darauf gelenkt, dass bei Gehirnapoplexie mit halbseitiger Lähmung bisweilen entweder die rechten oder die linken Hälften beider Gesichtsfelder defect seien. Seitdem haben sehr zahlreiche Untersuchungen der Gesichtsfelder bei Gehirnkranken gewisse typische Formen von Defecten ergeben, die in den Gesichtsfeldern beider Augen correspondirend auftreten. Diese Untersuchungen zwingen uns vom semitischen Standpunkte aus, jedes Gesichtsfeld als aus 2 Theilen bestehend zu erachten, von denen ein jeder auf — wenigstens streckenweis — gesonderter Bahn die empfangenen Eindrücke zum Centralorgane hinsendet.

Beistehende Fig. I (Tafel) stellt die Gesichtsfelder der beiden Augen dar. Die durch den Fixationspunkt *F* gehende verticale Linie *vv* trennt ein jedes in zwei ungleichgrosse Hälften. Die grössere liegt vom Fixationspunkt aus lateral, umschliesst den blinden Fleck und entspricht also der grössern medialen Hälfte der Netzhaut; die kleinere Hälfte des Gesichtsfeldes liegt medial vom Fixationspunkte und entspricht der äussern — kleineren — Hälfte der Retina[1]).

Nach der von Newton, Wollaston, J. Müller etc. angenommenen und bis vor kurzer Zeit allgemein gültigen Theorie würden die beiden rechten Hälften der Gesichtsfelder (in Fig. I horizontal schraffirt) mit dem linken *Tractus opticus*,

---

1) Wenn auf einem Sagittaldurchschnitt durch den Augapfel diese äussere Hälfte anatomisch betrachtet auch nicht erheblich kleiner erscheint, so ist sie in physiologischer Beziehung doch bei Weitem die kleinere Hälfte, da ein bedeutender Theil derselben, zunächst der *Ora serrata* gelegen, keine Empfindung für Licht hat. Es geht dies schon daraus hervor, dass alle Autoren, die die Ausdehnung des Gesichtsfeldes genauer ausgemessen haben, in der Angabe übereinstimmen, dass das Gesichtsfeld nach Aussen hin viel weiter reiche, vom Fixationspunkt an gerechnet, als nach Innen. (Vgl. Band 3 dieses Werkes, Ophthalmometrologie von Snellen und Landolt p. 58.) Landolt giebt hier an, dass sein Gesichtsfeld, vom blinden Fleck aus gerechnet, nach Aussen 85° weit reiche. Rechnet man 15° dazu als die Entfernung zwischen blindem Fleck und Fixationspunkt, so würde die Gesammtausdehnung des Gesichtsfeldes vom Fixationspunkt bis an die äussere Grenze = 85 + 15° = 100° betragen. Nach Innen fand derselbe Forscher vom blinden Fleck bis an die nasale Grenze 75°, nach Abzug jener 15° liegt die nasale Grenze also nur 60° vom Fixationspunkt entfernt. Dieser Rechnung entsprechend reicht also die empfindliche Strecke der Netzhaut von der *Fovea centralis* an nach Innen 100°, nach Aussen nur 60°.

Fig. I.

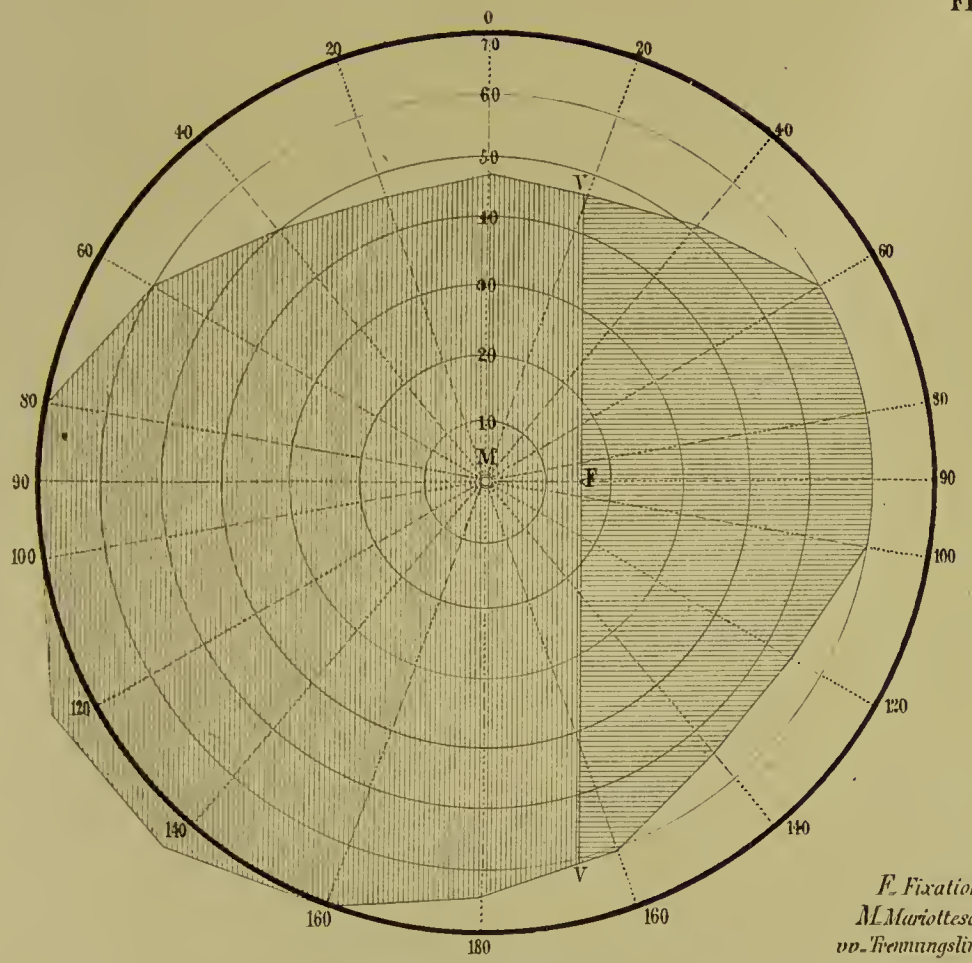

Gesichtsfeld des linken Auges.

F. Fixationspunkt.
M. Mariottescher Fleck.
vv. Trennungslinie der beiden Gesichtsfeldhälften.

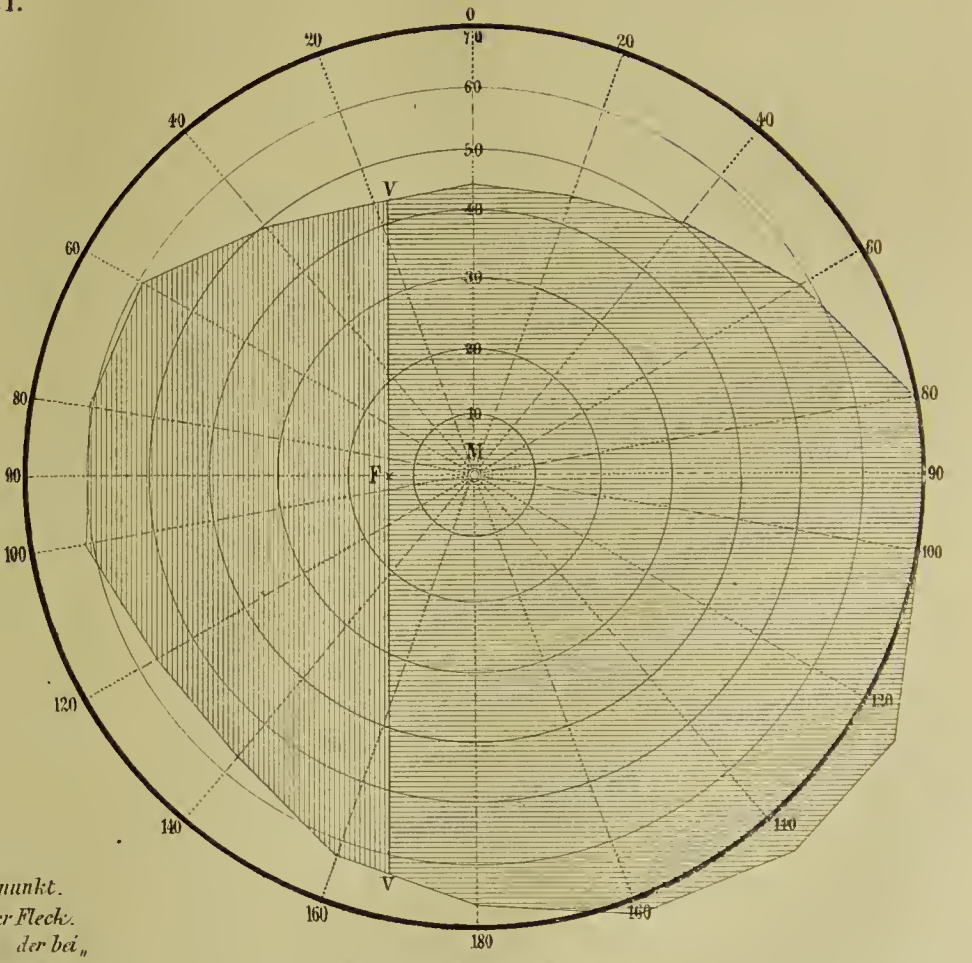

Gesichtsfeld des rechten Auges.

Lith. Anst. v. E. A. Funke, Leipzig.

die beiden linken Hälften (vertical schraffirt) mit dem rechten *Tractus opticus* in Beziehung stehen. Eine Semidecussation der Nervenfasern im *Chiasma opticum* sollte dieser Einrichtung zu Grunde liegen. Zur Veranschaulichung dieser Semidecussation und der zu jedem *Tractus opticus* gehörigen Netzhaut und Gesichtsfelder-Antheile dient Fig. II (s. S. 114). — *T o s* ist der linke *Tractus opticus*, der im Chiasma — *Ch* — sich gabelnd die linken Hälften der beiden Retinae *r s* und *r d*, so weit sie durch ausgezogene Linien dargestellt sind, versorgt. Den beiden linken Hälften der Retinae entsprechen die beiden mit ausgezogenen Linien angelegten Hälften der Gesichtsfelder und zwar die kürzere Bogenlinie *Fm1* der lateralen kleinern Retinalhälfte des linken Auges, die grössere Bogenlinie *Fl1* der medialen grösseren Retinalhälfte des rechten Auges.

Ganz dem linken *Tractus opticus* entsprechend ist in Fig. II der rechte in punktirten Linien angelegt und ebenso die zu ihm gehörigen Theile der Retinae und der Gesichtsfelder. Die ganze Bogenlinie *l2 Fm1* ist ein horizontaler Durchschnitt des linken Gesichtsfeldes, die Bogenlinie *l1 Fm2* ein ebensolcher Durchschnitt des rechten Gesichtsfeldes. *F* ist der binoculäre Fixationspunkt. In ihm treffen die Sehlinien *Ffs* und *Ffd* zusammen und schneiden sich die Gesichtsfelder beider Augen. Die ausgezogenen Bogenlinien *Fm1* und *Fl1* entsprechen somit den horizontalschraffirten Theilen in Fig. I, die punktirten Bogenlinien *Fm2* und *Fl2* der verticalen Schraffirung in Fig. I.

Die gekreuzten Fascikel der Sehnerven versorgen also die grösseren medialen Hälften der beiden Netzhäute. Es harmonirt hiermit die Thatsache, dass bei Thieren der gekreuzte Fascikel der stärkere ist (Gudden). Die Gesammtausdehnung des binoculären Gesichtsfeldes wird durch sie allein bestimmt; jene würde in keiner Weise verringert sein, auch wenn die beiden lateralen Hälften der Netzhäute nicht functionirten, denn die ihnen entsprechenden medialen Hälften der Gesichtsfelder liegen nicht nur völlig innerhalb der grösseren lateralen Hälften (die des linken Auges innerhalb der grösseren des rechten Auges und umgekehrt), sondern sie werden von diesen lateralwärts auch noch um 25° überragt. Die kleineren lateralen Hälften der Netzhäute sind somit gewissermassen nur accessorische Organe und tragen zur Orientirung nichts bei (cf. Fig. II).

Es ist hie und da ausgesprochen worden: eine Semidecussation verstosse gegen das physiologische Gesetz der Kreuzung, dem alle übrigen Nerven unterworfen seien. Dieser Behauptung gegenüber möchte ich geltend machen, dass ein solcher Verstoss in gewisser Beziehung doch nicht vorhanden sei. Wenn man sich die Fortsetzung der Medianebene des Körpers durch den binoculären Fixationspunkt gelegt denkt, so wird bei semidecussatorischer Anordnung Alles, was (für jedes Auge einzeln oder für beide Augen zugleich) nach rechts vom Fixationspunkte liegt, vermittelst des linken *Tractus opticus*, Alles was nach links von jenem Punkte liegt, vermittelst des rechten *Tractus opticus* gesehen, wie ein Blick auf Fig. II zeigt.

Personen, denen ein *Tractus opticus* gelähmt ist, sind viel schlimmer daran als Einäugige, denn sie haben trotz ihrer 2 Augen recht eigentlich nur ein halbes, weil ihr Gesichtsfeld hart am Fixationspunkte abgebrochen ist.

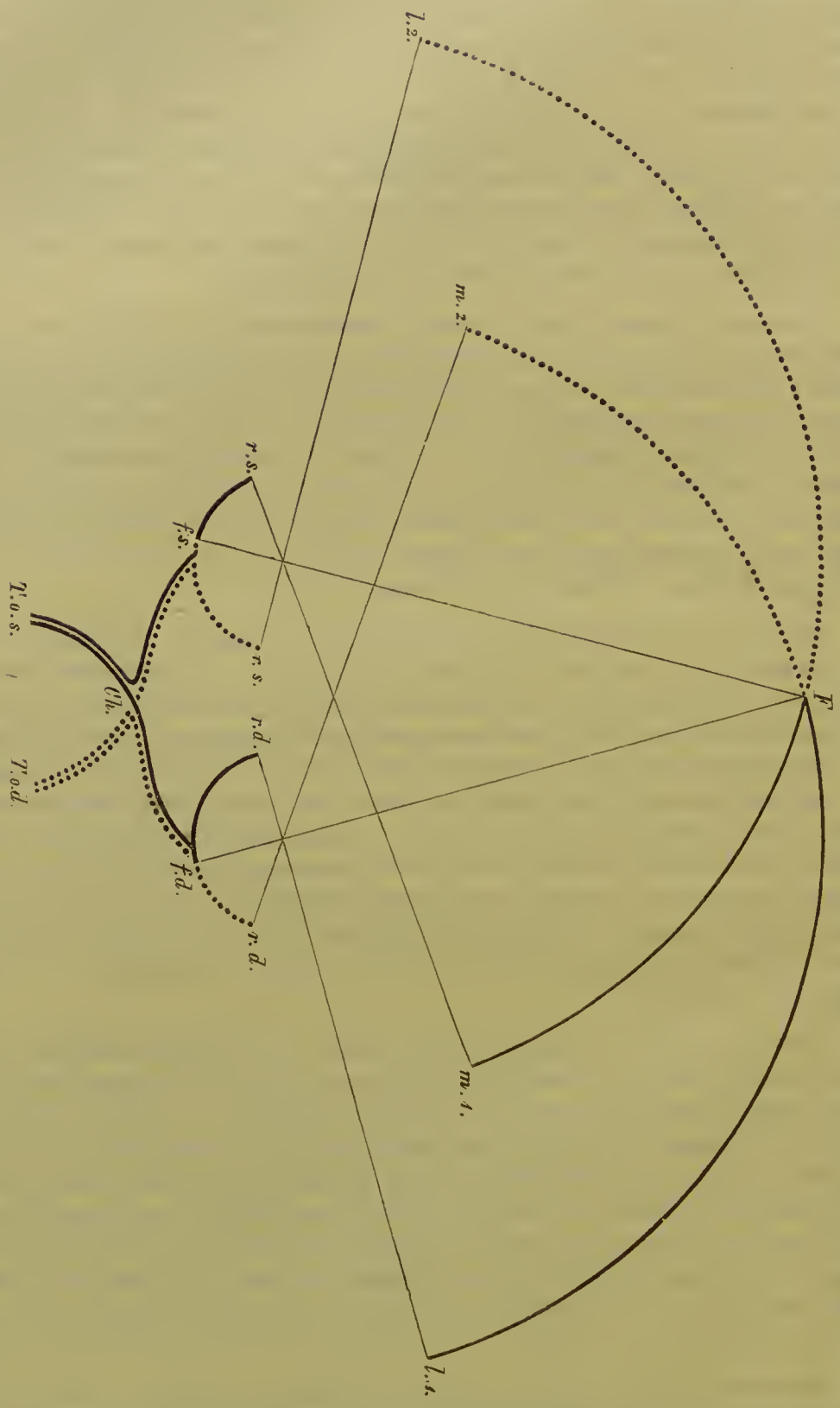

Figur II.

§ 73. Die mit dem Perimeter gewonnenen klinischen Symptome harmoniren vollständig mit dieser Theorie.

Es kommen nämlich nur folgende 2 Fälle vor:

1) In beiden Gesichtsfeldern fehlen die lateralen Hälften und die Function erstreckt sich allein über beide mediale Hälften. Das rechte Auge sieht somit nur alles Das, was links vom Fixationspunkte gelegen ist, das linke Auge nur Das, was nach rechts vom Fixationspunkte liegt — mediale Hemiopie.

2) Es fehlen in beiden Gesichtsfeldern entweder die rechten (in obenstehenden Figuren die horizontal schraffirten resp. durch ausgezogene Linien markirten) Hälften, während die beiden linken Hälften (vertical schraffirt — punktirte Linien —) functioniren oder umgekehrt: die beiden linken Hälften sind defect, die beiden rechten Hälften sind vorhanden — homonyme Hemiopie.

Es kommt dagegen nicht vor, dass, während das eine Gesichtsfeld ganz normal ist, auf dem 2. Auge die innere oder die äussere Hälfte allein bis an die verticale Trennungslinie defect wäre; — es kommt ferner nicht vor, dass die beiden medialen Hälften fehlten, während die lateralen vorhanden wären. Es sind zwar einige dergl. Fälle in der Literatur angegeben, namentlich von Mandelstamm, indess war hier stets gleichzeitig eine *Neuritis optica* zugegen; es ist anzunehmen, dass diese auf die Gestaltung der Gesichtsfelder nicht ohne Einfluss blieb [1]).

Aus dieser klinischen Beobachtung folgt als unabweisbares Postulat, dass die Faserbündel, welche den gleichnamigen (rechten oder linken) Hälften der beiden Gesichtsfelder entsprechen, bevor sie sich zu ihrem *N. opticus* begeben, an irgend einer Stelle zusammengepaart verlaufen, so dass durch eine Herderkrankung das eine Paar ausser Function gesetzt werden kann, während das zweite Paar intact bleibt. Es folgt aber ebenso zweitens, dass auch die Faserbündel, welche den beiden lateralen Hälften der Gesichtsfelder vorstehen, irgendwo zusammengepaart und von den für die medialen Hälften bestimmten geschieden sind, denn auch jene können gemeinsam ausser Thätigkeit gesetzt werden. Dagegen ist nicht anzunehmen, dass die Opticusfasern für die beiden medialen Hälften irgendwo zusammengepaart verlaufen. Sie müssen vielmehr durchweg räumlich getrennt sein, da es bei intacter Netzhaut nicht vorkommt, dass die medialen Hälften der Gesichtsfelder gemeinsam defect werden bei Erhaltung der lateralen Hälften.

Diesem vom klinischen Standpunkte aus als nothwendig erkannten anatomischen Verhalten des Verlaufes der Sehnervenfasern entspricht zur Genüge die bisher allgemein acceptirte Newton–Müller'sche Theorie von der Semidecussation der Sehnerven im *Chiasma opticum*. Vernichtet der Krankheitsprocess den linken *Tractus opticus*, so werden die beiden mit ausgezogenen Linien angelegten Re-

1) Auch der Fall von Knapp (Brown-Séquard's Archives of Scientific and Pract. Medic. 1873, No. 4, p. 293, 310, Hemiopic and sectorlike defects in the field of vision and their connection with diseases of the heart and brain) spricht nicht für die Mandelstamm'sche Hypothese. Erstens gehörten die Gesichtsfelder nicht zu den typischen Formen und die atheromatösen Arterien hatten das Chiasma an den Aussenseiten (nicht an der hinteren Commissur!) beeinträchtigt.

tinalhälften (Fig. II) unthätig und die entsprechenden Hälften der Gesichtsfelder fallen aus. Ebenso verhält es sich bei Functionsunfähigkeit des rechten *Tractus opticus* mit den punktirt gezeichneten Gesichtsfeldern. Wird der mittlere Theil des Chiasma vernichtet, so fallen die beiden lateralen Hälften *l 2 F* und *l 1 F* aus.

Entsprechend diesem anatomischen Verhalten der Opticusfasern ist das Auftreten, der Verlauf, die Prognose bei der medialen und der homonymen Hemiopie auch durchaus verschieden.

§ 74. Die mediale Hemiopie entwickelt sich fast stets allmälig, ohne motorische Lähmungserscheinungen, macht Fort- und Rückschritte. Im Anfange sind meist — vielleicht immer — die temporalen Hälften der Gesichtsfelder nicht vollständig defect, später pflegen auch die nasalen Hälften nicht völlig intact zu bleiben.

Ich habe Fälle durch eine Reihe von Jahren beobachtet, bei denen die mediale Hemiopie begann mit einem kleinen negativen centralen Skotom auf jedem Auge. Diese Skotome lagen dicht nach Aussen von den Fixationspunkten. Nach und nach vergrösserten sie sich und umfassten endlich die ganzen temporalen Hälften der Gesichtsfelder. Nur in den lateralsten Partien dieser Hälften blieb längere Zeit eine stumpfe Empfindung zurück.

Die Trennungslinie der beiden Gesichtsfeldhälften pflegt hier nicht immer genau senkrecht durch den Fixationspunkt zu gehen. Oft sind die beiden Theile der Gesichtsfelder, der nicht functionirende und der intact gebliebene, nicht durch eine scharfe Grenzlinie, sondern durch einen Bezirk von unsicherer Empfindung geschieden. Schliesslich kann die mediale Hemiopie so weit progressiv werden, dass die Functionsstörung auch auf die mediale Hälfte eines Auges übergreift. Wenn der Process in dieser Weise progressiv wird, so ist die Prognose auch für das zweite Auge allemal schlecht. Alles dieses spricht für ein langsam fortschreitendes Leiden, das an dem vorderen oder hinteren Winkel des Chiasma seinen Sitz hat, häufig wohl von der *Hypophysis cerebri* ausgeht, zunächst die Mitte des Chiasma trifft, später auch eine Seite desselben, schliesslich aber das ganze Chiasma zerstören kann. Die Sectionen von Müller und Sämisch sind dieser Ansicht günstig. Doch erweisen sich diese Processe nicht stets als fortdauernd progressiv. Seit 10 Jahren beobachte ich eine Kranke, bei der die mediale Hemiopie unter sehr quälenden Kopfschmerzen, Erbrechen, Schlaflosigkeit etc. in wenigen Wochen sich entwickelte. Die Gehirnsymptome verloren sich unter einer Schmiercur. Die inneren Hälften der Gesichtsfelder sind unverändert geblieben, die *Papillae opticae* haben ein atrophisches Aussehen. Ein meningitischer Process am Chiasma wurde als Ursache der Erscheinungen angenommen.

§ 75. Ein ganz anderes Verhalten zeigt die homonyme Hemiopie. Zunächst ist sie viel häufiger als die mediale. Unter 30 Fällen von Hemiopie aus eigener Beobachtung, über die ich Gesichtsfeldmessungen und genauere Notizen besitze, kommen 23 auf die homonyme und nur 7 auf die mediale. — Sie entsteht meist plötzlich, nicht selten unter den Zeichen einer Gehirnapoplexie: Bewusstlosigkeit, zurückbleibende Paresen der obern Extremitäten, des Facialis, auch wohl der ganzen, dem Gesichtsfelddefecte stets entsprechenden Körperseite. Sind die rechten Gesichtsfeldhälften defect, so kann auch Aphasie zugegen sein.

In den defecten Hälften ist in der Regel keine Spur von Lichtempfindung vorhanden und wenn ausnahmsweise auf der gelähmten Hälfte des einen Gesichtsfeldes sich noch eine stumpf functionirende Partie vorfindet, so wird stets, mit dieser correspondirend, eine ebensolche in der gelähmten Hälfte des zweiten Gesichtsfeldes angetroffen. Die Trennungslinie zwischen dem intacten und dem erblindeten Theil des Gesichtsfeldes ist mit wenigen Ausnahmen scharf, und geht durch den Fixationspunkt oder unweit desselben von oben nach unten; weiter peripherisch macht dieselbe auch wohl Deviationen, über die des Weiteren mich zu verbreiten hier nicht der Ort ist.

Die Krankheit ist allemal stationär. Ein allmäliges Hinüberwachsen der Defecte auf die anfangs gesund gebliebenen Hälften der Gesichtsfelder bis zur völligen Blindheit habe ich nie gesehen. Die Prognose ist also gut bezüglich des Weiterschreitens der Amaurose auf die andere Hälfte, sie ist schlecht quoad restitutionem in integrum. Nur ein einziges Mal habe ich die Function in den gelähmten Sehfeldhälften wiederkehren sehen. Es betraf einen jungen Mann, den ich $1^3/_4$ Jahr vorher an *Iritis specifica* behandelt hatte und der von homonymer Hemiopie plötzlich befallen wurde mit nur sehr unbedeutenden anderen Gehirnerscheinungen. Nach einer energischen Mercurialcur vergrösserten sich die Gesichtsfelder bis zur Norm, doch blieb auf den defect gewesenen Partien eine Beschränkung der Grenzen für Roth zurück[1]).

Aus dem Symptom der homonymen Hemiopie werden wir also auf eine Herderkrankung am Gehirn und zwar an irgend einer Stelle des Verlaufes eines *Tractus opticus* zwischen seinem centralen Ursprunge und dem Chiasma schliessen.

Bei rechtsseitigen Defecten kommt, wie erwähnt, öfter gleichzeitig Aphasie vor. Wenn bei solchen Aphasischen das Buchstabengedächtniss verloren gegangen ist, so wird die Unfähigkeit, zu lesen natürlich gesteigert. Sie können alsdann auch die grössten Buchstaben nicht benennen, trotzdem sie dieselben in ihren linken Gesichtsfeldhälften hinreichend deutlich sehen. Es ist indess in diesen Fällen nicht immer ein eigentlicher Verlust des Gedächtnisses für Buchstaben etc. vorhanden, bisweilen kennen die Kranken die Buchstaben, sie finden aber die zur Production des entsprechenden Lautes nothwendigen Bewegungen nicht. Es geht dies daraus hervor, dass sie dann selbst sehr kleine Buchstaben wieder erkennen, wenn man ihnen einen Buchstaben zeigt und denselben mehrfach falsch und endlich richtig benennt. Sie lehnen dann alle falschen Bezeichnungen ab und acceptiren mit Sicherheit die richtige. Das Symptom der Aphasie kann schwinden, die Hemiopie aber bleibt.

Trotz des nicht gerade sehr seltenen Vorkommens der homonymen Hemiopie fehlen genügende Sectionsberichte. Nur hierdurch wurde es möglich, dass kürzlich die Semidecussation der Opticusfasern im Chiasma in Frage gestellt werden konnte. Neuerdings ist von Hirschberg ein Fall von homonymer Hemiopie mit rechtsseitigen Defecten und Aphasie mitgetheilt worden, bei dem der linke *Tract. opticus* durch ein apfelgrosses Sarkom im linken Stirnlappen des Grosshirns beeinträchtigt war und sich merklich dünner, als der rechte zeigte.

Ich bin in der Lage, gleichfalls über den intracraniellen Befund bei einem Hemiopisch-Aphasischen berichten zu können. Der Fall unterscheidet sich wesent-

1) Weiteres über diesen Fall, den 29jährigen Kaufmann A . . ., findet sich in § 139.

lich von dem Hirschberg'schen. Er betrifft den von Wernicke in seiner Schrift »der aphasische Symptomencomplex« p. 47 ff. besprochenen Herrn B . . . . Bei diesem war auch die Combination von rechtsseitigen Defecten beider Gesichtsfelder mit Verlust nicht sowohl des Wortgedächtnisses als vielmehr der Fähigkeit, die zur Production des richtig gedachten Wortes nothwendigen Sprachbewegungen spontan aufzufinden vorhanden. Da der Fall Bedeutung für die ganze Auffassung der Hemiopie hat, so gebe ich hier auf der beigefügten Tafel (Fig. III) auch die Karten der Gesichtsfelder. Das Bemerkenswertheste an denselben ist, dass die Grenze zwischen den gut functionirenden und den defecten resp. sehr stumpfen Partien in beiden Gesichtsfeldern zwar senkrecht, aber nicht durch den Fixationspunkt hindurch, sondern 3—5° rechts von ihm vorbeigeht. Nach rechts von dieser Grenze lag noch ein 5—10° breiter, in verticaler Richtung sich ausdehnender Streif, in welchem zwar die Empfindung vorhanden, aber deutlich abgestumpft war. Ferner zeigte sich das Gesichtsfeld des linken Auges auch an der äusseren Peripherie, also von links her, um eine 5—10° breite Zone eingeengt, während am rechten eine entsprechende Verengerung bei der ersten Untersuchung nicht vorhanden war. Wenn man es sehr streng nehmen will, so könnte man die Bezeichnung Hemiopie für diesen Fall verweigern, denn die rechten Hälften der Gesichtsfelder waren nicht völlig defect und die linke Hälfte des linken Gesichtsfeldes functionirte nicht bis an die normale linksseitige Grenze. Es ist dies aber gerade ein Verhalten der Gesichtsfelder, welches sehr häufig bei den als Hemiopie bezeichneten Zuständen beobachtet wird. Im Laufe des nächsten Jahres wurde der Patient mehrfach mit dem Perimeter untersucht. Es fand sich dabei ein Wechsel in der Grösse der functionirenden Gesichtsfelder. Die stumpfe Zone nach rechts von der verticalen Grenzlinie fand sich nicht zu allen Zeiten gleich breit. Ferner wechselte sehr erheblich die periphere Einengung an der linken Seite des linken Gesichtsfeldes. 14 Tage nach der ersten Untersuchung erreichte sie den 40. Parallelkreis und gleichzeitig fand sich zur selben Zeit auch eine entsprechende Verengerung im rechten Gesichtsfelde (von innen her), die circa dem 50. Parallelkreise folgte. Späterhin erweiterten sich die Gesichtsfelder wieder nach links hin. Das Verhalten der Grenzlinie zum Fixationspunkte blieb jedoch immer ziemlich das nämliche. Nie reichten die Defecte der rechten Hälften bis an eine durch *F* gezogene Verticale heran[1]). Zwanzig Monate nach dem Auftreten der Hemiopie und Aphasie starb der Kranke. Es waren in den letzten Monaten vor seinem Tode mehrfach Lähmungserscheinungen an der rechten Körperhälfte, namentlich an den oberen Extremitäten aufgetreten. Der nachfolgende kurze Bericht über den nekroscopischen Befund am Gehirn wurde von Dr. Weigert in der Sitzung der Schles. Gesellschaft vom 21. Januar 1876 mitgetheilt[2]). Das *Chiasma nerv. optic.* zeigte in allen seinen Winkeln keine Spur von Veränderung. Beide *Tractus optici* vollkommen gleich und normal aussehend. Im linken Hirnschenkelfuss waren die innersten Fasern

1) Hiernach ist ein Irrthum zu berichtigen, der sich in die Wernicke'sche Beschreibung des Falles eingeschlichen hat. Nicht die Partie in den Gesichtsfeldern, welche zwischen der *Macula lutea* und der Papille liegt, war vollkommen erloschen, sondern die nach rechts von *F* liegende Zone der stumpfen Empfindung hatte sich verschmälert.

2) Er wird in dem Jahresbericht der Schles. Gesellschaft für vaterl. Cultur p. 1876 erscheinen.

Fig. III.

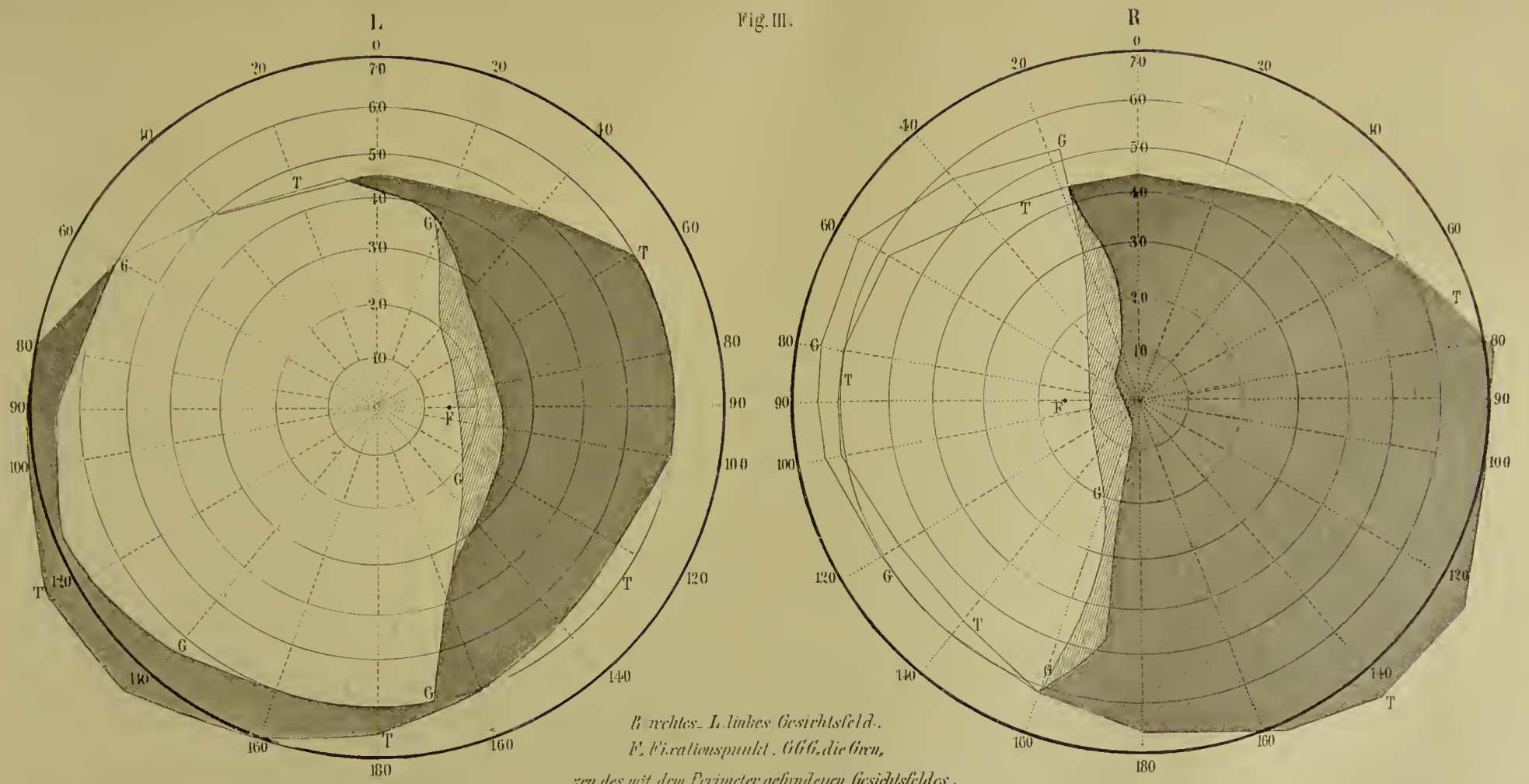

R rechtes, L linkes Gesichtsfeld.
F Fixationspunkt. GGG die Grenzen des mit dem Perimeter gefundenen Gesichtsfeldes.
TTTTT die Umgrenzung eines schematischen kleinsten noch normalen Gesichtsfeldes. Die schwarz schattirten Partien bedeuten völligen Defect, die schmalen schwach schattirten senkrechten Streifen, rechts von F gelegen, stumpfe Empfindung.

Lith. Anst. v. E. A. Funke, Leipzig.

grau degenerirt in der Breite von $^1/_3$ Ctm. Es fand sich ein Embolus in der linken *Art. fossae Sylvii*. Gefässe stellenweis mit gelblich verdickter Intima. — Von der linken Hemisphäre trennte sich die Pia leicht ab bis auf eine mehr hinten befindliche Partie. An letzterer Stelle, an welcher gerade ein grösseres Gefäss die Pia mit dem Hirn verband, sah man in der Ausdehnung eines Zehnpfennigstücks eine gelbbraun verfärbte eingesunkene Partie, in welcher von Windungen nichts zu erkennen war. Die Stelle fühlte sich auffallend härtlich an. Ihre Oertlichkeit war folgende: die hintere Spitze reichte 2 Ctm. nach hinten von einer idealen Fortsetzung des *Sulcus parieto-occipitalis* (Ecker); nach oben grenzte sie an den *Sulcus interparietalis*, nach vorn an der Oberfläche bis an die Umbiegungsstelle der ersten Schläfenwindung um die *Fossa Sylvii*, nach unten setzte sie sich in eine dünne, in der Furche zwischen erster und zweiter Schläfenwindung gelegene erweichte Stelle fort. Beim Einschneiden zeigte sich, dass die härtliche Stelle einer Art Sequester entsprach, der von einem sulzigen Gewebe umgeben war. In der weissen Marksubstanz schloss sich an sie eine bis in die Mitte des *Gyrus postcentralis* reichende indurirte Stelle an. — Beim Abtrennen des Hirnstammes vom Mantel ergab sich einmal eine bedeutende Flüssigkeitsansammlung in den Ventrikeln, dann aber zeigte sich in der äusseren Kapsel eine härtliche Stelle, welche eine unregelmässige höhlenartige Erweichung umgab. Sie ging nach oben bis etwas über die Höhe des Ventrikeldachs hinauf; ihre hintere Grenze lag 1 Ctm. von der nach unten verlängert gedachten vorderen Vorzwickelgrenze. Sie war im Ganzen 4 Ctm. lang. — Der linke Streifenhügel erschien gegen den rechten stark eingesunken, namentlich sein Kopf. Sein Inneres war in eine graue sulzige Masse verwandelt. Auch der Sehhügel war etwas kleiner, der Linsenkern links (auf einem frontalen Schnitte durch die Mitte der grossen Ganglien) in ein System kleinerer Höhlen mit einer grauen Grundmasse verwandelt, ebenso die weisse Masse an der unteren Fläche desselben, aber ohne dass die Erweichung bis an die Oberfläche der Inselrinde heranging. Diese letztere erschien normal.

Dieser Fall beweist unwiderleglich, dass homonyme Hemiopie hervorgebracht werden kann durch Herde in einer Hemisphäre bei völlig intacten Winkeln des Chiasma und ohne dass ein *Tractus opticus* Sitz der Herderkrankung wäre. Es giebt wenigstens einigermassen einen Anhaltspunkt über den Verlauf der Opticusfasern in der Hemisphäre selbst. Bezüglich der Frage von der vollständigen oder unvollständigen Kreuzung der Fasern im Chiasma erlaubt er keinen sichern Schluss.

Wir werden bei der homonymen Hemiopie künftig wahrscheinlich zu unterscheiden haben:

1) Fälle, in denen ein *Tractus opticus* betroffen ist;
2) Fälle, in denen die Fortsetzung eines Tractus in der entsprechenden Hemisphäre unterbrochen ist. Es dürfte sich der Herd dann entweder im hinteren Drittel des *Thalamus opticus* befinden, oder im weissen Marklager so weit es an dieses Drittel angrenzt und weiter rückwärts, nach aussen vom Hinterhorn, gelegen ist;
3) Fälle, in denen ein Hirnrindenbezirk, der Endpunkt jenes Marklagers, zerstört ist. Der Ort ist hier nicht genauer zu bestimmen, nur die Lage im hinteren Theile des Gehirns — sicher hinter dem *Sulcus Rolando* — wird festzuhalten sein.

Die Differenzen in der Umgrenzung und Ausdehnung der Gesichtsfelder bei den verschiedenen Fällen homonymer Hemiopie lassen eine solche Unterscheidung vom klinischen Standpunkte aus für die Zukunft als möglich erscheinen. (cf. den Schluss des § 76.)

Die Frage, ob bei einer Herderkrankung in der einen Hemisphäre und Lähmungserscheinungen irgend welcher Art an der entgegengesetzten Körperhälfte das dieser angehörige Auge erblindet sein könne, während das andere ein ungeschwächtes oder wenig alterirtes Sehvermögen behalte, scheint noch nicht so weit spruchreif, um hier genauer erörtert zu werden. Denkbar ist dieses Vorkommen sehr wohl, doch sind die mir bekanntgewordenen Fälle, die auf ein solches Vorkommen bezogen werden könnten, nicht rein genug, um als sichere Beweise zu gelten. In dem Falle von Türck [1]) (rechtsseitige Hemiplegie und zurückbleibende intensive Anästhesie der rechten Körperhälfte) soll keine Hemiopie zugegen gewesen sein, das rechte Auge jedoch viel schlechter als das linke gesehen haben: eine genaue Bestimmung des Gesichtsfeldes fehlt. Die Angaben, die über das Sehvermögen gemacht werden, stimmen jedoch sehr gut mit dem Vorhandensein einer Hemiopie mit rechtsseitigen Defecten. Wenn einem Kranken die beiden rechten Hälften der Gesichtsfelder fehlen, so ist die regelmässige Angabe: »dass er mit dem rechten Auge gar nicht, oder schlechter sähe«, von der Affection des linken Auges, dessen Gesichtsfeld dann in der That auch grösstentheils functionirt, weiss der Kranke in der Regel nichts! Ohne eine perimetrische Untersuchung des Gesichtsfeldes ist das Urtheil über die Alteration desselben ebenso unsicher als wie das über Körper-Temperatur ohne thermometrische Messung. Aehnlich wie mit dem Türck'schen Falle, verhält es sich mit Fall 1) von Bernhardt [2]). Der Kranke war aphasisch, rechtsseitig gelähmt und anästhetisch, auch etwas blödsinnig, also eine genaue Untersuchung der Gesichtsfelder schwerlich zu ermöglichen. Dabei bewegte sich aber die Pupille des rechten, wie es schien, gänzlich erblindeten Auges auf Licht. Links war das Gesichtsfeld nach allen Seiten beschränkt. Der 2. Fall von Bernhardt (linksseitige Lähmung mit Hemianästhesie) gestattet deshalb keinen sicheren Schluss, weil beide *Nervi optici* atrophisch waren, obwohl das rechte Auge noch etwas sah.

§ 76. Zu den hemiopischen Defecten zu rechnen und einen gleichen Schluss auf eine Herderkrankung des Gehirns zulassend sind auch die Fälle, in denen nicht 2 homonyme Hälften der Gesichtsfelder fehlen, sondern, wo man nur partielle, in den homonymen Hälften der beiden Gesichtsfelder an correspondirenden Stellen gelegene Defecte vorfindet. Diese Defecte können inselförmig inmitten functionirender Partien auftreten oder in der Weise an der Peripherie liegen, dass ein Paar homonymer Hälften gleichzeitig von der Peripherie her eine Verengerung erfährt. Dergleichen partielle homonyme Hemiopien sind selten. Ich habe deren im Ganzen 6 Fälle gesehen. Meist traten sie mit anderen, auf ein Gehirnleiden deutenden Symptomen ein. In einem Falle waren die Gesichtsfelder beider Augen nach rechtshin beschränkt, sie reichten,

1) Türck, Ueber die Beziehung gewisser Krankheitsherde des grossen Gehirns zur Anästhesie. Sitzungsberichte der k. k. Wiener Akademie Bd. 36, Fall 3.

2) Bernhardt, Beiträge zur Hirnpathologie. Berliner klin. Wochenschr. 1875, No. 36.

Fig. IV.

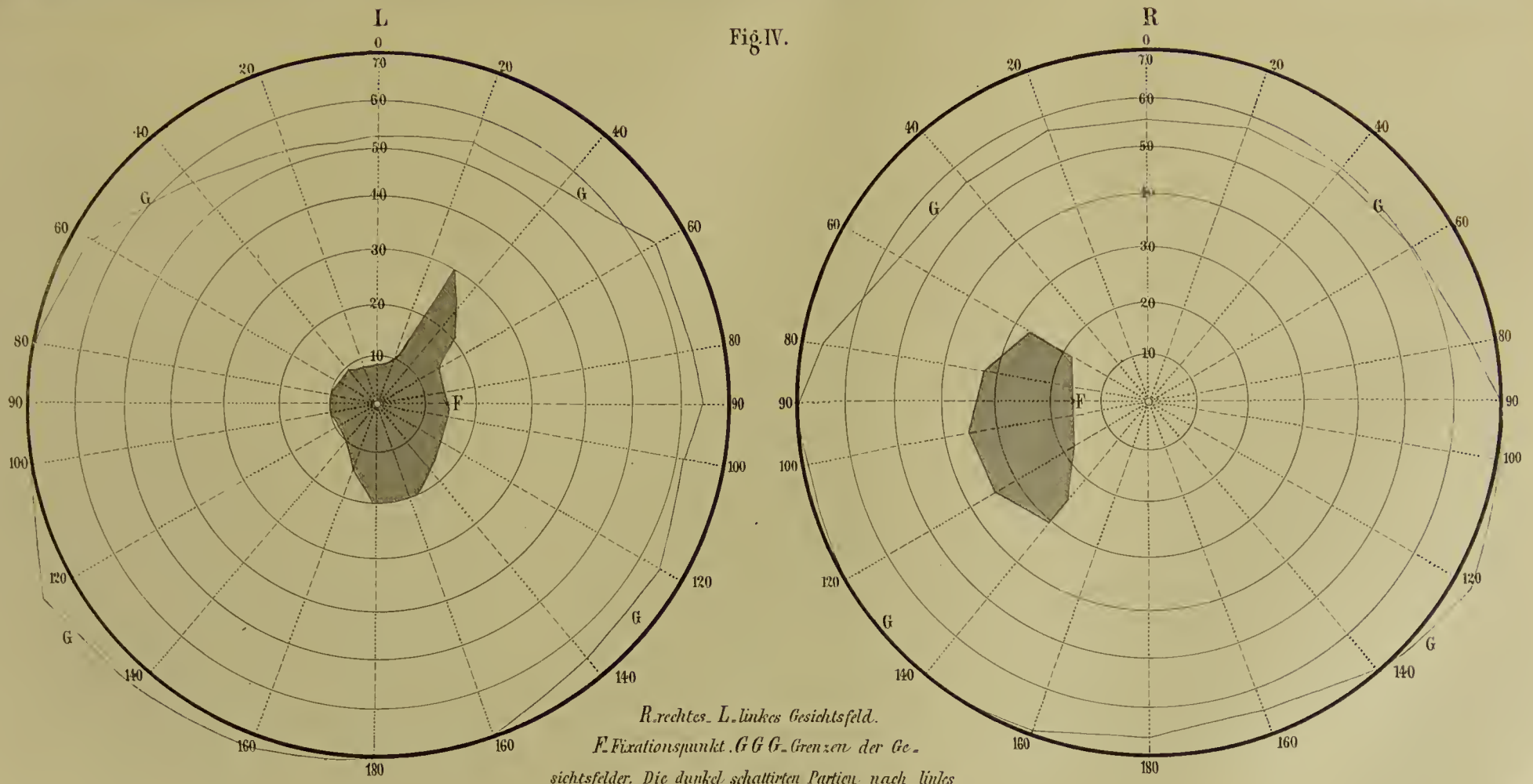

R. rechtes. L. linkes Gesichtsfeld. F. Fixationspunkt. G G G. Grenzen der Gesichtsfelder. Die dunkel schattirten Partien nach links von F sind die identischen Defecte.

Lith. Anst. v. E. A. Funke, Leipzig.

vom blinden Fleck an gemessen, nur bis zum 40. bis 45.° im horizontalen Meridiane. Der Defect war plötzlich aufgetreten, gleichzeitig mit leichter Aphasie. Nach 8 Tagen schon waren die Gesichtsfelder wieder normal, auch die Aphasie gebessert, aber der Kopf noch nicht ganz frei. Da über die inselförmigen homonymen Defecte noch Nichts bekannt ist, so gebe ich über einen dieser Fälle eine kurze Notiz gleichzeitig mit der Karte der Gesichtsfelder auf der beigefügten Figur IV.

Der Kranke, ein 58jähriger Mann, hatte im November 1871 mehrere Wochen lang an heftigen Stirnkopfschmerzen gelitten. Da auch das Sehvermögen beeinträchtigt sein sollte, gelangte er zu mir. Ich fand am Bulbus absolut nichts Abnormes, $S = \frac{20}{20}$; einen Defect wollte er in den Zeilen durchaus nicht wahrnehmen; die Angabe jedoch, dass ihm das Lesen deshalb schwierig sei, weil er die nächstfolgende Zeile oft verfehle, bestimmte dazu, mit dem Perimeter nach einem Defecte zu suchen, der dann auch sofort gefunden wurde. Wie beistehende Zeichnung, Fig. IV, zeigt, begann der Defect in jedem Gesichtsfelde hart an der durch den Fixationspunkt gehenden senkrechten Trennungslinie der Gesichtsfeldhälften und erstreckte sich von hier aus nach links. Der Kopfschmerz schwand, der Defect war nach einem Jahre noch ziemlich unverändert in Bezug auf die Grösse und Lage.

Hiernach empfiehlt es sich, nicht sowohl die homonyme Hemiopie als vielmehr Defecte identischer Stellen als Symptom einer Herderkrankung im Gehirn anzusehen und jene Hemiopie nur als besonderen Fall unter die Amblyopie mit identischen Defecten zu subsumiren. Der Umstand, dass bei manchen Fällen von Hemiopie die Grenzen zwischen den functionirenden und den defecten Theilen durch die Fixationspunkte verlaufen, bei anderen dagegen neben ihnen vorbei, dass dieselben einmal ziemlich senkrechte Linien bilden, in anderen Fällen von diesem Verlaufe sehr abweichen, dass in gewissen Fällen ausser der hemiopischen Beschränkung auch noch eine concentrische Einengung des Gesichtsfeldes von der Peripherie her auf dem einen oder auf beiden Augen statt hat, wird sich später wahrscheinlich durch die Localisation des Herdes erklären lassen.

§ 77. Als eine der Amblyopie mit identischen Defecten sehr verwandte Erscheinung ist ferner zu erachten das Flimmerskotom. Da dasselbe zweifellos seinen Sitz nicht in den Augen, sondern im Gehirn hat, auch häufig von Migräne und von allgemeinen, auf eine Störung im Gehirn zu beziehenden Symptomen, Uebelkeit, Gedächtnissschwäche, Erschwerung der Sprache, motorischen Störungen, Unlust zu geistiger Arbeit, begleitet sein kann, so mag seine Erwähnung hier Platz finden.

Ruete, der auf diese Erscheinung die Aufmerksamkeit hingelenkt hat, hält dafür, dass dieselbe nur an einem Auge auftrete, und bezüglich des Sehvermögens sagt er, dass dasselbe nicht gestört werde und dass man nur die Gegenstände, welche in die Zickzacken hineinragen, undeutlich und wie mit einem Heiligenschein umgeben sehe. Es ist jetzt vielfach constatirt, dass eine solche flimmernde Lichterscheinung vorkommt, an der stets beide Augen sich irgendwie betheiligen und die in Bezug auf ihren Verlauf, ihre Dauer, Wiederkehr, den nachfolgenden Kopfschmerz vollständig mit der von Ruete beschriebenen übereinstimmt. Bei

dieser Erscheinung, die ich *Amaurosis partialis fugax* zu nennen vorschlug[1], ist das Flimmern zwar das am meisten beunruhigende Symptom, das überdies zweifellos von den Patienten oft zu poetisch geschildert wird, eigentlich aber als nebensächlich zu erachten, gegenüber den gleichzeitig vorhandenen Defecten in den Gesichtsfeldern.

Diese Defecte sind stets beiderseitig vorhanden, genau an identischen Stellen. Sie treten bereits vor dem Flimmern auf und bleiben nach demselben noch eine kurze Zeit zurück. Das Flimmern kann sehr lebhaft oder auch unbedeutend sein, sogar auf einem Auge zeitweise fehlen, während es auf dem zweiten Auge schon oder noch vorhanden ist. Der Defect lässt sich nach Bogengraden ausmessen, die Beschreibung des Flimmerns bleibt dem subjectiven Ermessen der Befallenen anheimgestellt.

Nach meinen Erfahrungen beginnt der ganze in 15—25 Minuten vorübergehende Cyclus von Empfindungen damit, dass sich zunächst ein in beiden Gesichtsfeldern sich deckender Defect einstellt, der seitlich vom Fixationspunkte liegt. Von den meisten Kranken wird dieser Defect anfänglich nicht erkannt, wofern sie nicht für die Beobachtung desselben bereits eingeschult sind. Sie fühlen sich jedoch durch denselben beim Sehact irgendwie genirt, ohne dass sie sich über die Art der Störung genaue Rechenschaft geben könnten. Es bleibt ihnen hierzu auch nicht viel Zeit. Schon nach einigen Minuten ist der Defect in beiden Gesichtsfeldern grösser geworden, ohne jedoch den Fixationspunkt einzuschliessen, und nun beginnt das Flimmern, welches jetzt ihre Aufmerksamkeit sehr in Anspruch nimmt. Die flimmernde Zone umschliesst wohl anfangs den Defect, dann aber vergrössert sie sich langsam centrifugal und wird zum Bogen, der die verticalen Trennungslinien der Gesichtsfeldshälften meist nicht überschreitet und seine Convexität nach der Peripherie des Gesichtsfeldes hinwendet, auf dem einen Auge nach Aussen, auf dem andern entsprechend nach Innen. Es ist sicher, dass zwischen dem mehr central gelegenen Defecte und dem flimmernden Bogen noch eine Zone existiren kann, in welcher Gegenstände gesehen werden. Bisweilen aber ist der Defect so gross, dass er nach einer Seite die homonymen Hälften der Gesichtsfelder umfasst, dass also eine vollständige Hemiopie eintritt. Wenn der flimmernde Bogen die Grenze des Gesichtsfeldes erreicht hat, so erlischt er allmälig. Der beiderseitige Defect bleibt noch einige Minuten, verkleinert sich und verschwindet endlich. —

Das Flimmern wird sehr verschieden beschrieben; das Wesentliche desselben besteht 1) in einer Lichterscheinung und 2) in einer zitternden oder flackernden oder zickzackförmigen Bewegung. Beide, Bewegung und Lichterscheinung, finden statt auf einer bogenförmigen Zone, deren Concavität dem Defecte zugekehrt ist. Es scheint, als ob auch der Defect die die Gesichtsfeldhälften trennende verticale Grenzlinie nicht überschritte. In einem Falle, wo beim Beginn des Flimmerns der Defect links vom Fixationspuncte lag, fehlten beim Ende der ganzen Erscheinung 2—3 Buchstaben nach rechts vom fixirten. Ein solches Hinüberwandern in das Gebiet des andern *Tractus opticus* würde darauf hindeuten, dass der Sitz der Erscheinung nicht in einem *Tractus opticus* zu suchen sei, sondern dort, wo beide *Tractus optici* central sich verbinden.

---

1) Klin. Monatsbl. 1869 p. 430.

Die Beobachtung dieses Flimmerskotoms macht wegen des raschen Verlaufes viele Schwierigkeit. Es bleibt daher nichts Anderes übrig, als die Patienten für die Beobachtung subjectiver Erscheinungen vorher einzuschulen. Wer dies zu thun nicht zu langweilig findet, wird wohl dieselben Erfahrungen machen, wie ich.

Ob noch ein anderes Flimmerskotom und eine andere Art von vorübergehender Hemiopie, die von der hier beschriebenen verschieden sind, vorkommt, muss ich dahingestellt sein lassen. Mir scheint dies nicht der Fall zu sein. Die Angaben von Szokalski, Airy stimmen mit den obigen ziemlich überein. Ich glaube auch Mauthner's Fall (Oesterreich. Zeitschr. f. prakt. Heilkunde 1872: Zur Casuistik der Amaurosen) hierher rechnen zu dürfen. Derselbe ist deshalb besonders interessant, weil die nachfolgende halbseitige Motilitätsstörung, die ausser von mir auch von Szokalski und Anderen beobachtet wurde, sich hier zu einer Hemiplegie steigerte und mit Formicationen in der ganzen betreffenden Körperhälfte verbunden war. Wenn Mauthner am Schluss sagt: »Ich kann nicht enden, ohne meine Verwunderung darüber auszudrücken, dass das in Rede stehende, durch feurige Erscheinungen ausgezeichnete Phänomen so vielfach mit der ein dunkles Sehfeld bedingenden Hemiopie verwechselt und zusammengeworfen wird«, so gestatte ich mir die Bemerkung, dass der defecte Theil des Gesichtsfeldes bei Hemiopie nicht dunkel (= schwarz) gesehen wird, sondern dass er nur einfach fehlt, etwa wie am blinden Fleck oder jenseits der Grenzen des Gesichtsfeldes die Empfindung fehlt. Diese Defecte verhalten sich ganz wie die negativen Skotome, z. B. bei der *Amblyopia ex abusu nicotianae et spirituosorum*. Dass aber ein Defect im Gesichtsfeld von Lichterscheinungen umgeben sein kann, dafür bürgt die mitgetheilte Beobachtung.

§ 78. Bei sehr vielen Gehirnkrankheiten treten Symptome an den Augenmuskeln auf. Meist sind es Lähmungen, seltener spastische Contractionen oder Nystagmos. Der Werth, den diese Symptome bezüglich des Sitzes des Krankheitsprocesses haben, wird sich noch bedeutend steigern, sobald der Gehirnverlauf der Fasern der hier in Betracht kommenden Nerven, der beiden *Oculomotorii, Trochleares, Abducentes, Faciales*, und ihr Zusammenhang mit den Bewegungscentren und Reflexcentren genau gekannt sein wird. Die Kerne dieser Nerven liegen am Boden des 4. Ventrikels[1]). Treten in den Gebieten mehrerer dieser Nerven gleichzeitig motorische Störungen auf, so wird mit einer gewissen Wahrscheinlichkeit angenommen werden können, dass sich der Krankheitsprocess hier localisirte.

Für die associirte Bewegung beider Augäpfel scheinen namentlich die vorderen Vierhügel von grosser Bedeutung. Nach den von Adamück 1869 im Utrechter physiologischen Laboratorium an Hunden und Katzen angestellten Experimenten haben beide Augen eine gemeinschaftliche Innervation, die von den vorderen Vierhügeln ausgeht. Der rechte vordere Vierhügel beherrscht die Bewegungen beider Augen nach der linken Seite, der linke die beider Augen nach der rechten Seite. Bei starker Reizung der betreffenden Vierhügeltheile dreht sich auch der Kopf nach derselben Seite, wie die Augen. Nach einem tiefen Einschnitt in der Medianlinie zwischen die beiden *Corpora quadrigemina* beschränkt

1) Merkel, Makroscop. Anatomie in Bd. I. dieses Werkes p. 136—142.

sich die Bewegung auf das Auge der Seite, welche gereizt wurde. Reizung der Mitte zwischen beiden Vierhügeln bringt Bewegung nach Oben hervor und starke Erweiterung der Pupillen. Bei Reizung des hintersten Theiles des einen oder anderen Vierhügels bekommt man starke Convergenz mit nach unten gerichteten Axen und Verengerung der Pupillen. Bei Reizung des Bodens des *Aquaeductus Sylvii* kommt starke Einwärtswendung der Augen zum Vorschein. —

In den nicht gerade sehr seltenen Fällen, wo eine Beschränkung der Bewegungen beider Augen entweder nach rechts oder nach links (in der Regel mit gleichzeitigem Defect der Rollung nach oben oder nach unten) besteht, würde hiernach die Localisation eines Krankheitsprocesses an einem der vorderen Vierhügel angenommen werden können. Hierüber werden indess schliesslich nur pathologisch-anatomische Untersuchungen glücklicher und reiner Fälle Aufschluss geben, wie überhaupt alle weiteren anatomischen und physiologischen Nachweise über den Nervenfasernverlauf im Gehirn erst dann als sicher zu erachten sind, wenn sie ihre Bestätigung durch die klinische Beobachtung und die pathologische Anatomie erhalten haben.

Nach einer mir jüngst von Dr. Wernicke brieflich zugegangenen Mittheilung fand sich in einem Falle, wo Deviation beider Augen nach rechts hin bestand, — mit Ausfall der Bewegung nach links —, an den Vierhügeln Nichts! Dagegen ein kirschengrosser Tumor in der untern Hälfte des Pons linkerseits, und hier bis an den Abducenskern reichend, dicht unter dem Boden des 4. Ventrikels. Da der kleine Tumor vom Oculomotorius weit entfernt lag, so lässt sich seine Betheiligung nur so deuten, dass durch ihn entweder das Innervationscentrum für die Bewegungen beider Augen nach links, oder die von diesem ausgehenden und diese Bewegungen vermittelnden Faserzüge zerstört worden sind. Aehnliche Fälle von circumscripter Pons-Erkrankung sind mitgetheilt von Foville, Ferréol, Hugh, Jackson, Leyden.

Diese Beobachtung spricht noch nicht gegen die Experimente von Adamück. Sie steht im Einklang mit den Mittheilungen von Prévost. Dieser giebt an:

1) Bei Apoplexien beobachtet man Drehungen beider Augen und des Kopfes nach einer Seite hin;
2) liegt der bedingende Herd in der Grosshirnhemisphäre, so sind Augen und Kopf nach der Seite, welcher die Hirnerkrankung angehört, gerichtet und verliert sich dieses Symptom häufig nach einigen Tagen;
3) liegt der Herd im *Isthmus encephali*, so kann die Drehung auch nach der entgegengesetzten Seite erfolgen und längere Zeit andauern. (Vergl. auch Ophth. Hosp. Rep. VIII. p. 93—100.)

Nach den Mittheilungen von Eichhorst (Charité-Annalen 1876, p. 212—247) findet auch bisweilen eine Drehung um die Körperaxe in der Weise statt, dass die Kranken auf der Seite liegen, nach welcher die Augen hingewendet werden. Nimmt der Körper an dieser Zwangsstellung, in welche die Kranken, auch wenn man ihre Lage ändert, immer wieder hineingerathen, Theil, so hat man den Sitz der Hirnerkrankung an der der Drehungsrichtung entgegengesetzten Seite zu vermuthen. Nimmt der Körper hingegen nicht Theil an der Zwangsstellung, so sitzt der Herd in der Seite, nach welcher Augen und Kopf hingerichtet sind.

Es ist hier auch der Ort der Symptome an den Augen zu erwähnen, die bei dem Cheyne-Stokes'schen Respirations-Phänomen auftreten. (cf.

Leube u. Ziemssen, Berl. klin. Wochenschr. 1870, No. 15, und Merkel, Deutsches Arch. für klin. Medic. X. p. 201.) Nach den tiefen Inspirationszügen tritt bekanntlich eine Athempause von 10—20 Secunden Dauer ein. Während dieser Athempause werden die Pupillen eng, contrahiren sich nicht mehr auf Licht. Mit Wiederbeginn der Athembewegungen erweitern sie sich mässig. Gleichzeitig mit der Verengerung der Pupillen erscheint eine pendelnde Rollung der Augäpfel in horizontaler Richtung und zwar ist die Excursion der Corneae am stärksten nach der Seite, welche der gelähmten Körperhälfte entgegengesetzt ist. Mit der Länge der Athempause werden die Excursionen der Augäpfel grösser (Merkel).

§ 79. Bei der partiellen Hirnsklerose leiden unter den höheren Sinnesorganen fast nur die Augen. Durch Augenspiegel und Sectionen wurde in vereinzelten Fällen Atrophie des *N. opticus* nachgewiesen. Für die Diagnose wichtiger ist das Verhalten der Augenmuskeln, an denen namentlich ein dem Nystagmus ähnliches Zittern — wenn es auftritt — von grosser Bedeutung erscheint, zumal es bei anderen ebenso chronisch verlaufenden Hirnkrankheiten kaum vorkommt. Es ist dieser Nystagmus dieselbe Erscheinung, wie die zitternde Unruhe der Extremitäten, welche dann eintritt, sobald eine Bewegung mit ihnen ausgeführt wird und die bei ruhiger Lage fehlt. (Charcot.) Dieses Augenzittern, das übrigens keineswegs constant vorkommt (circa in der Hälfte der Fälle), ist als eine paretische Erscheinung aufzufassen, zumal an einzelnen Augenmuskeln auch deutliche Lähmungen verschiedensten Grades, ferner auch Ptosis, divergirende Stellung, Mydriasis, ja selbst vollständige Regungslosigkeit beider Bulbi gesehen worden sind. Sectionen haben ausser den Degenerationen in verschiedensten Theilen des Gehirns auch sklerotische Veränderungen an den Sehnerven und den Augenmuskelnerven nachgewiesen. So fand Leube bei völliger Immobilität beider Bulbi die beiden Oculomotorii in dicke, graue, derbe Stränge verwandelt, die *Nervi abducentes* schlaff, grau gefärbt; Liouville ebenso die beiden *Nervi oculomotorii* sklerotisch entartet.

Nach Charcot ist Diplopie — d. h. Parese von Augenmuskeln — wie bei Tabes ein initiales Symptom, welches meist wieder vollkommen schwindet. Amblyopie ist ein beständigeres und häufigeres Symptom der cerebro-spinalen Herdsklerose, führt aber höchst selten zu vollkommener Erblindung. Selbst in Fällen, wo post mortem sklerotische Herde durch die ganze Dicke des Sehnervenstammes gefunden wurden, ist während des Lebens nicht vollkommene Blindheit, sondern nur Abschwächung des Sehvermögens beobachtet worden. Die *Papilla optica* ist selbst bei starker Amblyopie oft vollkommen normal; nur in den seltenen Fällen von totaler Blindheit ist sie atrophisch.

Bei der progressiven Bulbärparalyse werden Lähmungen verschiedener Augenmuskeln als Symptom angegeben; doch erwähnt Kussmaul unter den Symptomen dieser Krankheit die Augenmuskellähmungen nicht und verwahrt sich ausdrücklich gegen die von Benedict versuchte Identificirung der progressiven Gehirnnervenlähmung mit der fortschreitenden Bulbärparalyse. Die Krankheitsbilder Benedict's sind so vielgestaltig, dass, zumal bei dem Mangel an Sectionsbefunden, keineswegs für alle mitgetheilten Fälle mit Sicherheit die Diagnose einer progressiven Bulbärparalyse in Anspruch genommen werden kann und die behauptete grosse Häufigkeit der Augenmuskellähmungen bei dieser Krankheit

sonach problematisch erscheint. Wenn vereinzelt Lähmungen der Augenmuskeln wahrgenommen wurden, so ist der Schluss gestattet, dass der Process die Kerne des Abducens und des Oculomotorius mitergriffen habe. Auch hat Hun bei der Section eines Bulbärparalytikers einen *N. abducens* verdünnt gefunden.

§ 80. An der Unterfläche des Gehirns oder auf der *Basis cranii* gelegene circumscripte Tumoren oder diffuse Neubildungen, Aneurysmen, Gummata, Exostosen, Tuberkeln etc. können Veranlassungen zu Augenmuskellähmungen geben. Es begegnet die Diagnose des Sitzes und der Natur des Processes hier meist grossen Schwierigkeiten. Von den Lähmungen aus extracraniellen Ursachen sehe ich hier natürlich ganz ab. Ebenso, wie bei diesen, können aber, auch wenn der Process, der die Lähmung verursacht, im *Cavum cranii* selbst sitzt, im Anfange alle Erscheinungen, die auf eine intracranielle Erkrankung deuten, völlig fehlen. Diese entwickeln sich bisweilen erst später.

Im Allgemeinen ist anzunehmen, dass bei Sitz des Herdes an der Basis des Gehirns vollständige Lähmungen der Nerven eher eintreten werden, weil der Krankheitsprocess dann alle Fasern, die im Nervenstamm dicht zusammengefasst sind, treffen kann. Noch mehr Wahrscheinlichkeit gewinnt die Annahme des basalen Sitzes, wenn successiv noch ein 2. oder 3. Nerv von völliger Lähmung befallen wird bei gleichzeitiger Anwesenheit von anderen, auf ein Gehirnleiden hindeutenden Symptomen. (Vergl. z. B. den Fall v. Gräfe im Archiv für Ophth. Bd. VII. 2, p. 24.) Multiple unvollständige Lähmungen dagegen werden eher auf ein Leiden im Gehirn selbst deuten, da hier die Fasern der Nerven auseinanderweichen, somit eine nur partielle Betheiligung leichter eintreten kann. Dass indess vollständige Lähmungen sämmtlicher Augenmuskeln vorkommen können auch bei wesentlich intracerebralen Leiden, ist im vorigen Paragraph angeführt.

Eine festere Basis für die Beurtheilung des Sitzes bieten jene Fälle, in denen sich Parese einer Körperhälfte mit Oculomotoriusparalyse der anderen Seite combinirt. Alsdann sitzt der Herd auf der Seite, welcher die Augenmuskellähmung angehört, und zwar in der Gegend, wo der Oculomotorius dicht unter dem *Crus cerebri* vorbeistreicht[1]).

§ 81. Bei Geisteskranken wird bekanntlich oft eine ungleiche Weite der Pupille beobachtet. Die Zahlenangaben über die Häufigkeit dieses Symptoms variiren ausserordentlich. Castiglioni sah unter 146 Irren nur 36 mit normalen Pupillen, also 75 % mit Pupillendifferenz; Nasse unter 229 Kranken in Siegburg 146, also 64% mit Pupillendifferenz. Wernicke fand bei einer Zählung in der Irrenheilanstalt zu Leubus ca. 24%, bei zwei zu verschiedenen Zeiten im Breslauer Allerheiligenhospital angestellten Zählungen jedesmal 13% der Geisteskranken mit Ungleichheit der Pupillen behaftet.

Nach Nasse ist mit diesem Symptom häufig verbunden eine Innervationsstörung im Gebiete des Facialis oder Hypoglossus, d. h. Schlaffheit einer Gesichts-

1) Auch dieser Schluss kann jedoch falsch sein. Vergl. Ophth. Hosp. Rep. Vol. VIII Part. I. p. 92.

hälfte, schiefstehender Mund, Abweichen der Zungenspitze oder auch der Uvula nach einer Seite.

Aequivalente Bedeutung, wie die ungleiche Weite der Pupillen bei Geisteskranken hat auch beiderseitige Mydriasis oder beiderseitige Myosis.

Obwohl alle diese Lähmungserscheinungen bei den verschiedensten Formen und in den verschiedensten Stadien der Geisteskrankheiten auftreten können, so wird Pupillenungleichheit ganz vorwiegend häufig bei der Paralyse der Irren beobachtet. Seifert fand unter 25 Paralytikern 17 mal Pupillendifferenz, Nasse unter 103 Paralytikern 99 mal Veränderungen an den Pupillen, wobei er 2 Fälle mitzählte, die nicht eine Grössendifferenz, sondern eine auffallende Verengerung der Pupillen bis zur Nadelknopfsgrösse darboten.

Die Angabe von Austin, dass eine bestimmte Beziehung zwischen der Körperseite, auf welcher die Bewegungsstörung der Iris vorhanden ist, und der Form des Deliriums bestehe, dass der Affection der rechten Pupille der melancholische Charakter, derjenigen der linken Pupille der maniakalische Charakter des Deliriums entspreche und der Zustand der Pupillen sich mit dem Wechsel der Exaltation und Depression ändere, ist durch Pelman und Nasse hinlänglich widerlegt worden.

Dagegen ist sicher, wie ich aus einigen Fällen bestätigen kann, dass ein Wechsel in der Pupillengrösse vorkommt, so zwar, dass nicht nur dieselbe Pupille zu verschiedenen Zeiten eine verschiedene Grösse — ganz unabhängig natürlich von der Beleuchtung — zeigt, sondern dass auch sogar bald die rechte, bald die linke die weitere ist und dass dieser Wechsel sich bisweilen binnen wenigen Tagen, bisweilen binnen Wochen vollzieht. Es ist ferner zweifellos, das Pupillendifferenz (auch mit Accommodationslähmung auf der von der Mydriasis befallenen Seite) nicht selten als Prodromalsymptom der sich später entwickelnden Geistesstörung vorkommt. Mir sind eine Anzahl solcher Fälle bekannt und erinnere ich mich hier unter Anderen eines begabten Collegen, der seine Freunde selbst scherzhaft darauf aufmerksam machte, dass sich bei ihm eine Pupillendifferenz eingefunden und er somit Aussicht habe, einst in eine Irrenanstalt zu wandern. Es geschah dies zu einer Zeit, wo Niemand daran dachte, dass diesem Manne eine Geistesstörung drohe. Einige Jahre später starb er in der Irrenheilanstalt zu Leubus.

Linstow sucht, da der weiteren Pupille in der Regel die Lichtreaction an dem betroffenen Auge, aber auch gleichzeitig Ptosis und Muskellähmungen fehlen, die Ursache der Pupillendifferenz in dem Mangel des vom *N. opticus* auf den Oculomotorius im Gehirn vermittelten Reflexes. Einen eingehenderen Versuch, dieses Symptom weiter zu analysiren, verdanken wir Wernicke. Seine 13 mit Pupillenungleichheit behafteten Kranken litten an den verschiedensten Formen der Geistesstörung, Blödsinn, Tobsucht, Paralyse, Epilepsie mit Schwachsinn, Melancholie, chronischem Alkoholismus etc., Alle aber gehörten einer scharfbegrenzten Gruppe, nämlich den Erkrankungen des Centralnervensystems an. Eine genauere Prüfung ergab, dass das Verhalten der Pupille bei Lichteinfall und bei starker Convergenzstellung der Sehlinien sehr verschieden sein könne.

Wenn mit der weiteren Pupille eine Accommodationsbeschränkung verbunden ist, die Pupille bei Lichteinfall und Convergenzstellung nicht reagirt, oder

sich doch weniger, als die der andern Seite contrahirt, so kann man mit Sicherheit ein Hinderniss im Gebiete des Oculomotorius annehmen.

Wenn die Pupillendifferenz nicht erheblich ist, bei Lichteinfall sich nur etwas verringert, dagegen bei starker Convergenzstellung völlig verschwindet und der Durchmesser der Pupillen dabei bis auf die dieser Bewegung zukommende Norm ($^1/_2$—$^3/_4$''') sinkt, so ist eine Oculomotoriusparese mit Sicherheit auszuschliessen und für die weitere Pupille ein Reizzustand im *N. sympathicus* resp. dem *Centrum ciliospinale* Budge's oder der noch unbekannten centralen Bahnen des Sympathicus nicht unwahrscheinlich.

Eine dritte Gruppe zeigte an der relativ engeren, aber nicht unter der Norm engen Pupille ($1^1/_3$—2''') Ausfall der Reaction auf Licht, dagegen prompte Reaction bei starker Convergenzstellung, während die weitere Pupille auf beide Momente gut reagirte. Die Erklärung dieser Gruppe bietet besondere Schwierigkeiten. Es können hier füglich nur die Fasern betroffen sein, die den Opticus des Auges, welches die engere Pupille besitzt, mit dem Oculomotorius verknüpfen. Es würde diese Annahme jedoch die geringere Weite der Pupille nicht erklären, sondern nur den Reactionsmangel auf Licht, das Vorhandensein der Reaction bei Convergenzstellung. Ebenso ist die etwas über die Norm gehende Weite der völlig reactionsfähigen Pupille nicht erklärt[1]). Die Untersuchungen werden in dieser Richtung weiter fortzuführen sein, da die Wernicke'schen Hypothesen auf eine verhältnissmässig sehr geringe Anzahl von Fällen basirt sind und auch noch andere Gruppirungen der Symptome an den Pupillen vorkommen. — Ich habe 2 Melancholiker beobachtet, bei denen noch vor ausgesprochener Geistesstörung eine beiderseitige ungleiche Mydriasis mit fast völligem Ausfall der Reaction auf Licht oder Achsenconvergenz vorhanden war.

Eine prognostische Bedeutung bezüglich der Heilbarkeit der Geistesstörung ist den Pupillensymptomen nicht zuzuerkennen. Von der Paralyse ist dabei natürlich abzusehen. Alle Formen des Irreseins können mit oder ohne Motilitätsstörung der Iris verlaufen. In den chronischen Formen sind dieselben häufiger und haben mehr Stabilität. Bei allen Formen der Psychopathien können diese Motilitätsstörungen vorübergehend auftreten. Beide Augen werden von denselben in gleicher Häufigkeit befallen. Die Pupillenungleichheit kann bei eintretender Genesung sich verlieren, oder sie kann, selbst nachdem diese erfolgt ist, noch fortbestehen. Myosis kommt öfter im Exaltations-Stadium vor. Wenn die acute Manie sich mit Myosis complicirt zeigt, so kann man den früheren oder späteren Eintritt der allgemeinen Paralyse mit ziemlicher Sicherheit voraussagen. (Seifert.)

§ 82. Die bei Psychopathien mit dem Augenspiegel sichtbaren Veränderungen des Augenhintergrundes bestehen entweder in einfacher weisser Atrophie der *Papilla optica* oder in verschiedenen Neuritisformen (Hyperämie der Papille, *Neuritis simplex*, *Neuritis descendens*, mehr oder weniger

1) Ich bedaure, in der Arbeit von Wernicke keine Angabe darüber zu finden, ob bei dieser letzteren Gruppe die weitere Pupille auch dann Bewegung zeigte, wenn die engere abwechselnd dem Lichteinfall ausgesetzt und vom Lichteinfall ausgeschlossen wurde. Sollte bei diesem Versuch die Bewegung der weiteren Pupille fehlen, so wäre die grössere Weite sehr gut begreiflich.

ausgebildeter Stauungspapille) und der sich aus ihnen entwickelnden vollständigen oder unvollständigen secundären Atrophie der *Papilla optica*. Wenn wir von der allgemeinen Paralyse absehen, bei der die Atrophie vorwiegend häufig beobachtet wird, so ist für keine Form der Psychopathie ein bestimmter Augenspiegelbefund charakteristisch. Es kann bei jeder Form von Geistesstörung jeder abnorme Augenspiegelbefund fehlen oder jede der angegebenen Veränderungen der Netzhaut vorkommen. Einige Beschränkungen dieses Satzes werden aus dem Folgenden erhellen.

Das umfänglichste statistische Material über die mit dem Augenspiegel zu eruirenden Symptome bei Geisteskranken finden wir bei Allbutt[1]).

Unter 43 Fällen von Epilepsie mit Wahnsinn fand er 15 mal ausgesprochene Veränderungen des Sehnerven, 9 mal waren diese zweifelhaft, 19 mal erschien der Sehnerv gesund. Die Veränderungen bestanden, ausser in zweifelloser weisser Atrophie, die zuweilen aus Neuritis hervorgegangen war, nur selten in deutlicher Neuritis, meist nur in etwas stärkerer Röthung der Sehnervenscheibe mit undeutlichen Grenzen derselben.

Bei Manie fand Allbutt unter 51 Fällen 25 mal einen Zustand, der auf intracranielle Erkrankung deutete, in 13 Fällen war der Befund zweifelhaft, in 13 anderen eine Veränderung nicht zugegen. Er hebt hiernach für künftige Untersuchungen folgende Punkte hervor:

Symptomatische Veränderungen in den Augen werden verhältnissmässig sehr häufig bei Manie gefunden; — die Zahl der Fälle, welche dauernde Veränderungen an der *Papilla optica* oder deren Umgebung zeigen, wird noch grösser erscheinen, wenn man die rein functionellen und uneigentlichen Fälle von Manie (Erotomanie, Hysterie, vorübergehende Manie etc.) ausschliesst; — während des maniakalischen Anfalls ist der Sehnervenquerschnitt anämisch, vielleicht in Folge von Gefässspasmus; — in allen Fällen von Manie erscheint, wenn man innerhalb weniger Tage nach dem Anfall untersucht, der Augenhintergrund sehr stark injicirt oder geröthet (nachfolgende paralytische Erweiterung der Gefässe?), diese Röthung ist nach schweren Anfällen so bedeutend, dass die Sehnervenscheibe verborgen wird; — die dauernden Veränderungen bestehen entweder in Stasis mit consecutiver Atrophie oder Erweichung, die in einfache Atrophie übergeht, oder sie haben einen gemischten Charakter.

Bei Blödsinn (Dementia) ohne Epilepsie fand er unter 38 Fällen 23 mal Erkrankung des Sehnerven oder der Retina, 6 mal blieb es zweifelhaft, ob eine Veränderung anzunehmen sei, 9 mal war der Augenhintergrund gesund. Bei acuter schwerer Dementia ohne Complication mit organischer Erkrankung wurde keine Veränderung in den Augen gefunden. Die Veränderungen waren im Uebrigen dieselben, wie bei den schon erwähnten Formen von Geisteskrankheiten, doch scheint die Atrophie vorherrschend.

Bei Melancholie zeigte sich die Retina sehr häufig anämisch. Unter 17 Fällen von Melancholie mit Monomanie waren nur 3 Mal Veränderungen an der Retina mit Sicherheit zu constatiren und zwar mussten hier jedesmal organische Erkrankungen des Gehirns angenommen werden. In einem der 4 zweifelhaften Fälle stellten sich nachträglich Zeichen von locomotorischer Ataxie ein.

---

1) On the use of the ophthalmoscope etc. p. 364 ff.

Von Idiotismus kamen 12 Fälle zur Untersuchung. Unter diesen waren 5 mal die Optici entschieden atrophisch, 1 mal war die Atrophie unvollständig, 2 mal zweifelhaft. Allbutt lässt es dahingestellt, ob encephalische Entzündungen in der Kindheit als causales Moment vorliegen.

Die Paralyse der Irren giebt unter allen Formen von Geistesstörung relativ am häufigsten Veranlassung zu positiven Augenspiegelbefunden. Unter 53 Fällen von Paralyse sind nur 5 Fälle mit normalem Augengrunde, 41 Fälle dagegen mit Atrophie des Opticus in verschiedenen Stadien notirt; 7 mal blieb trotz mehrfacher Untersuchungen der Befund zweifelhaft. Allbutt kommt hierbei zu folgenden Schlüssen: Die Atrophie des Opticus ist bei Paralyse eine sehr häufige Erscheinung; sie ist jedoch im Anfang des Gehirnleidens selten mit Sicherheit bestimmbar, daher nicht von besonderem diagnostischem Werthe. Sie ist kein vom Centrum nach der Peripherie fortschreitender Process, sondern ergreift den Opticus unabhängig vom Leiden des Centralorgans. Oefters tritt die Veränderung des Sehnerven zunächst als eine Hyperämie mit geringer Exsudation — als rothe Erweichung (?) — auf. Die Atrophie der Sehnerven steht nicht in einem bestimmten Verhältniss zu der Ataxie (Paralyse?) der Orbitalmuskeln, welche der Paralyse zukommt, dagegen in einem bestimmten Zusammenhange mit dem Verhalten der Pupillen, die im hyperämischen Stadium verengt, im atrophischen Stadium erweitert sind.

Bei der Durchsicht der Allbutt'schen Tabellen hat sich mir die Ansicht aufgedrungen, dass die Zahlen, die der Autor für die bei Geisteskranken wahrgenommenen Veränderungen an der Retina gefunden hat, doch wohl etwas zu hoch gegriffen sind. Er scheint auch die geringsten Veränderungen schon als bemerkenswerth aufgefasst zu haben. Ich möchte annehmen, dass man aus den Bezeichnungen: *disk a little too pink, edges a little indistinct* etc. etc. nicht unbedingt auf ein Heraustreten aus den physiologischen Grenzen schliessen dürfte.

Mit den Angaben von Allbutt, die, weil sie auf einem grossen Material beruhen und ausführlich registrirt sind, hier eine Stelle finden mussten, stimmen wenig überein die Beobachtungen von Noyes. Dieser berichtet, dass er unter 60 Fällen von Geistesstörung 41 mal Hyperämie oder Infiltration des Sehnerven und der Retina oder Retinitis gefunden habe, 19 mal hingegen keinen abnormen Zustand. Das Verhältniss der krankhaften Befunde zu den normalen stellte sich bei Dementia wie 12 : 6, bei acuter und subacuter Manie wie 14 : 6, bei chronischer Manie wie 3 : 3, bei Melancholie wie 1 : 4, bei Paralyse wie 11 : 0.

Dagegen findet Aldridge sich in Uebereinstimmung mit Allbutt bezüglich des Befundes bei Paralyse. Auch er sah leichte Röthung und Schwellung der Papille der partiellen oder totalen Atrophie des Sehnerven vorausgehen.

Von allen mit dem Augenspiegel bei Geisteskranken wahrzunehmenden Veränderungen des Sehnerven ist am meisten sichergestellt die Atrophie. Die Untersuchungen von Westphal und von Leber[1]) haben nachgewiesen, dass diese Atrophie der Sehnerven histologisch durchaus ähnlich ist der grauen Degeneration des Rückenmarks, wie das fleckweise Auftreten der Degeneration, die vorzugsweise Entwickelung in den äussern Schichten der Stämme, das reichliche Auftreten von Körnchenzellen darthun.

1) cf. bes. Leber im Arch. f. Ophthalm. Bd. XIV. 2, p. 203 etc.

§ 83. Unter den Erkrankungen des Rückenmarks ist es vorzüglich die *Tabes dorsualis* — graue Degeneration der hintern Rückenmarksstränge —, welche oft mit Symptomen an den Augen einhergeht. Diese beziehen sich auf den Sehnerv, die Augenmuskeln und die Iris, resp. die Pupille.

Die Amblyopie und Amaurose, die schon von Romberg als eine häufige Begleiterscheinung angegeben wurde, ist abhängig von Atrophie des Sehnerven. Nach der Untersuchung Leber's sind hier, wie im vorigen Paragraphen angegeben, die pathologisch-anatomischen Veränderungen des Sehnerven durchaus analog den an den hintern Rückenmarkssträngen vorhandenen.

Ein sicheres Urtheil über die Häufigkeit der Sehnervenatrophie bei Tabes ist zur Zeit noch nicht möglich. Während Niemeyer sagt: »Bei den keineswegs häufigen Sehstörungen war in einzelnen Fällen der Opticus atrophirt«, bezeichnet Leyden die Amaurose durch Atrophie des Opticus als »nicht gar selten«. Die Augenärzte werden im Allgemeinen geneigt sein, die Atrophie des Opticus als ein häufiges Symptom bei Tabes anzusehen, weil eine relativ sehr grosse Anzahl von Opticus-Atrophien, die ihnen zu Gesicht kommen, Tabetiker betreffen. So giebt Leber[1]) an, dass unter 87 Fällen von Sehnervenatrophie, von denen er im Laufe von 2 Jahren Aufzeichnungen machte, 23 mal (bei 20 Männern und 3 Weibern) gleichzeitig Tabes oder wenigstens spinale Symptome vorhanden waren, also in 26 Procent der Fälle. Andere Ophthalmologen nehmen einen noch höheren Procentsatz unter den Opticus-Atrophien für die von Tabes abhängigen in Anspruch. Wenn man erwägt, dass in der That die Atrophie des Opticus den ataktischen Symptomen bisweilen Jahre lang vorangeht, so ist zu vermuthen, dass unter den 37 anderen Kranken Leber's, die an einfacher Sehnervenatrophie »ohne oder mit nur unbestimmten allgemeinen Erscheinungen« litten, doch wohl noch einige gewesen sein mögen, bei denen später Tabes sich einstellte. Ich erinnere mich einer Anzahl von Fällen, in denen nach völliger Ausbildung der Atrophie des Opticus noch Jahre vergingen, bevor das Rückenmarksleiden evident wurde. So legte ein durch *Atrophia nervi optici* völlig erblindeter Kaufmann 3 Jahre lang täglich mehrmals und nur an einer Hand leicht geführt, den circa 10 Minuten weiten Weg zu seinem Comptoir zurück. Es fehlte jede andere Hindeutung auf Tabes. Eines Tages bemerkte er, dass, wenn er sich beim Waschen des Gesichts bückte, er nicht mehr fest stehen konnte. Ich fand eine partielle Hautanästhesie an beiden Oberschenkeln. Seit einigen Monaten hatte er excentrische Schmerzen gehabt. Es entwickelten sich jetzt rasch alle ataktischen und Sphincteren-Symptome und der Mann ging in 2 Jahren an dem Leiden zu Grunde. — Nach Charcot kann die Amaurose das früheste und lange Zeit das einzige Symptom sein, dem später — selbst nach 10 Jahren erst — die Schmerzen und die charakteristischen Motilitätsstörungen folgen. — Die Amaurose beginnt fast immer mit einer Verengerung des Gesichtsfeldes, namentlich von aussen, aussen-oben, aussen-unten her. Diese Defecte haben die Tendenz, Sectorengestalt anzunehmen, wobei als Centrum des Kreises der blinde Fleck gilt, nie der Fixationspunkt. Bei fortschreitender allseitiger Verengerung des Gesichtsfeldes bleibt zuletzt noch eine Stelle functionsfähig, die stets nach innen vom blinden Fleck liegt, den Fixationspunkt erreicht, wohl auch noch eine Zeit lang einschliesst. Daher kommt es, dass diese Kranken

1) Arch. f. Ophthalm. XV. 3, p. 33.

relativ lange Zeit, selbst bei ganz weissen Papillen noch ziemlich gut lesen können und sich oft erst dann über die Abnahme des Sehvermögens beklagen, wenn schon eine enorme Einengung des Gesichtsfeldes (bis zu 20—30° im horizontalen Meridian) und ophthalmoscopisch die ausgesprochensten Zeichen der Atrophie eingetreten sind. Dieses Verhalten der Gesichtsfelder spricht dafür, dass die Gegend der Retina zwischen Sehnervenscheibe und *Macula lutea* und letztere selbst von den Fasern des *N. opticus* versehen werden, die der Axe des Nerven zunächst liegen, denn diese bleiben nach Leber's mikroscopischen Untersuchungen am häufigsten von der Degeneration verschont[1]). Ferner lässt sich daraus schliessen, dass der Process anfänglich im Stamme des *Nervus opticus*, nicht im *Tractus opticus* auftritt, weil im letztern Falle Defecte identischer Stellen zu erwarten wären, die hier stets fehlen. Auch Charcot spricht sich ausdrücklich für ein Fortschreiten der Atrophie vom *Nervus opticus* zum *Tractus opticus* und bis zu den *Corpora geniculata* aus. Hiermit übereinstimmend deuten nach meinen bisherigen Erfahrungen die Atrophien, die mit centralem Defecte oder centralem negativem Skotom beginnen, nicht auf Tabes. Wir beobachten centrale Defecte oder wenigstens negative centrale Skotome sehr häufig bei gesund aussehenden Sehnerven. Später erst bildet sich in diesen Fällen Atrophie des Sehnerven heraus. So verhält es sich bei *Amblyopia ex abusu nicotianae et spirituosorum*, bei sog. retrobulbärer Neuritis und anderen nicht genauer definirbaren Formen von Amblyopie, die mit Atrophie des Sehnerven endigen. Nie habe ich, wie bei diesen Formen, die allmälige Ausbildung der Atrophie des Sehnerven bei den Tabetikern verfolgen können, so bedeutend die Zahl derselben auch ist, die ich gesehen. Immer fand ich bei diesen die Atrophie bereits deutlich declarirt, obgleich der kalte weisse Ton der *Papilla optica*, die Sparsamkeit und Enge der Gefässe später wohl noch zunahm. Fast stets sind bei der tabetischen Form der Sehnervenatrophie beide Augen ergriffen, obschon in der Regel in verschiedenem Grade; während das eine schon vollständig erblindet ist, besteht auf dem zweiten noch eine Zeit lang eine verminderte Function fort. Selten geht die Erkrankung des einen Opticus der Erkrankung des zweiten um Jahre voraus.

§ 84. Unter den subjectiven Symptomen ist für die tabetische Atrophie — dieser aber durchaus nicht allein zukommend — bemerkenswerth die in späteren Stadien eintretende Unempfindlichkeit für gewisse Farben, besonders für Roth und Grün. Bezüglich dieser auffallenden Erscheinung ist jedoch wenig mit Sicherheit festgestellt, namentlich ist ein Unterschied des Verhaltens gegen Farben bei der auf Tabes von der auf anderen causalen Momenten beruhenden nicht gekannt, obwohl meiner Ueberzeugung nach vorhanden. Fortschritte werden sich hier leicht erzielen lassen, wenn man erstens die Farbenfelder mit kleinen Objecten perimetrisch ausmisst und zweitens die verschiedenen Arten der Atrophie genetisch sondert.

---

1) Auch die Erfahrung, dass, wenn bei der weissen Atrophie des Sehnerven die Retinalgefässe schliesslich ganz auffallend dünn, fadenförmig werden, die Störung des Sehvermögens durch ein centrales Skotom eingeleitet wurde, lässt sich für diese Ansicht verwerthen. Der Process hat in diesen Fällen in der Axe des Nerven, wo auch die Gefässe liegen, begonnen, ist hier am weitesten vorgeschritten und hat die Stammgefässe mehr zum Schwunde gebracht, als wenn die Erkrankung des *N. opticus* dicht unter der Scheide ihren Anfang nahm.

Ein ferneres subjectives Symptom, das jeder Atrophie des Opticus, somit auch der tabetischen Form zukommt, ist eine gewisse Empfindlichkeit der Kranken gegen helles Licht. Sie sehen positiv besser im Dämmerlicht, behaupten oft, in der Dämmerung eine Abnahme des Sehvermögens gar nicht zu bemerken. Heller Sonnenschein genirt sie sehr, daher entziehen sie sich diesem gern, wählen beim Gehen auf der Strasse gern die Schattenseite etc.

§ 85. Da eine anatomisch nachweisbare Continuität zwischen dem durch graue Degeneration atrophischen *N. opticus* und den grau degenerirten hinteren Rückenmarkssträngen bisher nicht hat gefunden werden können, so ist es nicht unwahrscheinlich, dass es sich hier überhaupt nicht um einen Process handelt, der, an einer Stelle auftretend, centripetal oder centrifugal fortschreitet, sondern dass sich dieselben histologischen Veränderungen gleichzeitig oder successive in verschiedenen, hierzu besonders disponirten Punkten des Nervensystems entwickeln.

§ 86. Eine Heilung oder auch nur eine andauernde Besserung kommt bezüglich des Sehvermögens nicht vor, ja kaum ein Stillstand des Uebels für 1—2 Jahre. Stets ist diese Atrophie progressiv und führt zur Amaurose. Allerdings habe ich Fälle gesehen, wo selbst 10 Jahre nach Beginn der Krankheit die Personen noch immer ein kleines Sehfeld hatten. Vorübergehende Besserungen der centralen Sehschärfe werden allerdings bisweilen beobachtet. Es kann aber nur eine öfters wiederholte genaue Prüfung hierüber Aufschluss geben. Diese Kranken sind, mit seltenen Ausnahmen, sehr geneigt, an eine Besserung ihrer Sehschärfe zu glauben. Es ist mir ausserordentlich häufig begegnet, dass dieselben mit Bestimmtheit behaupteten, ihre Augen hätten sich gebessert, während die Untersuchung eine Abnahme, sowohl in der Sehschärfe, wie in der Ausdehnung des Gesichtsfeldes zur Evidenz nachwies. Mit dieser Selbsttäuschung in nahem Connex steht die Sorglosigkeit, ja Heiterkeit, mit der diese Kranken ihr Geschick zu ertragen pflegen. Die Frage, ob sie erblinden würden, kommt selten über ihre Lippen. Sie bilden hierin einen scharfen Contrast zu den Glaucomatösen, die Tag und Nacht von dem Gedanken an Erblindung gepeinigt werden, die stets Verschlimmerung wittern, auch wenn eine Iridektomie dem Fortschreiten des Uebels Einhalt that und sich weder durch das Perimeter, noch durch die Prüfung der centralen Sehschärfe eine Verschlimmerung nachweisen lässt.

§ 87. Ausser dem Sehnerven können bei Tabes auch die Nerven der Augenmuskeln afficirt werden. Namentlich im Anfange der Krankheit kommt es gar nicht selten zu Paresen derselben. Bisweilen sind diese so gering, dass sich eine Beweglichkeitsverminderung des Augapfels nicht nachweisen lässt und nur die Diplopie Aufschluss darüber giebt, welche Muskeln leiden. Ebenso kommt auch Ptosis vor. Meist erreichen diese Lähmungen auch im weitern Verlaufe keinen hohen Grad, werden vielmehr oft rückgängig. Dagegen stellen sich häufig Rückfälle ein, entweder an denselben Muskeln, oder auch an andern, die bisher nicht afficirt waren. Uebrigens fehlt es auch nicht an bedeutenderen dauernden Lähmungen, selbst mehrerer Muskeln; doch sind diese nicht häufig.

Diese Lähmungen können füglich ebenso wenig, wie die *Amaurosis tabetica* von einer Erkrankung des Rückenmarkes hergeleitet werden. Es bleibt hier nichts übrig, als eine Erkrankung in den Faserzügen der Augenbewegungsnerven, die vom Boden des 4. Ventrikels ausgehen, anzunehmen. Auffallend hierbei ist nur der flüchtige Charakter dieser Paresen und ihr Wechsel. Eine genügende Erklärung existirt für dieses Verhalten bis jetzt nicht.

§ 88[a]. Sehr häufig sind bei Tabes Veränderungen an den Pupillen vorhanden. Meist sind beide Pupillen kleiner, als normal, ungleich weit und wenig beweglich auf Licht, besser beweglich bei Accommodation für die Nähe. Ein Ergriffensein des *Centrum cilio-spinale* Budge's (in der Gegend der obersten Brust- oder untersten Halswirbel) würde dieses Verhalten erklären. Doch ist letzteres nicht ganz constant. Es kommen auch mässig erweiterte starre Pupillen vor. In diesen Fällen müsste, wie bei den Paresen gewisser Augenmuskeln (s. oben) auf eine Affection des Oculomotorius recurrirt werden.

Was die Häufigkeit von Augenleiden überhaupt bei *Tabes dorsualis* betrifft, so zählt Cyon jene zu den gewöhnlichen Begleitern der Tabes. Unter 203 Fällen von Tabes fand er 105 mal Augenleiden vor und zwar:

Amblyopien	33 mal
Lähmungen von Augenmuskeln	30 -
Mydriasis	3 -
Pupillenverengerung	9 -
	75 mal
Amaurose mit Leiden der Augenmusken	16 mal
Amaurose mit Mydriasis	8 -
Amaurose mit Pupillenverengerung	1 -
Leiden der Augenmuskeln mit Mydriasis	4 -
	29 mal

Amaurose mit Mydriasis und Leiden der Augenmuskeln 2 mal.

Die Zahl der Pupillenverengerungen sind ihm zu niedrig und stimme ich ihm hierin völlig bei. Nach seiner Ansicht wird der Fehler wahrscheinlich darin seinen Grund haben, dass bei Patienten, welche eine verengerte Pupille hatten, anstatt derselben eine Erweiterung der normalen angegeben wurde.

Unter 28 Fällen von Tabes, die er gesehen hat, war nur 2 mal eine Erweiterung der Pupillen vorhanden.

§ 88[b]. Verletzungen des Rückenmarks können Veränderungen an der Pupille und an der Netzhaut zur Folge haben. Knapp (Arch. f. Augen- und Ohrenheilk. Bd. II. 2, p. 191, 195, 196) bestätigt durch eine ihm von Leber mitgetheilte Beobachtung die von Argyll Robertson bei chronischen Rückenmarksleiden gefundene Thatsache, dass die verengten Pupillen sich auf Lichtreiz nicht, dagegen wohl bei Accommodationsanstrengung contrahiren, auch für Rückenmarksverletzungen.

Die Veränderungen, die Allbutt nach Rückenmarksverletzungen an der Retina fand (Nagel's Jahresber. p. 1870, p. 378), bestehen in stärkerer Röthung der *Papilla optica*, Unkenntlichwerden ihrer Grenzen, Ausdehnung und leichte

Schlängelung der Venen, minderer Deutlichkeit der Arterien. Zu einer eigentlichen Neuritis kommt es nicht. Der Zustand dauert lange an, hat eher Neigung zur Rückbildung als zum Uebergang in Atrophie, die Allbutt nie eintreten sah. Die Alteration des Sehvermögens dabei kann sehr bedeutend oder auch sehr gering sein. — Unter 13 weniger schweren Verletzungen fand er 8 mal Veränderungen am Auge; diese fehlten in 17 schwereren Fällen, in denen binnen wenigen Wochen das lethale Ende sich einstellte. Je höher der Sitz der Verletzung des Rückenmarks war, desto früher entwickelten sich die Störungen am Auge. Allbutt führt dieselben daher zurück auf eine secundäre subacute Meningitis an der *Basis cranii*, deren nicht seltenes Vorkommen bei Spinalverletzungen durch Sectionen und die häufigen Kopferscheinungen bewiesen werde, und er spricht sich gegen die Hypothese von Wharton Jones aus, der das Netzhautleiden von einer Betheiligung des *Nerv. sympathicus* resp. Lähmung der vasomotorischen Nerven herleiten wollte.

§ 89. Für Erkrankungen des Halssympathicus ist das Verhalten der Pupillen von grosser diagnostischer Bedeutung. Es ist eine ziemliche Anzahl von Beobachtungen bekannt, in denen bei Lymphosarkomen am Halse, Krebsgeschwülsten, Narben daselbst, welche den Sympathicus comprimirten[1]), eine Verengerung der entsprechenden Pupille vorhanden war. Andrerseits ist durch Reizung des Sympathicus in Folge von Struma, von entzündlichen Geschwülsten eine Dilatation der Pupille beobachtet worden[2]). Es ist sogar ein Fall publicirt (Czermak), in welchem durch Fingerdruck auf die Halsgeschwulst eine Erweiterung der Pupille hervorgerufen werden konnte. — Von allen auf den Sympathicus zu beziehenden Symptomen ist die Myosis bei Lähmung desselben das constanteste und ausdauerndste, während die vasomotorischen Störungen meist nur zeitweise hervortreten und unter gewissen Bedingungen variabel sind. (Siehe darüber bes. die unter Horner's Einfluss entstandene Arbeit von Nicati.) Auch bei Verletzungen des Halssympathicus und des Halsmarkes durch Geschosse oder Stiche sind Pupillenverengerungen der entsprechenden Seite gesehen worden[3]).

Die durch Sympathicuslähmung verengte Pupille contrahirt sich wenig auf Lichtreiz und erweitert sich in der Dunkelheit weniger als die normale, so dass die Grössendifferenz beider Pupillen in sehr schwacher Beleuchtung noch auffallender hervortritt (besonders bei jüngeren Individuen). Sie erweitert sich durch Atropin, aber nicht so weit, wie die Pupille der gesunden Seite und die Form der Pupille weicht dabei zuweilen von einem regelmässigen Kreise ab.

---

1) Willebrandt, Arch f. Ophth. I. p. 319. Ogle, Medico-chirurg. transact. T. 41, p. 398. Ferner Lancet, 1869, Apr. 17. — Heinecke, Greifswalder medic. Beiträge Bd. II. H. 1. Bericht über die Klinik des Geh.-Rath Bardeleben pro 1860, p. 5 und 6. Verneuil, Gaz. des hôp. 1864, Avr. 16.

2) Ogle, a. a. O. Demme, Würzburger med. Zeitschr. 1862, Bd. III. p. 262 und 269. Eulenburg, Berl. klin. Wochensehr. 1869, No. 27, p. 287. Wernicke, Virchow's Archiv Bd. 56, H. 3, p. 402. Czermak, Prager Vierteljahrsschrift Bd. 100, p. 30. Rossbach, Dissertatio. Jena 1869.

3) Vergl. die Fälle in Eulenburg und Guttmann, Pathologie des Sympathicus p. 7—16. Bernhard, Berl. klin. Wochenschr. 1872, p. 562 und 575. Nagel's Jahresbericht pro 1872, p. 294.

Die Paralysen des Halssympathicus bringen am Auge noch mehrere andere auffallende Veränderungen hervor, die allerdings oft erst nach längerem Bestande des Grundleidens deutlich werden. Horner gebührt das Verdienst, diese Symptome genauer analysirt zu haben. Im Jahre 1869 machte er zuerst auf das schon von Vielen gesehene, aber von Keinem gedeutete Symptom der Coincidenz von leichter Ptosis und Pupillenenge aufmerksam und erkannte es als resultirend aus einer Erkrankung des Sympathicus.

Sowohl am unteren, als am oberen Augenlide entspringen von den hinteren Rändern der Tarsi glatte Muskelfasern, die nach hinten, ziemlich dicht unter der Conjunctiva, verlaufen. Diese glatten Muskelfasern stehen unter dem Einflusse des Sympathicus und erweitern die Oeffnung der Lidspalte, wie durch Versuche an Geköpften, denen Rud. Wagner und H. Müller den Sympathicus reizte, erwiesen worden ist[1]). Eine Lähmung des Sympathicus muss hiernach eine Verengerung der Lidspalte und zwar durch Herabsinken des oberen, wie durch Hinaufschieben des unteren Lides zur Folge haben. Niemals erreicht jedoch diese Ptosis einen so hohen Grad, dass die Pupille völlig verdeckt würde. Die vasomotorischen Störungen pflegen hierbei nicht zu fehlen. In Bezug auf diese sind jedoch (nach Horner) zwei verschiedene Perioden zu unterscheiden, während welchen Ptosis und Pupillenenge unverändert fortbestehen. In der ersten treten die bekannten Erscheinungen der Sympathicus-Lähmung — stärkere Röthung, erhöhte Temperatur, vermehrte Schweisssecretion — auf; die 2. Periode charakterisirt sich durch Erscheinungen, die von Gewebs-Atrophie abhängen. Die von der Sympathicus-Lähmung befallene Seite wird blass, zeigt niedrigere Temperaturen und schwitzt gar nicht mehr. Zwischen diesen beiden Perioden befindet sich ein Uebergangsstadium, während dessen die Schweisssecretion der kranken Seite herabgesetzt ist, Temperatur und Gefässturgor, wenn die Kranken sich mässig echauffirt haben, noch bis zu einem gewissen Grade zunehmen. Sind die Kranken dagegen sehr stark echauffirt, so bleiben die Temperatur und der Gefässturgor gegen die gesunde Seite zurück.

Ferner wird eine geringere Spannung des Bulbus bei Sympathicuslähmung, zwar nicht constant, aber doch öfters beobachtet. Experimentell ist eine Abnahme der Tension des Bulbus nach Durchschneidung des Sympathicus seit längerer Zeit bekannt; es fehlt aber bis jetzt noch an einer genügenden Erklärung für dieses Verhalten des Augapfels.

Das Zurücksinken des Bulbus in die Orbita, welches nach lange bestehender Sympathicuslähmung vorkommt, resultirt gewiss grösstentheils aus der sich allmälig entwickelnden Atrophie des Orbital-Zellgewebes. Es erscheint aus derselben Ursache dann die Falte des oberen Lides taschenartig nach hinten vertieft.

Dieser Sympathicus-Lähmung steht von Brunner (Petersb. medic. Zeitschr. 1871, Nagel's Jahresber. p. 1872, p. 295) ein Fall von andauernder !) Sympathicus-Reizung gegenüber. Bei einer 27jährigen epileptischen Frau magerte die linke Gesichtshälfte stark ab, die Haut derselben wurde faltig, blass, trocken, schwitzte niemals. Die linke Lidspalte war weiter geöffnet, die

---

1) H. Müller's gesammelte Schriften von O. Becker, Leipzig 1872, I. p. 211. — Harling, Zeitschrift für rationelle Medicin Bd. 24, p. 275.

linke Pupille grösser, träge reagirend. Es zeigten sich somit die Symptome des atrophisirenden Stadiums der Sympathicus-Lähmung mit dem Unterschiede, dass Pupille und Lidspalte in entgegengesetzter Richtung verändert waren.

§ 90. Als eine vasomotorische Neurose — resp. als ein Leiden des Sympathicus — wird in neuerer Zeit die Hemikranie aufgefasst. Du Bois-Reymond hat zuerst Anlass dazu gegeben, indem er bei seinen Migräne-Anfällen ausser einer strangartigen Zusammenziehung der Schläfenarterie auch eine Erweiterung der Pupille der betreffenden Seite constatirte und für diese Fälle den Namen *Hemicrania sympathico-tonica* proponirte. Diese Form von Migräne wäre also ein Gefässkrampf, oder wenigstens von einem solchen begleitet. In vielen Fällen aber findet sich eine Erweiterung der Pupille nicht, ebensowenig eine strangartige Zusammenziehung der Schläfenarterie. Dagegen hat Möllendorf bei der Hemikranie ausser der bekannten stärkeren Injection der Episkleralgefässe bei einer Patientin während des Schmerzanfalls eine (im Verhältniss zur gesunden Seite) lebhaftere, hellere Röthung des Augenhintergrundes, stärkere Injection der *Arteria* und *Vena centralis retinae* gefunden. Die Gefässe waren breiter, die Venen knotig, sehr geschlängelt und von viel dunklerer Farbe als sonst. Er verwerthete diesen Befund für die Theorie von der Entstehung der Migräne durch eine einseitig auftretende Anenergie der die *Arteria carotis* beherrschenden vasomotorischen Nerven, wodurch die betreffenden Arterien erschlaffen und eine einseitige arterielle Fluxion nach dem grossen Gehirn gesetzt wird. Ueber das Verhalten der Pupille bemerkt Möllendorf nichts. Diese Form von Migräne würde somit der von Du Bois-Reymond beobachteten gegenüberstehen, mit einer Gefässlähmung einhergehen und als *Hemicrania angio-paralytica* (Eulenburg und Guttmann, Pathol. des Sympathicus p. 24) zu benennen sein.

Das bei Möllendorf vermisste Pupillensymptom ist später von O. Berger angegeben worden. Nach ihm ist die Pupille des der leidenden Kopfhälfte angehörenden Auges deutlich verengt und schwankte die Differenz der Weiten der Pupillen bei einzelnen Anfällen zwischen 1—2 Mm. Noch ausführlicher verbreitet sich über das Verhalten der Pupille Eugen Fränkel, der die *Hemicrania angio-paralytica* an sich selbst beobachtete. Er sagt: Die Verengerung der Pupille tritt sofort mit dem Beginn des Anfalls auf, nicht erst nach einer vorangegangenen Erweiterung und sie besteht durch die ganze Dauer des Anfalls. Die Differenz in der Weite beider Pupillen wird besonders deutlich, wenn man die Augen beschattet. Die Pupille der gesunden Seite übertrifft dann die der leidenden um einige Millimeter an Durchmesser. Auf Lichtreiz reagiren beide Pupillen sehr exact und es ist dann ein Unterschied in der Weite nicht mehr wahrzunehmen. Dieses Verhalten stimmt vollständig mit dem in § 89 angegebenen überein.

§ 91. Es kommen am Auge gewisse Erkrankungen vor, die zweifellos abhängig sind von einem Leiden des *Nervus trigeminus*. Dabei ist jedoch nicht endgiltig festgestellt, ob das causale Moment zu suchen sei in einer Erkrankung der sensiblen eigentlichen Trigeminusfasern oder der mit ihm zum Auge tretenden sympathischen Fasern. Ich nenne hier die *Ophthalmia neuro-paralytica* und den *Herpes zoster ophthalmicus*.

Es giebt einige klinische und experimentelle Thatsachen, die darauf hindeuten, dass gewisse Theile des Augapfels besonders von sympathischen Fasern, andere besonders von Fasern des Trigeminus versorgt werden. So verhalten sich bei *Anaesthesia trigemini* die Conjunctiva und die Cornea gegen mechanische Reize bisweilen verschieden. Bärwinkel [1]) hat einen Fall von Anästhesie aller 3 Aeste des *N. trigeminus* mitgetheilt, bei welchem die *Conjunctiva sclerae* und *palpebrar.* empfindungslos waren, während bei der geringsten Berührung der Cornea sofort Reflexbewegungen der Augenlider eintraten. Hierbei ist daran zu erinnern, dass auch am gesunden menschlichen Auge Berührung der Cornea viel leichter und intensivere Reflexbewegungen des Orbicularis auslöst, als Berührung der *Conjunctiva sclerae* und *palpebrarum.* Gleichzeitig bestand in jenem Falle keine Pupillendifferenz, auch keine stärkere Injection der Conjunctiva auf der erkrankten Seite. Isolirtes Erhaltensein der Sensibilität der Cornea bei totaler *Anaesthesia trigemini* ist mitgetheilt von Jaccoud und Dieulafoy [2]). Panum [3]) fand bei künstlicher Embolisirung von Hunden während des Sterbens, dass die *Conjunctiva palpebrarum et sclerae* eine Minute früher unempfindlich wurde, als die Cornea. Bei Unterbindungen beider Carotiden beobachtete derselbe gleichfalls Empfindungslosigkeit der Conjunctiva, besonders der sonst so sensiblen Falte, welche dieselbe mit dem innern Augenwinkel bildet, so dass man sie oft stechen und kneipen konnte, ohne dass das Thier dadurch veranlasst wurde, die Augenlider zu schliessen. Dabei trat die Reactionsröthe wie gewöhnlich ein und die Cornea war so sensibel wie sonst. Panum fand hierin eine Bestätigung der Bernard'schen Hypothese, dass die Cornea ihre Nerven vom Sympathicus erhielte, drückt sich aber vorsichtiger in der Weise aus, dass hiernach dasjenige Nervencentrum, welches das Gefühl in der Cornea bedingt, seine Functionsfähigkeit länger ohne Blutzufuhr bewahre, als das Centrum für das Gefühl in der Conjunctiva [4]).

Der rasche Zerfall der Cornea (Keratomalacie), wie er ziemlich häufig bei lebensschwachen Kindern mit profusen Diarrhöen (cf. Abschnitt IX. § 160), in selteneren Fällen auch bei Typhus, Ruhr etc. gesehen wird, ist von Einigen als eine Folge der Paralyse der Gefässnerven als *Keratitis neuro-paralytica* aufgefasst worden. Ebenso hielt v. Gräfe [5]) die Cornealverschwärung bei *Morbus Basedowii* im Wesentlichen für eine neuro-paralytische, und zwar classificirt er sie unter diejenigen neuro-paralytischen Processe, bei welchen nicht die sensibeln, sondern die trophischen Trigeminusfasern ihren Dienst versagen. (Weiteres über dieses Hornhautleiden siehe im § 160.)

Von diesen Entzündungsformen ist die Keratitis, die sich bei völliger Anästhesie des Trigeminus bisweilen einstellt, durchaus zu trennen. Letztere Entzündung scheint vielmehr zufälligen, oberflächlichen Nekrosen des Cornealgewebes traumatischen Ursprungs ihr Dasein zu verdanken, die bei Gefühllosig-

---

1) Archiv für physiologische Heilkunde von Wunderlich 1859, p. 239 ff.

2) Gazette des hôpitaux 1867, p. 54.

3) »Ueber den Tod durch Embolie«. Günsburg's Zeitschrift für klinische Medicin, Breslau 1856, p. 404, 408, 410, 413.

4) Ich citire der Deutlichkeit und Kürze halber Panum nur so weit, als sich sein Ausspruch auf die Cornea und Conjunctiva bezieht, nicht seine weiteren Ausführungen bezüglich anderer Theile des Sympathicus.

5) Berliner klin. Wochenschr. 1867, No. 31. Archiv f. Ophth. Bd. III. 2, p. 285.

keit des Augapfels und seiner Umgebung deshalb leichter eintreten, weil die schützende Schmerzempfindung (nicht die Wirkung der vasomotorischen Nerven) fehlt. Auch Infection der Cornea durch Bacterien ist bei mangelndem oder herabgesetztem Lidschlage leichter möglich als bei Integrität des Trigeminus (Eberth). Diese Keratitis bei Trigeminuslähmung hat einen zerstörenden Charakter. Schutz des kranken Auges gegen neue schädliche Einwirkungen ist jedoch in vielen Fällen im Stande, die Cornealentzündung rückgängig zu machen.

Es basirt diese Auffassung der sogenannten *Ophthalmia neuro-paralytica* ausser auf einigen klinischen Thatsachen auch auf den in Kondracki's Dissertation mitgetheilten Versuchen von Gudden und auf einer in neuerer Zeit unter Cohnheim's Leitung von Senftleben[1]) ausgeführten Reihe von Experimenten, welche zu folgenden Schlüssen führte:

1) Die — bei Kaninchen — nach der Durchschneidung des Trigeminus auftretende Hornhautaffection ist unabhängig von dem Einflusse trophischer Nervenfasern; es giebt deren im Trigeminus wahrscheinlich überhaupt keine.
2) Die nach der Trigeminusdurchschneidung auftretende primäre Hornhautaffection ist eine Nekrose, bedingt durch wiederholte grobe Traumen, welche das Auge in Folge seiner Anästhesie treffen.
3) Die circumscripte Nekrose der Hornhaut wirkt als Entzündungsreiz und ruft eine secundäre, von der Peripherie her vorschreitende Entzündung der Hornhaut hervor.
4) Die gleichzeitige Exstirpation des oberen Sympathicusganglion ist von keinerlei Einfluss auf das Zustandekommen und den Verlauf der nach der Trigeminusdurchschneidung auftretenden Hornhautaffection (wie Sinitzin behauptet hatte).

Senftleben gelangt also zu demselben Resultat, wie früher schon Snellen und Gudden, und befindet sich in Widerspruch mit den Ansichten von Magendie, Longet, Bernard, Schiff, Meissner etc. Klinisch steht so viel fest, dass bei Lähmungen des *Ramus ophthalmicus* entzündliche Vorgänge in der Hornhaut sich entwickeln können, die zu partialer oder totaler Verschwärung der Hornhaut führen, oder auch unter genügendem Schutze der Cornea sich zurückbilden, dass aber auch andrerseits jede Cornealaffection ausbleiben kann.

Ich begnüge mich, die Frage der neuro-paralytischen Ophthalmie hier berührt zu haben. Eine endgültige völlige Lösung derselben ist noch nicht gegeben. Auch dürfte die Trigeminusdurchschneidung bei Hunden und Kaninchen schwerlich geeignet sein, eine Lösung herbeizuführen. Eine weitere Darstellung der *Ophthalmia neuro-paralytica* und der experimentellen Ergebnisse der Trigeminusdurchschneidung ist zu finden in diesem Handbuch Bd. IV. Cap. III. »Krankheiten der Cornea von Sämisch« § 159.

§ 92. Dass der *Herpes zoster ophthalmicus* Folgeerscheinung einer Erkrankung des *Ganglion Gasseri* und der austretenden trophischen Fasern

1) »Ueber die Ursachen und das Wesen der nach der Durchschneidung des Trigeminus auftretenden Hornhautaffection«. Virch. Archiv Bd. 65.

des Trigeminus ist, ist durch eine Section von Wyss nachgewiesen worden. Das Zosterexanthem erstreckte sich in diesem wichtigen Falle genau über das Verbreitungsgebiet des *Ramus primus nervi trigemini dextri*. Dieser Nerv selbst war dicker (0,9 Mm.) als der entsprechende linke (nicht ganz 0,8), von rundlich ovalem Querschnitt, grauröthlicher Farbe, weicherer, fast gallertartiger Consistenz und statt ein homogenes weisses Nervenbündel darzustellen, bestand er vielmehr bei genauer Betrachtung aus vielen weissen feinen Linien (Nervenbündel), welche durch ein grauröthliches, zahlreiche feine, blutgefüllte Gefässchen enthaltendes weiches Gewebe von einander getrennt waren. Diese Veränderung des Nerven erstreckte sich vom Eintritt in die Orbita bis zu den feinsten Verzweigungen, soweit sie mit der Lupe verfolgt werden konnten, was, wegen dieser Beschaffenheit ihres Gewebes, nicht so weit geschehen konnte, als auf der linken Seite. Auf der letztern war der *Ram. prim. nerv. trigem.* durchaus von glänzend weisser Farbe, praller Consistenz, homogener Beschaffenheit und von länglich elliptischem Querschnitt. Von der Austrittsstelle aus dem *Ganglion Gasseri* bis zum Eintritt in die Orbita war der Ram. I. von Blutextravasaten umschlossen. Das Ganglion ersehien äusserlich etwas grösser, als das der gesunden Seite, etwas succulenter, mehr injicirt, auf seiner Innenseite lag ein rothes ca. 1 Cm. breites, anscheinend aus Blutextravasat bestehendes Anhängsel. Die mikroscopischen Veränderungen im *Ganglion Gasseri*, speciell im innern Drittel desselben, aus dem der erste Ast des Trigeminus heraustritt, trugen alle Charaktere einer acuten Entzündung. Es war eine sehr starke Hyperämie und so massenhaft zellige Infiltration des Bindegewebes vorhanden, dass die Ganglienzellen nicht neben einander, sondern zerstreut in dem der Hauptsache nach aus lymphatischen Zellen bestehenden Gewebe sich eingelagert fanden.

Es steht dieser Befund in allen wesentlichen Momenten im Einklange mit dem von Bärensprung, der die Abhängigkeit einer Zostereruption an der linken Thoraxseite von einer Erkrankung des 6., 7. und 8. Intervertebralganglion und der von diesen nach der Peripherie hin sich verbreitenden (trophischen) Nervenfasern zeigte. Da in dem Wyss'schen Falle die Section bei noch bestehendem Exanthem erfolgte, so entsprechen die in dem Ganglion gefundenen Veränderungen einem frühern Stadium des Krankheitsprocesses, während die Section von Bärensprung einem spätern Stadium angehört, weil der Kranke erst 40 Tage nach Ausbruch des Exanthems starb.

Als weitere klinische Momente, die auf eine Erkrankung der aus dem *Ganglion Gasseri* stammenden sympathischen Fasern deuten, sind beim *Herpes zoster ophthalmicus* zu bezeichnen: die Temperatursteigerung der kranken Seite, die bis $1^1/_2$ Monate nach dem Ausbruch der Krankheit noch vorhanden ist und die nach Horner's Messungen bis um 2° die Temperatur der entsprechenden Stelle auf der gesunden Seite übertreffen kann, sodann die enorme Herabsetzung des intraocularen Drucks, die sich nur sehr allmälig — erst nach $1^1/_2$ Monaten — ausglich. Unter 80 Fällen, die Kocks einer Statistik des *Herpes zoster ophthalmicus* zu Grunde legte, war 46 mal das Auge afficirt, darunter 20 mal die Cornea, 14 mal die Iris (10 mal gleichzeitig mit Cornealaffection). Es prävalirten die Erkrankungen des linken Auges; unter 68 Fällen war 40 mal das linke, 28 mal das rechte befallen.

§ 93. Leichte Fälle von *Chorea minor* werden nicht selten durch häufige kurze, aber stärkere Contractionen des *Musc. orbicularis palpebrarum* — *Spasmus nictitans* — eingeleitet. Den Eltern fällt in der Regel nur das häufige Blinzeln der Kinder auf. Genauere Beobachtung aber zeigt, dass nicht blos an den *Musc. orbicul. palp.* diese Contractionen auftreten, sondern dass gleichzeitig auch ein Mundwinkel verzogen wird oder ein Nasenflügel, oder dass der Kopf eine kurze Drehbewegung macht, oder dass eine Schulter zuckt etc. Bemerkenswerth ist, dass das Blinzeln stets an beiden Augen synchronisch stattfindet, während die übrigen Bewegungen nur einseitig, nicht an symmetrischen Theilen gleichzeitig erscheinen. Nach Ablauf einiger Wochen sind dann bisweilen die choreaartigen Bewegungen nicht mehr zu verkennen. Es wird ein Vorderarm geschleudert, das Gesicht auf Momente stark verzerrt etc. — Schwere Formen von Chorea habe ich aus diesen Anfängen nie entstehen sehen, obwohl das Vorkommen dieses choreaartigen *Spasmus nictitans* durchaus nicht selten ist, die Krankheit auch wohl, obschon nur selten — 10—12 Monate — lang anhält. Die Kinder standen zwischen dem 6. und 15. Lebensjahre, also entweder in der 2. Dentition oder vor der Pubertätsentwickelung; die befallenen Knaben waren im Allgemeinen etwas älter als die Mädchen.

Es sei hier auch an jenen merkwürdigen Fall erinnert, den v. Gräfe mittheilt[1]), bei dem sich aus einem Reflexspasmus des *Orbicularis palpebrarum* schliesslich allgemeine Convulsionen entwickelten.

> Der 17jährige Jüngling war mit einem Apfel geworfen worden und der Apfelstiel ca. $^1/_4$ Stunde lang im linken Conjunctivalsack zurückgeblieben. Es entwickelte sich sofort ein tonischer Krampf im linken Orbicularis, der sich zeitweise steigerte. Im weitern Verlaufe griffen die Zuckungen auch auf die Wangenmuskeln über und schliesslich traten allgemeine Convulsionen auf, die den Habitus epileptischer Krämpfe — jedoch mit Erhaltung des Bewusstseins — hatten, täglich 1—2 mal ausbrachen und bis $^1/_2$ Stunde lang anhielten. Eine Neurotomie am Supraorbitalis beseitigte den Krampf des Orbicularis und die Convulsionen.

§ 94. Dass durch den epileptischen Anfall bisweilen Blutaustritte unter die *Conjunctiva bulbi* und die Lidhaut erfolgen, ist § 4 erwähnt, wo dieselben auf venöse Stauungen bezogen wurden.

Im Beginn des epileptischen Anfalls erweitern sich in manchen Fällen die Pupillen, gleichzeitig wird das Gesicht blass. Diese Pupillenerweiterung und das Erblassen des Gesichts sind auf eine Reizung des Halssympathicus zu beziehen, die sowohl Verengerung der Gesichtsarterien als Contraction des *Dilatator pupillae* bewirkt[2]).

Der Augenspiegelbefund ist bei einer grossen Anzahl von Epileptischen aufgenommen worden (Tebaldi, Allbutt, Aldridge, Magnan etc.). Während des epileptischen Anfalls ist es nur selten gelungen, den Augenhintergrund mit genügender Sicherheit zu untersuchen, etwas häufiger sind die Befunde unmittelbar nach Ablauf des Krampfzustandes. Weitaus die meisten Untersuchungen treffen aber in Zeitmomente, die den Anfällen ferner liegen.

---

1) Arch. f. Ophth. Bd. I. p. 440.

2) Nothnagel: »Ueber den epileptischen Anfall«. Volkmann's Sammlung klinischer Vorträge No. 39, p. 314.

Zunächst findet man bei Epileptikern bisweilen exquisite Stauungspapillen in allen Stadien bis zur völligen Atrophie der Sehnervenscheibe. Dieser Befund weist mit ziemlicher Sicherheit darauf hin, dass eine gröbere anatomische Veränderung mit Raumbeschränkung des Schädelinhalts vorhanden sei, die einerseits die Stauungspapille, andrerseits das Symptom des epileptischen Anfalls hervorruft. Bedeutende Sehstörung bis zu völliger Amaurose ist in diesen Fällen die Regel; wenigstens waren alle Epileptiker, die mit Stauungspapillen zu meiner Untersuchung gelangten, hochgradig amblyopisch oder ganz blind. Dieser Augenspiegelbefund ist also für die Erkenntniss des causalen Momentes des einzelnen Falles und für die Prognose von einiger Wichtigkeit. Im Allgemeinen scheinen die exquisiten Stauungspapillen bei Epilepsie jedoch nicht häufig vorzukommen, denn gerade diejenigen Autoren, die sehr viele Epileptiker untersucht haben, erwähnen sie nicht. Hierbei ist allerdings zu beachten, dass z. B. Allbutt nur solche Fälle zur Epilepsie rechnen will, bei denen zwar die charakteristischen Convulsionen und Bewusstlosigkeit, aber keine offenbaren Gehirnkrankheiten vorhanden sind (*do not depend upon obvious disease of the encephalon*). Nach Allbutt ist einfache Epilepsie ohne organische Erkrankung gewöhnlich nicht von Sehnervenerkrankung begleitet, obwohl Veränderungen an den Gefässen und an der Retina bisweilen beobachtet werden. Unter 43 Fällen von Blödsinn mit Epilepsie fand er in 15 Fällen Veränderungen an der Sehnervenscheibe oder der Retina, 9 mal war der Befund zweifelhaft. Er neigt sich der Ansicht zu, dass während des epileptischen Anfalls und Stunden, vielleicht noch Tage lang die *Papilla optica* ein anämisches Aussehen habe, da er in 3 Fällen diesen Befund machte, während er an denselben Personen vor und einige Zeit nach den Anfällen nichts Bemerkenswerthes fand. In anderen 3 Fällen sah er allerdings während oder kurz nach dem Anfall Hyperämie der Retina, die *Pap. optica* graulich-roth, etwas aufgetrieben, doch waren dies Fälle, wo lang ausgedehnte Convulsionen mit Stupor abwechselten und der Befund blieb zu jeder Zeit ziemlich derselbe. (Allbutt, l. c. p. 79 ff.) Auch Hughlings Jackson fand während des epileptischen Anfalls die *Pap. optica* weisser, als normal, die Venen breit und dunkel. Tebaldi sah bei 20 Epileptikern, 16 mal grossen venösen Gefässreichthum in der Netzhaut, starke Schlängelung und Varicositäten, in 3 Fällen leichte Alterationen, in 1 Falle keine Abnormität. In 3 Fällen konnte er das Auge unmittelbar nach einem epileptischen Anfall untersuchen und fand ausser dem auffallenden venösen Gefässreichthum die Netzhautarterien sehr dünn, so dass er in Folge dieses ophthalmoscopischen Befundes schliesst: die Gehirngefässe seien bei der Epilepsie constant erweitert und der epileptische Anfall beruhe auf arterieller Gehirnanämie mit gleichzeitiger passiver venöser Congestion.

Von geringen Differenzen abgesehen, stimmen die Beobachtungen von Aldridge so ziemlich mit den bisher erwähnten überein. Auch er findet bei den Epileptikern im Allgemeinen die Retinalvenen erweitert (58 mal unter 102 Fällen) und constatirt eine auffallende Blässe der *Pap. optica* nebst Verengerung der Arterien noch während des Anfalls, d. h. nach Aufhören der Krämpfe und vor Eintritt des Bewusstseins. Er differirt von den früher erwähnten Autoren dadurch, dass er (in einem Falle) eine der Anämie der Retina vorausgehende hochgradige Injection der Papille und Erweiterung der Retinalarterien vorfand und dass er die Wiederherstellung des normalen Zustandes der Circulation schon gleichzeitig mit der Wiederkehr des Bewusstseins eintreten lässt. Bei 4 Kranken,

welche täglich mehrere Insulte bekamen, waren die Retinalvenen colossal erweitert und geschlängelt, und die *Papillae opticae* so geröthet, dass sie schwer in ihren Grenzen zu erkennen waren. In Fällen, wo unter dem Gebrauch von Bromkalium die Anfälle seltener und milder wurden, nahm die Hyperämie der Retina ab. Sie nahm wieder zu, wenn nach Aussetzen des Mittels die Anfälle sich wieder häuften.

Hiernach scheint es bei an Epilepsie Leidenden bezüglich der Retinalveränderungen folgendes Bewenden zu haben: Bei der symptomatischen Epilepsie ist der Augenspiegelbefund abhängig von dem im Schädelraum vorhandenen Grundleiden; bei der idiopathischen tritt während des Anfalls eine Verengerung der Retinalarterien ein. Es bildet sich ferner unter dem Einfluss der beim epileptischen Anfall sich stets entwickelnden venösen Stauung eine Erweiterung der Netzhautvenen resp. eine venöse Hyperämie heraus, deren Grad und Dauer von der Häufigkeit, Dauer und Intensität der epileptischen Anfälle abhängig ist.

§ 95. Schon im § 38 und in den nächstfolgenden ist eine Reihe von Erscheinungen am Sehorgan ausführlicher behandelt worden, die bei gewissen Formen von Hysterie, welche zweifellos auf einem Leiden der Genitalsphäre basiren, vorkommen. Im § 46 ist ausdrücklich hervorgehoben, dass gerade die exquisit hysterischen Erscheinungen, wie convulsivische Zustände aller Art, sensible und motorische Lähmungen bei jenen Kranken fehlten und dass ihre Sehschärfe nicht alterirt sei (§ 44).

Es giebt nun aber sehr schwere, im Allgemeinen auch als »Hysterie« bezeichnete Erkrankungsformen, welchen eine Ernährungsstörung des gesammten Nervensystems — möglicher Weise auch ausgehend von den Nerven der Geschlechtsorgane — zu Grunde zu liegen scheint, bei denen erhebliche Störungen in der Function des *N. opticus* auftreten. Wenn ich es als nicht unbedingt nothwendig hinstelle, dass schwere Formen von Hysterie stets von den Nerven der Sexualorgane ihren Ursprung nehmen, so beziehe ich mich hierin auf Niemeyer, der ausdrücklich sagt: »Bei ausgesprochener hysterischer Anlage kann die Hysterie auch von jedem andern kranken Organe ausgehen. Ich habe hohe Grade der Krankheit bei jungen Mädchen mit langwierigen Magenleiden beobachtet, bei welchen die sexuellen Functionen in ganz normaler Weise vor sich gingen«[1].

Einen solchen Fall, der auf eine schwere hysterische Erkrankung bezogen wird, theilt Guttmann mit. Bei der Kranken, deren Leiden bereits 18 Jahre vor der Untersuchung begonnen hatte, fanden sich folgende Störungen: 1) Complete Lähmung des linken Olfactorius (Integrität des rechten). 2) Complete Lähmung der linksseitigen Geschmacksnerven (Lingualis und Glossopharyngeus) bei nur verminderter Function derselben auf der rechten Seite. 3) Abnahme der Leistung in der motorischen Partie des linken Trigeminus. 4) Erhebliche Alteration des linken Acusticus. 5) Schwächere Action des linken Facialis. 6) Parese des linken Hypoglossus. 7) Völlige Hautanästhesie der linken Rumpfhälfte und der linksseitigen Extremitäten. Die Anästhesie verbreitet sich auch auf die Schleimhäute (Mundhöhle, Pharynx, Vagina), nicht aber auf die tiefen Theile (schmerzhafte

1) Lehrbuch der speciellen Pathologie und Therapie. 7. Aufl. II. p. 421.

Bauchgeschwulst). Rechts nur verminderte Sensibilität. 8) Völlige Anästhesie der Muskeln, Knochen und Gelenkflächen (Verlust des Gefühls für die allgemeinen Lageverhältnisse der Theile, für active Muskelcontractionen und der elektromusculären Sensibilität) auf der linken Körperhälfte. (Rechts völlige Integrität.) 9) Motilitätsparese der linksseitigen Extremitäten (rechts Motilität normal). Bei dieser Kranken nun fungirten auch die Optici und die motorischen Augennerven nicht normal. Leber's Untersuchung ergab in dieser Beziehung Folgendes: »Ophthalmoscopischer Befund beiderseits normal. In Bezug auf das Sehvermögen giebt Patientin an: Rechts hochgradige Amblyopie; sie zählt Finger nur auf circa 2 Fuss, erkennt grosse Buchstaben von No. 21 der Jäger'schen Tafeln; sehr hochgradige Gesichtsfeldbeschränkung nach allen Seiten, etwas weniger nach unten. Links: mittlere Amblyopie; erkennt mit + 12 Worte von No. 7 (Jäger'sche Tafeln), hochgradige Gesichtsfeldbeschränkung, am wenigsten nach unten, Farbenempfindung normal. Beiderseitige Oculomotoriuslähmung (beiderseits Ptosis, links geringer, Lähmung des *Rectus int. sinister*, des *Rectus superior* rechts und links, Pupillarast frei). — Die Kranke hatte 5 Jahre lang an hochgradigen hysterischen Krämpfen gelitten und da denselben häufig Schmerzen in einer rechtsseitigen Stirnnarbe, die von einem im 12. Lebensjahre empfangenen Steinwurf herrührte, vorausgingen, so war diese Narbe excidirt, später auch der *Nerv. supraorbitalis dexter* resecirt worden. — Der oben mitgetheilte *Status praesens* datirte aus dem Februar, bis zum Juli war eine Veränderung in den Krankheitserscheinungen nicht eingetreten.

Einen andern Fall von schwerer »Hysterie« mit Amaurose veröffentlichte Mendel unter der Ueberschrift: »Hysterische Amaurose«. Ein 26jähriges Mädchen wurde plötzlich von sehr heftigem Kopfschmerz, grosser Unruhe und Angst befallen. Es gesellten sich dazu Delirien, dann wurde sie amblyopisch und binnen kurzer Zeit auf beiden Augen völlig blind. Sie blieb es bei normalem ophthalmoscopischem Befunde von Mitte Februar bis Mitte October; die Pupillen waren dabei bald weit und starr, bald wiederum auf Licht beweglich; der Kopfschmerz dauerte an; es fand sich Schlaflosigkeit, Zittern der Glieder, ein. Im Juli kamen maniakalische Anfälle mit Singen, Schreien, Toben gegen Thür und Fenster, ebenso im August Schreien, Delirien erotischen Inhalts, Poltern mit Tisch und Stühlen in der Nacht. Am 12. October fing sie plötzlich an zu sehen und das Sehvermögen besserte sich rasch, so dass sie binnen wenigen Tagen wieder lesen und nähen konnte, wie früher. Gleichzeitig scheinen sich die andern Symptome verloren zu haben.

Die allgemeinen Erscheinungen, ebenso wie die Symptome am Sehorgan sind in diesen beiden Fällen so verschieden, als nur irgend möglich. Beide Fälle werden als »hysterische Erkrankungen« bezeichnet. Es wird gewiss so Mancher geneigt sein, ihnen diesen Namen nicht zuzugestehen, da sie, wie mit einander, so mit der gewöhnlichen Hysterie, die dem Arzte tagtäglich begegnet, so gut wie nichts gemeinsam haben. Will Jemand aber, weil sich eben keine passendere Rubrik findet, die Functionsstörungen der Sehnerven in diesen Fällen mit dem Namen »*Amaurosis hysterica*« bezeichnen, so kann man ihm dies allenfalls zugeben unter der Voraussetzung, dass damit eben weiter nichts gesagt sein soll als Amaurose ohne bestimmte Kennzeichen und ohne bekannte Ursache.

Dergleichen Fälle von Amaurosen finden sich noch einige in der Literatur, gehören aber zu den grössten Seltenheiten.

Dagegen rathe ich entschieden davon ab, dergleichen Fälle zu indentificiren mit der sogenannten *Anaesthesia retinae* mit concentrischer Verengerung des Gesichtsfeldes. Für diese Krankheit ist durch v. Gräfe, Schweigger u. A. ein zwar immer noch verschwommenes, aber doch wenigstens einigermassen erkennbares Krankheitsbild herausgearbeitet worden. Es würde die Klarheit desselben sehr beeinträchtigt werden, wenn ihm die Züge der oben mitgetheilten Fälle von »hysterischer Amaurose« noch beigefügt werden sollten. Es hat die *Anaesthesia retinae* aber mit der Hysterie sehr wenig zu thun. Erstens ist diese Amblyopie vorzugsweise eine Krankheit des kindlichen Alters und kommt bis zum 15. Lebensjahre ziemlich gleichmässig bei Mädchen und Knaben vor. Sie wird nach dem 15. Jahre viel seltener und dann fast nur beim weiblichen Geschlecht etwa bis zum 25. Lebensjahre gefunden, sehr selten in den späteren Lebensjahren, die für die Hysterie das stärkste Contigent liefern. Sodann ist eine *Anaesthesia retinae* im Verhältniss zu der ungemein grossen Anzahl der Hysterischen weder einigermassen häufig, noch für die Hysterie irgendwie charakteristisch. Die Affection des Sehorgans, welche bei Hysterischen häufig und für dieselben charakteristisch ist, bildet vielmehr jene *Kopiopia hysterica*, welche ich in § 38—49 beschrieben habe.

Da ich bei dem Capitel über »Nervenkrankheiten« die hysterische Amaurose nicht füglich übergehen konnte, so war es nöthig, meine Stellung zu derselben darzulegen.

Literatur zu Abschnitt V.

Colsmann, Netzhautblutung als Prodrom einer Gehirnblutung. Berliner klin. Wochenschrift 1870. No. 8, 9.

Liouville, Sur la coexistence d'altérations anévrysmales dans la rétine avec des anévrysmes des petites artères dans l'encéphale. Annales d'oculist. T. 64, p. 169 (Gaz. des hôpit. 1870. No. 36, p. 141).

Augenerkrankungen bei Meningitis.

Leyden, Virch. Arch. Bd. 29, p. 199.

Knapp, Centralblatt für die medic. Wissensch. 1865, No. 33.

Jacobi, Arch. f. Ophth. Bd. XI. H. 3, p. 156.

Schirmer, Klin. Monatsbl. 1865, p. 275.

E. Berthold, Arch. f. Ophth. Bd. XVII. 1, p. 178.

Bierbaum, Meningitis simplex. Leipzig 1866, p. 54.

Salomon, Berl. klin. Wochenschr. 1864, No. 33.

Kreitmair, Aerztl. Intelligenzblatt f. Bayern 1865, No. 21, 22.

Hirsch, Handbuch der histor.-geograph. Pathologie Bd. II. p. 630.

——, Meningitis cerebro-spinalis epidemica 1866, p. 64.

Bull, Report of three cases of Chorioiditis following cerebro-spinal-meningitis. Amer. Journ. of med. Sc. 1873. Jan.

Knapp, Blindness and deafness in consequence of epidemic cerebro-spinal-meningitis. Americ. Journ. of medic. Scienc. 1872. 64, p. 580. The medical Record. 1872, August. 15. p. 341.

Brownrigg, Philad. med. and surg. Reporter 1872, XXVII. 12, p. 283. Spt.

Allgemeines über den Zusammenhang von Sehnervenerkrankungen und Gehirnleiden.

Coccius, Anwendung des Augenspiegels 1852, p. 124. (Erste Erwähnung der mit dem Augenspiegel sichtbaren Retinalveränderungen bei intracranieller Amaurose.)

Heinzel, Ueber den diagnostischen Werth des Augenspiegelbefundes bei intracraniellen Erkrankungen der Kinder. Jahrbuch für Kinderheilkunde, Neue Folge 1875, Bd. VIII. 3, p. 331 ff.

Schön, Die Verwerthung der Augenaffectionen für die Diagnose und Localisation grober Hirnerkrankungen. Archiv der Heilkunde Bd. XVI.

Allbutt, Thom. Cliff., On optic Neuritis as a symptom of disease of the brain and the spinal cord. Med. Tim. and Gaz. 1868. May 9., 16., 30., June 13., July 18., Aug. 1.

——, On the use of the ophthalmoscope in diseases of the nervous system and of the kidneys etc. London and New-York 1871.

Benedict, Ueber die Bedeutung der Sehnervenerkrankung bei Gehirnaffectionen. Allgem Wiener medic. Zeitung 1868, No. 3 u. 6.

——, Electrotherapie 1868, XIII. Erkrankungen des Sehnerven p. 249.

Bouchut, Du diagnostic des maladies du système nerveux par l'ophthalmoscopie. Paris 1866.

——, Du diagnostic des maladies du système nerveux au moyen de l'ophthalmoscope (2me mémoire). Comptes rendus LXVI. No. 23, p. 1141.

——, Du diagnostic de la meningite avec l'ophthalmoscope. Gaz. méd. de Paris 1866, No. 1, 3, 6, 8, 11, 28, 33.

Jackson, Hughlings, Case of severe brain disease with double optic neuritis. Med. Times and Gaz. 1868, April 11.

——, Clinical remarks on cases of convulsions beginning unilaterally with double optic neuritis. Med. Times and Gaz. 1868. May 16.

——, Klinische Bemerkungen über Gesichtsstörungen bei Krankheiten des Nervensystems aus: Med. Times and Gaz. 1864, vol. 1. No. 722, p. 480 in Zehend. Klin. Monatsbl. 1864, p. 143.

Stauungspapille und Atrophia nervi optici bei intracraniellen Erkrankungen.

Schwalbe, Untersuchungen über die Lymphbahnen des Auges. Archiv v. Max Schultze für Mikrosc. Anatomie 1870, Bd. VI. 1.

Michel, Zur Kenntniss der Stauungspapille etc. Archiv der Heilk. XIV. p. 39—60.

Manz, Sehnervenerkrankungen bei Gehirnleiden. Deutsches Arch. f. klin. Medic. IX. 3 und Nagel's Jahresbericht pro 1871, p. 183 ff.

Annuske, Neuritis optici bei Tumor cerebri. Arch. f. Ophth. Bd. XIX. 3, p. 165 ff. (Hierbei umfangreiche Literaturangaben.)

Manz, Experimentelle Untersuchungen über Erkrankungen des Sehnerven in Folge von intracraniellen Krankheiten. Archiv f. Ophth. Bd. XVI. 1. p. 265.

——, Klin. Monatsbl. v. Zehender 1865, p. 281. (Stauungspapille bei tuberculöser Meningitis.)

Horner, Klinische Monatsbl. v. Zehender 1863, p. 71. (Perineuritis nervi optici bei Periostitis orbitalis.)

Pagenstecher, H., Pathological and anatomical researches on the inflammatory changes occurring in the intraocular terminations of the optic nerves as a consequence of cerebral disease. Ophth. Hosp. Rep. VII. 2. Nov. 1871.

Jackson, H., Lecture on optic neuritis from intracranial disease. Med. Times and Gaz. Bd. 43, 1871. Ferner: Ophth. Hosp. Reports V. p. 251.
v. Gräfe, Ueber Complication von Sehnervenentzündung mit Gehirnkrankheiten. Archiv für Ophth. Bd. VII. 2, p. 58.
Blessig, Klinische Beiträge zur Lehre von der Sehnervenentzündung. Petersburger med. Zeitschr. X. 2, p. 65.
Mauthner, Lehrbuch der Ophthalmoscopie p. 293.
Schiess-Gemuseus, Acute Neuritis bei Gehirntumor. Zehender's Klin. Monatsblätter 1870, p. 100.
Schweigger, Handbuch der Augenheilkunde p. 469, oder 2. Aufl. p. 488.
v. Gräfe, Ueber Neuroretinitis und gewisse Fälle fulminirender Erblindung. Arch. f. Ophth. Bd. XII. 2.
Koster, Jahresbericht der Niederländ. Augenhosp. 1865. (Echinococcus cerebri.)
Hulke, J. W., Cases of neuroretinitis. Ophth. Hosp. Reports V. 1, VI. 2, p. 89.
Hutchinson, J., Clinical lectures on cases of inflammation of the optic nerves. Ophth. Hosp. Rep. V. 1, 2.
Hirschberg, Stauungspapille durch Solitärtuberkel im kleinen Gehirn. Archiv von Knapp und Moos II. 1, p. 225.
Schneller, Beiträge zur Kenntniss des ophthalmoscopischen Befundes bei extraoculärer Amblyopie und Amaurose. Arch. f. Ophth. Bd. VII. 1, p. 70.
Schmidt, Zur Entstehung der Stauungspapille bei Hirnleiden. Arch. f. Ophth. Bd, XV. 2, p. 193.
Leber, Beiträge zur Kenntniss der Neuritis des Sehnerven. Arch. f. O. Bd. XIV. 2, p. 371.
Schmidt und Wegner, Aehnlichkeit der Neuroretinitis bei Hlrntumor und Morb. Brightii. Arch. f. Ophth. Bd. XV. 3, p. 253.
Sesemann, Arch. f. Anat. u. Physiol. 1869, 2, p. 154. (Untersuchung über die Orbitalvenen und ihre Anastomosen.)
Rosenbach, Ein Fall von Neuroretinitis bei Tumor cerebri. Archiv für Ophth. XVIII. 1, p. 31—52.
Reich, Zur Statistik der Neuritis optica bei intracraniellen Tumoren. Zehend. Klin. Monatsblätter f. Augenheilk. 1874, Juni, Juli.
Nagel's Jahresbericht pro 1871 p. 183 u. 288, 307 ff., 1873 p. 355—63. (Weitere Literaturangaben.)

Gesichtsfeld bei intracraniellen Erkrankungen.

Hirschberg, Zur Semidecussation der Sehnervenfasern im Chiasma des Menschen. Virch. Arch. Bd. 65, H. 1, p. 116.
Mandelstamm, Ueber Sehnervenkreuzung und Hemiopie. Arch. f. O. Bd. XIX. 2, p. 39.
Michel, Ueber den Bau des Chiasma nervorum opticorum. A. f. Ophth. Bd. XIX. 2, p. 59.
Gudden, Ueber die Kreuzung der Fasern im Chiasma nervorum opticorum. Arch. f. Ophth. B. XX. 2, p. 249.
Mauthner, Zur Casuistik der Amaurose. Oesterreich. Zeitschr. für prakt. Heilkunde 1872. No. 11, p. 20—24, 26, 29. (Hierselbst auch zahlreiche Literaturangaben.)
Zagórski, Klin. Monatsbl. f. Augenheilk. 1867, p. 322: Gleichseitige Hemiopie nach apoplektischem Insult mit vollständiger Restitution.
Socin, Zur Lehre von den Sehstörungen bei Meningitis. Deutsches Arch. f. klin. Medicin von Ziemssen VIII. 5, 6, p. 476.
Bernhardt, M., Vorkommen und Bedeutung der Hemiopie bei Aphasischen. Berl. klinische Wochenschr. 1872, No. 29, p. 354 und No. 32.
v. Gräfe, Vorträge aus der Gräfe'schen Klinik mitgetheilt v. Engelhardt in den Klin. Monatsblättern f. Augenheilkunde v. Zehender 1865, p. 152. (Gleichseitige cerebrale stationäre Hemiopie nach Apoplexie.)

Müller, D. E., Visus dimidiatus, bedingt durch eine Geschwulst auf der Sella turcica. Arch. f. Ophth. VIII. 1, p. 160.
v. Gräfe, Ueber die Untersuchung des Gesichtsfeldes bei amblyopischen Affectionen. Archiv f. Ophth. Bd. II. 2, p. 286.
Sämisch, Laterale Hemiopie durch einen Tumor bedingt. Klin. Monatsbl. f. Augenheilkunde 1865, p. 51 (Tumor auf der Sella turcica).
Schön, Die Lehre vom Gesichtsfelde. Berl. 1874, p. 50 ff.
Sander, Ueber Aphasie. Arch. f. Psychiatrie und Nervenkrankheiten 1870, p. 60. Fall von Aphasie mit Hemiopie.)
Wernicke, Der aphasische Symptomencomplex. Breslau 1874.

Flimmerskotom.

Testelin, Notiz über Hemiopie in Zehender's Klin. Monatsbl. 1867, p. 331.
Förster, Amaurosis partialis fugax. Zehender's Klin. Monatsbl. 1869, p. 422.
Ruete, Bildliche Darstellungen der Krankheiten des menschlichen Auges. Leipzig 1854, I. II. p. 62.
Airy, Hubert, On a distinct form of transient hemiopsia. Philos. transactions. London. Vol. 160, 1, p. 247—264.
Szokalski, Victor, Phosphene besonderer Art. Klin. Monatsbl. VIII. p. 146—47.

Augenmuskellähmungen bei Gehirnkrankheiten.

Adamück, Over de innervatie der oogbewegingen. Onderzoekingen gedaan in het physiologisch Laboratorium der Utrecht'sche hoogeschool. III. p. 140.
Prévost, J. L., Déviation des yeux et de la tête dans quelques cas d'hémiplégie. Gaz. hebd. 1865, No, 41.
——, Observations d'hémiplégie accompagnée de déviation de la tête et des yeux. L'union médicale 1866, No. 64.
Clarke, On lateral deviation of the eyes in hemiplegia. Lancet 1866, No. 20.
Bernhardt, Conjugation der Augen nach einer bestimmten Richtung nach Hirnverletzungen. Berliner klin. Wochenschr. 1872, p. 485.
Heineken, Ueber die unwillkürliche associirte Bewegung der Augen und Drehung des Kopfes bei gewissen Gehirnaffectionen 1872. Berlin. Diss.
Jackson, Hughlings, Lateral deviation of the eyes in hemiplegia. Lancet 1866, No 12.
Freund, W. A., Fall von Tumor an der Hirnbasis (aus der Frerichs'schen Klinik). Wiener medic. Wochenschr. 1856, No. 29—31.

Inselförmige Sklerosis cerebri.

Nagel's Jahresbericht pro 1870, p. 234—37 (nach Schüle, Leube, Hirsch, Magnan, Liouville, Joffroy mit genauer Literaturangabe).
Charcot, Klin. Vorträge über Krankheiten des Nervensystems. Deutsch von Fetzer. 1874. (Disseminirte Hirnsklerose p. 241.)

Progressive Bulbärparalyse.

Kussmaul, Ueber die fortschreitende Bulbärparalyse und ihr Verhalten zur progressiven Muskelatrophie. Sammlung klinischer Vorträge von Volkmann No. 54.
Hun, Labio-glosso-laryngeal paralysis. Americ. Journ. of insanity 1871. Oct. p. 193. In Virchow's und Hirsch's Jahresbericht 1871, Bd. II. p. 60.)
Eulenburg, Lehrbuch der functionellen Nervenkrankheiten auf physiologischer Basis. Berlin 1871, p. 549—62.

Geisteskrankheiten und Sehorgan.

Wernicke, Das Verhalten der Pupillen bei Geisteskranken. Virchow's Arch. f. pathol. Anat. Bd. 56, H. 3, p. 397.

Ludwig, Aufforderung zum Gebrauche des Augenspiegels bei Irren. Allgemeine Zeitschrift für Psychiatrie 1856, p. 73.

Wendt, Augenspiegelbefunde bei Geisteskranken. Allgemeine Zeitschr. für Psychiatrie 1862. Bd 19, p. 392.

——, Sehnervenatrophie bei Geisteskranken. Ibidem 1868, Bd. 25, p. 137—161.

Nasse, Ueber die prognostische Bedeutung der Pupillendifferenz im Irresein. Ibidem 1868. Bd. 25, p. 665.

Richarz, Ueber Verschiedenheit der Grösse der Pupillen aus centralen Ursachen. Ibid. 1858. Bd. 15, p. 21.

v. Linstow, Bemerkungen über die 1845—65 in der Irrenanstalt bei Schleswig beobachteten Fälle von Paral. univers. progr. Ibidem Bd. 24, 1867, p. 436.

Seifert, Motilitätsstörungen der Iris bei Irren. Ibidem. Bd. X, 1853, p. 544—68.

Noyes, Ophthalmoscopic examination of sixty insane patients in the State Asylum at Utica. American Journal of Insanity 1872. January (aus Nagel's Jahresber. 1872, p. 343).

Aldridge, Charles, Ophthalmoscopic observations in general Paralysis etc. West Riding Lunatic Asylum Reports 1872, Vol. II. (Nagel's Jahresb. 1872, p. 344.)

Monti, L., L'ottalmoscopia nelle malattie mentali. Ippocratico, Ser. III, V, XVII. (Nagel's Jahresb. 1871, p. 322.)

Tebaldi in Nagel's Jahresb. 1870, p. 374. (Augenspiegelbefund bei Geisteskranken, Epileptischen etc.)

Westphal, Ueber den gegenwärtigen Standpunkt der Kenntnisse von der allgemeinen progressiven Paralyse der Irren. Griesinger's Archiv f. Psychiatrie Bd. I. 1.

Leber, Beiträge zur Kenntniss der atrophischen Veränderungen des Sehnerven etc. Arch. f. Ophth. Bd. XIV. 2, p. 164 ff.

Tabes dorsualis.

Leyden, Die graue Degeneration der hintern Rückenmarksstränge. Berlin 1863, p. 189.

Cyon, Die Lehre von der Tabes dorsualis. Berlin 1867.

Charcot, De l'amaurose tabétique. Journ. d'Ophthalmologie I. 1.

Woinow, Ueber Augenmuskellähmungen bei Tabes dorsualis. Bericht der Gesellschaft russischer Aerzte. Moskau 1871 (russisch; in Nagel's Jahresb. pro 1871, p. 429).

Leber, Ueber das Vorkommen von Anomalien des Farbensinnes bei Krankheiten des Auges. Gräfe's Arch. f. Ophth. Bd. XV. 3, p. 33 ff.

Schön, Die Lehre vom Gesichtsfelde. 1874, p. 23 ff.

Kiesselbach, Beitrag zur näheren Kenntniss der grauen Degeneration des Sehnerven bei Erkrankungen des Cerebro-spinal-Systems. Erlangen 1875. Diss.

Erkrankungen des Sympathicus.

Horner, Ueber eine Form von Ptosis. Klin. Monatsbl. f. Augenheilk. 1869.

Nicati, La paralysie du nerv sympathique cervical. Lausanne 1873.

Eulenburg und Guttmann, Pathologie des Sympathicus auf physiologischer Grundlage. Berlin 1873.

Nagel, Ueber vasomotorische und secretorische Neurosen des Auges. Klin. Monatsblätter f. Augenheilk. 1873, p. 394 ff.

Du Bois-Reymond, Zur Kenntniss der Hemikranie. Arch. f. Anat. und Physiol. 1860, p. 461—68.

Möllendorf, Ueber Hemikranie. Virch. Arch. Bd. 41, p. 388.
Fränkel, Eug., Zur Pathologie des Halssympathicus. Breslau 1874. Diss.

Erkrankungen des Trigeminus.

Bärwinkel, Ophthalmia neuroparalytica. Deutsches Archiv f. klin. Medic. v. Ziemssen und Zenker XII. p. 612.
v. Hippel, Ernährungsstörungen des Auges bei Anaesthesia trigemini. Arch. f. Ophth. XIII. H. 1, p. 49.
Horner, Zwei Fälle von Trigeminuslähmung mit secundären Augenaffectionen. Correspondenzblatt für schweizer Aerzte 1873. Decbr. 15, p. 670.
Seeligmüller, Neuropathologische Beobachtungen. Festschrift. Halle 1873 (Trigeminuslähmung mit neuroparalytischen Augenentzündungen).
Streatfield, Case of Paralysis of the fifth Nerve in a boy. Ophth. Hosp. Rep. Vol. VII. p. 502—504.
Kondracki, Ueber die Durchschneidung des Nerv. trigem. beim Kaninchen. Dissertation Zürich 1873.
Althaus, Deutsch. Archiv f. klin. Medic. Bd. VII. p. 563—574. Anästhesie beider Nervi trigemini mit Hornhauterkrankung.
Jeaffreson, Sloughing of the cornea in connexion with disease of the fifth nerve. Lancet 1871, II. p. 710.
Norris, Paralysis of Trigeminus followed by sloughing of cornea. Transact. Amer. ophth. Soc. 1871, p. 138.

Wyss, Beitrag zur Kenntniss des Herpes zoster. Archiv der Heilkunde unter Mitwirkung von Roser und Wunderlich, redigirt von Wagner. Leipzig 1871, Bd. XII. p. 285.
Horner, Herpes corneae. Klin. Monatsbl. f. Augenheilkunde 1871, p. 321.
Jacksch, Zur Casuistik des Herpes zoster ophthalmicus. Dissert. Breslau 1869 (hierselbst umfangreiche Literaturangaben).
v. Bärensprung, Beiträge zur Kenntniss des Zoster. Arch. f. Anat. und Physiol. 1863, No. 4.
Kocks, Ueber Herpes zoster ophthalmicus. Diss. Bonn 1871. (Weitere Literaturangaben: Fälle von Herpes zoster ophthalmicus von Weidner, Emmert, Joy Jeffries, Johnen citirt in Nagel's Jahresber. pro 1870, p. 409.
Hutchinson, Ophth. Hosp. Rep. Vol. V. p. 191 (Herpes zoster ophthalmicus).
Bowman, Cases of Zoster of the Ophthalmic Region. Ophth. Hosp. Rep. Vol. VI. p. 1.
Steffan, Klin. Monatsbl. 1868, p. 366 (Herpes zoster frontalis).
——, Klinische Erfahrungen und Studien vom Jahre 1867—1869.

Epilepsie.

Tebaldi, L'ottalmoscopia nella alienazione mentale, nella epilepsia. (Nagel's Jahresber. pro 1870, p. 374.)
Aldridge, Charles, The ophthalmoscope in mental and cerebral diseases. West Riding Lunatic Asylum Reports I. 1871 (Nagel's Jahresber. pro 1871, p. 321).
Jackson, Hughlings, Medical Times and Gazette 1863, Oct. 3. (Beobachtung des Augenhintergrundes bei einem epileptischen Anfall.)
——, Klinische Bemerkungen über Gesichtsstörungen bei Krankheiten des Nervensystems in Klin. Monatsbl. f. Augenheilk. v. Zehender 1864, entnommen aus Medical Times and Gaz. Vol. I. 1864, No. 722, p. 480.

Hysterie und Anaesthesia retinae.

Guttmann, Aus der Universitätspoliklinik des Prof. Joseph Mayer. Ein seltener Fall von Hysterie. Berl. klin. Wochenschr. 1869, No. 28, 29.
Mendel, Ueber hysterische Amaurose. Deutsche Zeitschr. für prakt Medicin 1874, No. 47.
v. Gräfe, Vorträge aus der v. Gräfe'schen Klinik v. Engelhard. Zehender's Klin. Monatsbl. 1865, p. 261. Fall VII.
Schweigger, Lehrbuch der Augenheilkunde 1873, p. 547.
Schilling, Ueber Gesichtsfeldsamblyopien. Berlin 1875. Dissert. (Daselbst weitere Literaturangaben p. 42 und 43.)
Mackenzie, Traité pratique des maladies de l'oeil, traduite p. Warlomont et Testelin. Supplement. Paris 1865, p. 559. (Amaurose hysterique.)

Abschnitt VI.

Ueber die Beziehungen der Hautkrankheiten zum Sehorgan.

§ 96. Von den Hautkrankheiten, die in diesem Abschnitt berührt werden sollen, schliesse ich zunächst aus die acuten Exantheme, deren Einfluss auf das Sehorgan erörtert werden soll in Abschnitt VIII., der die Infectionskrankheiten behandelt. Das Exanthem bei Masern, Scharlach, Pocken ist als ein Symptom zu erachten, das zwar von grosser Wichtigkeit für die Diagnose der Krankheit ist, aber im Verhältniss zu dem Wesen des febrilen Processes, der sich im ganzen Organismus abspinnt, doch eigentlich nur eine nebensächliche Bedeutung hat, nicht viel anders, als wie das Exanthem beim exanthematischen Typhus. Aus diesem Grunde wurden diese Exantheme nach Abschnitt VIII. verwiesen.

Noch weniger, als die acuten Exantheme, gehören hierher die Lepra-Krankheiten, die im Abschnitt IX. ihre Stelle finden mögen.

Der *Herpes zoster ophthalmicus* wurde schon in § 92 des Abschnitts V. gewürdigt.

§ 97. Die superficiellen Dermatitisformen: Ekzema, Impetigo, Psoriasis treten meist nur mit den äussern Integumenten des Bulbus, mit Conjunctiva und Cornea in Beziehung. Wenn Niemeyer sagt: »Man kann die Ekzeme als Analoga der Katarrhe betrachten« und dabei hervorhebt, dass Ekzeme wie Katarrhe die häufigsten Erkrankungen der Haut resp. der Schleimhäute seien, dass bei beiden es sich mehr um eine Erkrankung der Oberfläche als um eine Erkrankung des Parenchyms handele, dass beide mit reichlicher Exsudation an die freie Oberfläche verbunden seien, beide die Tendenz hätten, sich in die Fläche zu verbreiten, so ist damit auch die Wechselbeziehung zwischen Ekzem und Bindehautkatarrh charakterisirt. Alle ausgedehnten ekzematösen und impetiginösen Exantheme pflegen mit Bindehautkatarrhen einherzugehen. Dergleichen Affectionen der Gesichtshaut, wie sie bei scrophulösen Kindern häufig gesehen werden, sind stets mit Bindehautkatarrhen verbunden. Oft sind diese

Bindehautkatarrhe sehr bedeutend, die Conjunctivalfalten enorm geschwellt, die Secretion sehr reichlich, serös oder auch mucopurulent (nie jedoch in der Weise purulent, wie nach Tripperinfection). Die wunden geschwollenen Augenlider die seit Monaten bisweilen nicht geöffnet wurden, lassen den weniger Erfahrenen ein schweres Hornhautleiden befürchten, eine Besorgniss, die sich glücklicherweise meist als ungegründet erweist; man findet ausser dem Katarrh in der Regel nur eine *Keratitis superficialis vasculosa*. Der mucopurulente Charakter dieser Katarrhe wird bedingt durch das fortdauernde Uebertreten eitrigen Secrets von der nässenden Lidhaut auf die Conjunctivalfläche. Diese Infection steigert zweifellos den Katarrh.

Bei jedem *Ekzema universale* Erwachsener, selbst wenn die unmittelbare Umgebung des Auges freibleibt, vermisst man fast nie den Bindehautkatarrh. Auch bei sehr ausgedehnter Psoriasis pflegt er nicht zu fehlen. In diesen Fällen ist die Erkrankung der Bindehaut als Folge derselben Krankheitsursache aufzufassen, die auf der Haut das Ekzem oder die Psoriasis hervorruft. Diese Bindehautkatarrhe schwinden mit Beseitigung der Hautkrankheit und lassen sich, so lange diese besteht, durch adstringirende Collyrien wohl mässigen, aber nicht völlig beheben.

Andrerseits kann die Bindehautentzündung sich auch auf die Haut fortpflanzen. Ein Beispiel dafür bietet u. A. der häufig mit Entwickelung von Trachomkörnern einhergehende Conjunctivalkatarrh, der in Folge von Atropinwirkung bei solchen Personen entsteht, deren Conjunctiva eine Art idio-synkratische Intoleranz gegen das Atropin besitzt. Die Lidhaut schwillt hier in manchen Fällen etwas ödematös an, wird bräunlichroth, faltig, an der Oberfläche rauh, auch schrundig und stellt sich ganz so dar, wie andere Hautstellen in den Vorstufen des Ekzems.

§ 98. Mooren spricht die Ansicht aus, dass chronische Hautausschläge die Bildung von Katarakt befördern. Ich kann dies für den Fall, dass die Exantheme einen marastischen Zustand des ganzen Körpers hervorrufen, bestätigen. Er giebt ferner an, dass chronische, sich durch grosse Verbreitungsbezirke auszeichnende Ausschlagsformen des Kopfes unter Umständen die Entwickelung von Retinitis begünstigen und zwar deshalb, weil sie dazu angethan sein können, eine chronische Meningealhyperämie zu unterhalten. In einem genau verfolgten Falle konnte er bei einem Kinde die Abnahme und Zunahme der Sehschärfe mit dem Verschwinden und Wiederhervortreten des Ausschlages beobachten. In einem zweiten Falle wurde die kaum geheilte *Neuritis optica* durch ein den ganzen Kopf einnehmendes Ekzem wieder geweckt. Sie ging schliesslich in *Atrophia nervi optici* über.

Ich habe einen Mann in den 40er Jahren beobachtet, der ein durch Prurigo hervorgerufenes, nur stellenweis nässendes Ekzem über fast den ganzen Körper hatte und dessen Sehvermögen zu leiden anfing. Ich fand beginnende Fettdegeneration der Netzhaut. Der Mann ging an *Morbus Brightii* zu Grunde, welche Krankheit wahrscheinlich auch die Ursache der Prurigo gewesen war.

§ 99. Als Unica sind zu betrachten die Mittheilungen von White Cooper und von Wecker über das Auftreten von Pemphigusblasen auf der Con-

junctiva bei Personen, die an chronischem Pemphigus litten. In beiden Fällen gab das Erscheinen des Pemphigus auf der Bindehaut Veranlassung zu mehr oder weniger ausgedehnten Verwachsungen zwischen Augapfel und Augenlidern.

§ 100. Ein noch viel merkwürdigeres Unicum ist das von Rothmund beschriebene Auftreten von Cataracta in 3 Familien, die ihren Wohnsitz in 3 verschiedenen Dörfern eines abgelegenen Hochthales in Voralberg hatten. Diejenigen Kinder der 3 Familien, welche von der stets beiderseitig auftretenden Cataracta befallen waren, besassen sämmtlich gleichzeitig eine höchst eigenthümliche, sonst nicht beschriebene Hautdegeneration, die nach ihrem histologischen Verhalten sich wesentlich als eine in reticulärer Anordnung erscheinende Fettdegeneration des *Stratum Malpighii* und des Papillarkörpers mit folgender Atrophie des letzteren und Rareficirung der Epidermisschicht erwies. Die Erkrankung der Haut trat auf an Wangen, Kinn, Helix und hinterer Fläche des Ohrs; weniger an Stirn und Nasenrücken, ferner an den oberen Extremitäten, vom Akromion beginnend, auf der Streckseite bis zum Handrücken; weniger befallen war die Beugeseite des Arms. An den unteren Extremitäten erstreckte sie sich vom *Trochanter major* über die Streckseite bis zu den Zehen, die Beugeseite war geringer affiicirt. Die befallenen Stellen hatten ein eigenthümliches marmorirtes Aussehen, auf das wir hier nicht näher eingehen können. Frei blieben Hals, Rumpf, Genitalien, behaarter Kopf, Theile des Gesichts, der Beugeseiten der Extremitäten und es war die Haut an diesen Stellen ausserordentlich zart und weich. Die Erkrankung der Haut begann bei den befallenen Individuen stets im 3.—6. Lebensmonat; bei allen diesen Individuen entwickelte sich zwischen dem 3. und 6. Lebensjahre in kurzer Zeit eine Trübung beider Linsen. An den Eltern der Kinder war nichts von einer ähnlichen Erkrankung aufzufinden. Die 3 Familien hatten zusammen 14 Kinder, 7 davon besassen das Exanthem und 5 von diesen, die das 2. bis 5. Lebensjahr überschritten hatten, waren von der Linsentrübung bereits befallen. Rothmund sagt am Schluss seiner Arbeit: Da die Linse aus einer Einstülpung der äussern Haut entsteht, so ist wohl die Annahme gerechtfertigt, dass die Anlage zu dieser Anomalie in beiden Organen angeboren sei und denselben Ursprung habe, sich aber in dem einen früher, in dem andern später manifestire.

§ 101[a]. Es finden sich in der Literatur einige Fälle verzeichnet, in denen *Erysipelas faciei* Veranlassung wurde zu Blindheit, resp. zu *Atrophia retinae et nervi optici*. Ein auffallender Umstand hierbei ist die Schnelligkeit, mit der die Blindheit sich entwickelte. So war in dem 1. Falle von Pagenstecher 14 Tage nach Beginn des Erysipels das eine Auge bereits völlig blind. In dem von Hutchinson mitgetheilten Falle konnte der Patient am 2. Tage der Krankheit noch mit jedem Auge gut sehen. Als einige Tage später die Lider wieder beweglich wurden, war das rechte Auge bereits blind. Ophthalmoscopisch war in allen Fällen mehr oder weniger ausgebildete Atrophie des *Nervus opticus* erkennbar. Von allen Beobachtern wird die ausserordentliche Verengerung der Gefässe, namentlich der Arterien hervorgehoben. In den von Jäger abgebildeten Fällen tritt der Gefässschwund in der Netzhaut sehr bedeutsam hervor. Er übertrifft bei weitem die Gefässarmuth bei der gewöhnlichen weissen Atrophie der

Papille. In dem 2. Falle von Pagenstecher kam es nicht zur völligen Erblindung, sondern blos zu erheblicher Herabsetzung der Sehschärfe, dagegen war die Krankheit hier beiderseitig aufgetreten und ein unvollkommenes centrales Skotom ohne Beschränkung des Gesichtsfeldes vorhanden. Ophthalmoscopisch erwiesen sich die Papillen im Zustande unvollständiger Atrophie; die Venen, ganz besonders aber die Arterien, zeigten ein geringeres Kaliber als in der Norm. (Dieser Befund — centrales Skotom und sehr dünne Netzhautgefässe — harmonirt mit der in § 83 in der Anmerkung mitgetheilten Ansicht von der Beziehung der axialen Fasern des Sehnerven zur *Macula lutea*.) Leider beruht die Diagnose des Erysipels in allen hier erwähnten Fällen nur auf der Anamnese; keiner der Beobachter hat das Erysipel selbst gesehen.

A. v. Gräfe giebt eine kurze Notiz darüber, dass er 2 mal bei Erysipel nach erloschenem Lichtschein noch Genesung beobachtet habe. (Fälle von Amaurose bei Erysipel finden sich auch bei Gubler, Arch. génér. 1860, I. p. 698, 699.)

Wenn ein *Erysipelas verum* Ursache zu den oben berührten Veränderungen der Sehnerven und seiner Gefässe werden kann, so ist dabei wohl weniger an eine Compression des Sehnerven durch Betheiligung des Orbitalzellgewebes, als vielmehr an eine directe Fortpflanzung des Entzündungsprocesses längs der Gefässscheiden bis auf die *Arteria centralis retinae* zu denken. —

Erysipele können ferner Ursache zu Abscessen in den Augenlidern und zu gangränöser Zerstörung derselben, somit zu Lagophthalmos und bedeutendem Ektropion mit nachfolgender Exulceration der Hornhaut werden.

§ 101[b]. Von den Leprosen (cf. Abschn. IX.) zu trennen ist die *Elephantiasis Arabum*. Besondere Veränderungen an den Augen, die derselben eigenthümlich zukämen, sind nicht bekannt. Dagegen muss ich hier eines sonderbaren zufälligen Befundes erwähnen, den Michel bei einem jungen Manne machte, der mit *Elephantiasis Arabum* der linken untern Extremität behaftet gewesen war. Nach einer im linken Kniegelenk wegen Verjauchung des Unterschenkels vorgenommenen Exarticulation war der letale Ausgang erfolgt. Bei der Section wurde das Chiasma und der rechte *Nervus opticus* enorm verdickt gefunden (besonders im intracraniellen Verlaufe, bis zu 11½ Millim. im horizontalen und 8½ Millim. im verticalen Durchmesser), während die *Tractus optici* und der linke *Nervus opticus* ihre normalen Grössenverhältnisse bewahrt hatten. Die Hyperplasie entsprach nach Michel derjenigen Veränderung der Nerven, die Virchow mit dem Namen Sklerose belegt hat. In welcher Beziehung diese Hyperplasie des Opticus zu der Elephantiasis stand, bleibt zunächst völlig dunkel.

Literatur zu Abschnitt VI.

Wecker, Pemphigus conjunctivae. Zehender's Klin. Monatsbl. 1868, p. 232, daselbst auch der Fall von White Cooper aus Ophthalm. Hospit. Rep. No. IV. p. 155.

Rothmund, Ueber Cataracta in Verbindung mit einer eigenthümlichen Hautdegeneration. Arch. f. Ophth. Bd. XIV. 1, p. 159.

Moorcn, Ophthalmologische Mittheilungen 1874, p. 93.
Pagenstecher, H., Atrophia nervi optici nach Erysipelas faciei. Klin. Monatsblätter VIII. p. 207—10.
Hutchinson, Jonathan, A case of amaurosis after Erysipelas. Ophth. Hospit. Rep. VII. p. 35—36.
Jäger, Beiträge zur Pathologie des Auges. 1. Aufl. Taf. 36 und Taf. 48.
v. Gräfe, Ueber Neuroretinitis und gewisse Fälle fulminirender Erblindung. Arch. f. Ophth. Bd. XII. H. 2, p. 149.
Michel, Ueber eine Hyperplasie des Chiasma und des rechten Nervus opticus bei Elephantiasis (Arabum). Arch f. Ophthalm. Bd. XIX. H. 3, p. 145.

Abschnitt VII.

Ueber die Beziehungen des Rheumatismus und der Gicht zum Sehorgan.

§ 102. Das Wesen des Rheumatismus lässt sich zur Zeit nicht definiren.

Je genauer man die Krankheitsvorgänge im Körper kennen lernte, desto mehr Krankheitsfälle wurden nach und nach aus dem Gebiete des Rheumatismus ausgeschieden. Zweifellos sind Ischias, Neuralgien des Trigeminus und anderer Nerven, *Tabes dorsualis* in ihrem Anfangsstadium, die Gliederschmerzen bei metallischen Vergiftungen, bei Trichinenkrankheit, im Typhus, im Vorläuferstadium des Variola-Exanthems, tiefliegende Phlebitis, Osteomyelitis etc. etc. früher mit Rheumatismus zusammengeworfen worden. Es ist sehr wahrscheinlich, dass mit der Zeit das Capitel des Rheumatismus noch sehr verkleinert werden, ja dass es aus der speciellen Pathologie ganz verschwinden wird.

Für jetzt haften dem Worte »Rheumatismus« drei begriffliche Momente an, die aber nur Aeusserlichkeiten betreffen und das Wesen desselben nicht aufklären:

1) Ein ätiologisches, die Erkältung; man hat deshalb die Rheumatismen auch Erkältungskrankheiten genannt. Was aber eine Erkältung sei, welche Processe sich bei derselben abspielen, darüber existiren zunächst nur schwach begründete Hypothesen. Eines aber steht fest: kein Rheumatismus ohne Erkältung;
2) ein symptomatisches, der Schmerz; kein Rheumatismus ohne Schmerz, wenigstens nicht ohne Schmerz bei Bewegung;
3) ein anatomisches: Der Rheumatismus soll nur in sehnigen Theilen, in Fascien, Nerven-, Muskeln- und Sehnenscheiden, Gelenkkapseln und Bändern, Periost und Perichondrium vorkommen.

Von einem Rheumatismus der Pleura, des Zwerchfells, des Peritonäum, der Blase, des Uterus spricht man kaum, gar nicht von Rheumatismen des Gehirns, der Leber, Milz, überhaupt der Drüsen, Schleimhäute, der Gefässe, Knochen, des Magens, Darmes etc. Hierzu kommt noch, dass der Rheumatismus fieberhaft oder

fieberlos verlaufen kann, dass seine Dauer unbestimmt ist, dass er in wenigen Tagen spurlos vorübergehen oder auch die verschiedensten und schlimmsten Endausgänge binnen wenigen Tagen oder auch binnen vielen Monaten nehmen kann, so z. B. in permanente Verwachsung der verschiedensten Gelenke, auch in Tod durch Meningitis, Pericarditis oder durch unbekannte Momente. Berücksichtigt man, dass uns das Wesen und der Zusammenhang dieser höchst mannigfaltigen Erscheinungen gänzlich verborgen ist, so resultirt hieraus schliesslich ein so wunderbares Gemisch von Vorstellungen, dass das Capitel des Rheumatismus nur als der Sammelplatz sehr verschiedener und noch nicht genau gekannter und differenzirter Vorgänge erachtet werden kann, die einer weitern Lösung harren. Welch grosser Unterschied zwischen einem winterlichen Rheumatismus des Deltoideus, der schliesslich nur etwas unbequem ist und 20 Jahre lang immer wiederkehren kann, und einem acuten Gelenkrheumatismus, der entweder rasch unter Gehirnerscheinungen oder nach Jahresfrist, nachdem bei andauernder schmerzhaftester Gelenksteifigkeit Pleuritis, Pericarditis, Peritonitis, Nephritis sich folgten, zum Tode führt! Und doch gilt beides als Rheumatismus!

Bei dieser Unklarheit ist es nicht zu verwundern, dass in der neuern Ophthalmologie der Rheumatismus nicht erscheint. Es lag hier nicht die Nothwendigkeit vor, das anatomische Eintheilungsprincip durch ein ätiologisches zu durchbrechen. Gewiss kann ein Vorgang, den wir nicht genauer kennen, für den wir aber das Wort »Erkältung« haben, eine Lähmung eines *Musculus rectus externus* bewirken oder eine Iritis oder einen Bindehautkatarrh hervorrufen. Die neuere Ophthalmologie hat es aber alsdann mit einer Muskelparalyse oder einer Iritis oder einer Bindehautentzündung zu thun, nicht mit einem Rheumatismus des Muskels oder der Iris, obwohl die ätiologische Bezeichnung »Rheumatische Lähmung. rheumatische Iritis« keineswegs gescheut wird. Es wäre höchst wünschenswerth, die Erkrankungsform eines Organs immer zugleich durch ein Epitheton, welches das ätiologische Moment enthält, bezeichnen zu können; leider sind wir jedoch verhältnissmässig selten in der Lage, das ätiologische Moment mit Sicherheit zu beurtheilen.

Die älteren Augenärzte, z. B. Beer, rechnen die *Ophthalmitis rheumatica* zu den idiopathischen Augenentzündungen. Sie hat hiernach mit einer rheumatischen Erkrankung des ganzen Körpers nichts zu thun. Spätere (Jüngken, Himly) anerkennen eine sympathische und eine symptomatische *Ophthalmia rheumatica*, bringen die Ophthalmie also mit einem Rheumatismus des ganzen Organismus in Verbindung.

Wie schon oben zugegeben wurde, existiren Erkrankungen am Sehorgan, die durch eine »Erkältung« hervorgerufen, also als rheumatische bezeichnet werden können. Eine Beziehung von Erkrankungen des Auges zum Rheumatismus des Körpers überhaupt ist jedoch erst dann gegeben, wenn sich nachweisen lässt, dass diese Erkrankungen nicht idiopathisch, durch directe Einwirkung der Erkältungsnoxe auf das Auge selbst entstanden, sondern dass sie der Ausdruck der rheumatischen Diathese des ganzen Körpers sind, oder mit dem Rheumatismus des ganzen Körpers in irgend einem Zusammenhange stehen.

Giebt es nun Augenkrankheiten der letzteren Art? — Es ist mir durchaus nicht zweifelhaft, dass sowohl Irisentzündungen wie Hornhautentzündungen mit Gelenkleiden, die man als rheumatische bezeichnen mag, in be-

stimmtem Connex stehen. Streng genommen ist allerdings mit dem Nachweis dieses Zusammenhangs nur der Beweis für einen Connex zwischen Augenentzündungen und Gelenkleiden — noch nicht zwischen jenen und Rheumatismus, gegeben.

§ 103. Was die Iritis betrifft, so habe ich in § 36 ihren Zusammenhang mit den Gelenkentzündungen, die der *Arthritis gonorrhoica* angehören, bereits besprochen. Die Erkältung spielt in diesen Fällen also keine Rolle und von diesen Entzündungen, die somit nicht zu den rheumatischen gehören, soll hier nicht weiter die Rede sein, obwohl Hutchinson in seiner reichen Casuistik die auf Gonorrhoe zu beziehenden Fälle hier auch aufführt. Da bei Gelenkentzündungen sofort an Erkältung und Rheumatismus gedacht wird, so hege ich keinen Zweifel, dass auch diese mit Gonorrhoe in Connex stehenden meist für Rheumatismus gehalten werden, zumal eine Erkältungsveranlassung überall gegeben und auch etwas höchst Unschuldiges ist, während nach einer Gonorrhoe zu forschen eine delicate Sache bleibt. Wenn es einmal feststeht, dass Gelenkleiden Folge von Gonorrhoe sein können, so müsste eigentlich bei jedem Gelenkrheumatismus auf Gonorrhoe untersucht werden. Der Patient wird stets geneigt sein, eine solche Untersuchung als einen Zweifel an seiner moralischen Integrität aufzufassen[1]).

Von dieser *Arthritis gonorrhoica* und der mit ihr verbundenen Iritis abgesehen, giebt es jedoch zweifellos auch Gelenkentzündungen mit Iritis im Gefolge, die atmosphärischen Ursprungs und somit als echt rheumatische zu bezeichnen sind. Folgender Fall schien mir sehr bedeutungsvoll für den Zusammenhang zwischen dem körperlichen Leiden und atmosphärischen Einflüssen:

Ich sah den Kranken, Herrn H., einen Landwirth von 48 Jahren, im September 1871. Bis zum Jahre 1867 in der Provinz Posen wohnhaft, hatte derselbe seit 1858, also durch 9 Jahre, besonders während der Herbst- und Frühlingszeiten vielfach an rheumatischen Gelenkentzündungen gelitten. Es waren besonders die Kniegelenke, Fussgelenke, auch die Fingergelenke befallen worden. Während dieser 9 Jahre hatte er 6 Anfälle von Iritis auf dem einen oder dem anderen Auge überstanden. Im Jahre 1867 siedelte er nach Südrussland in die Gegend von Balta (ca. 30 Meilen nördlich von Odessa) über und blieb dort 4 Jahre. Während dieses 4jährigen Aufenthalts daselbst war er sowohl von Gelenkrheumatismus als von Iritis völlig verschont. Im Frühling 1871 kam er nach der Provinz Posen in die Gegend von Bromberg zurück. Schon nach wenigen Wochen stellte sich ein Rheumatismus im rechten Schultergelenk und rechtsseitige Iritis ein. Auf beiden Augen finden sich *Synechiae posteriores*, rechts fast circulär. Das rechte Auge, noch vor einem Jahre das bessere, hat nur eine Sehschärfe von circa $^1/_4$.

Als zweiter Fall von Complication des Gelenkrheumatismus mit Iritis mag der folgende hier Platz finden.

Ende December 1871 sah ich einen Kaufmann aus Gleiwitz, H. U., 34 Jahre alt. Er hatte in den letzten Jahren mehrfach an rheumatischen Entzündungen verschiedener Gelenke gelitten und seit October 1870 4 Anfälle von Iritis am

1 Wie viel leichter hat es der Richter, der nach Gesetzes-Vorschrift bei jedem Zeugen zunächst die Frage stellt, ob er ein bereits bestraftes Individuum sei!

rechten Auge überstanden. Er kam zu mir mit einem 5 Recidiv und wurde nach ca. 10 Tagen geheilt entlassen. Eine briefliche Nachricht meldete mir dann, dass er Ende Februar 1872 wieder von Entzündungen an mehreren Gelenken befallen worden sei. Er nahm wegen derselben Schwefelbäder und erkrankte darauf bald an heftiger Iritis auf dem bisher gesund gebliebenen linken Auge. Nach Aussetzen der Bäder Besserung; hierauf nahm er Soolbäder, denen bald ein Recidiv der linksseitigen Iritis folgte. Im April 1872 sah ich den Kranken wieder. Am linken Auge, das im Januar noch gesund gewesen war, finden sich zahlreiche Synechien. Die Sehschärfe ist erheblich herabgesetzt; er geht noch lahm. Schultergelenke, Kniegelenke und eine Ferse sind noch nicht frei von Schwellung und Schmerz.

Ich könnte diese Fälle, die auf einen Zusammenhang zwischen Gelenkrheumatismus und Iritis mit Sicherheit hinweisen, noch erheblich vermehren, meine aber, dass hier nicht der Ort ist, die Casuistik zu häufen. Hutchinson (siehe Literatur) hat eine grosse Anzahl ähnlicher Fälle mitgetheilt.

Die fieberhafte *Polyarthritis acuta* complicirt sich nur sehr selten mit Entzündungen des Uvealtractus. Schmidt[1]) erwähnt einen hierhergehörigen Fall von Iridochorioideitis. Es fehlte dabei jede Herzaffection und embolische Erkrankungen waren anderweitig nicht nachweisbar. — In einem von Hugo Müller publicirten Falle von Cyclitis bei acutem Gelenkrheumatismus stellte sich das Augenleiden 10 Tage nach Beginn der fieberhaften Erkrankung ein und blieb auf ein Auge beschränkt. Ein geringes Hypopyon, Beschlag auf der hinteren Hornhautfläche, Glaskörperflecken und sehr geringe Veränderungen an der Iris bestimmten die Diagnose.

Wie überhaupt mit Lähmungserscheinungen, so kann sich der acute Gelenkrheumatismus gelegentlich auch mit Lähmung der Augenmuskeln combiniren. Doch ist dies Vorkommen ausserordentlich selten und der Fall von Michel steht sehr vereinzelt da. Den Gelenkentzündungen ging hier eine plötzlich auftretende totale Oculomotorius-Paralyse um 3 Tage voraus, nachdem der Kranke bereits mehrere Tage lang an Erscheinungen gelitten hatte, die auf eine Meningealhyperämie zu beziehen waren. Mit dem Eintritt der Gelenkaffectionen bildete sich die Oculomotorius-Paralyse rasch zurück, so dass sie im Ganzen nur 11 Tage dauerte.

§ 104. Mit entzündlichen Gelenkleiden in causalem Connex steht ferner eine Hornhautentzündung und zwar die Form, die Arlt als *Keratitis scrofulosa*, Sämisch (in diesem Handbuche Bd. IV. 1, p. 264) als *Keratitis interstitialis diffusa* beschrieben hat, die auch vielfach als *Keratitis vascularis profunda* bezeichnet wird. Hutchinson hält diese Hornhautentzündung für einen Ausdruck hereditärer Syphilis. Ganz abgesehen von diesem ätiologischen Momente, das bei dem Abschnitte über Syphilis im § 134 besprochen werden soll, ist wenigstens in Schlesien die Beziehung dieses Hornhautleidens zu Gelenkentzündungen und zu chronischer Periostitis eine ungemein häufige. Es ist mir nicht unwahrscheinlich, dass sich hier an den Gelenkknorpeln ein ähnlicher Process abspielt, wie an der Cornea. Bekanntlich hat die Cornea ausser in gewissen histo-

1) Arch. f. Ophth. XVIII. Abth. 1, p. 28.

logischen Besonderheiten, der Gefässlosigkeit etc. auch chemisch insofern eine Aehnlichkeit mit dem Knorpelgewebe, dass sie beim Knochen nicht Leim, wie die Sklera, sondern Chondrin giebt. Nach allgemeiner Annahme ist diese *Keratitis interstitialis diffusa* der Ausdruck eines constitutionellen Leidens, wie schon das häufige doppelseitige Auftreten sehr wahrscheinlich macht. Wie aber oft genug beide Hornhäute nicht gleichzeitig, sondern erst in einem Zwischenraum von Monaten, selbst Jahren erkranken, so coincidirt auch das Gelenkleiden nicht immer mit der Entzündung der Cornea, sondern das erstere geht der Cornealaffection bisweilen um Monate voraus oder folgt ihr nach. Andrerseits werden aber auch Fälle, wo beide Affectionen gleichzeitig auftreten, häufig genug beobachtet. Ich habe auch Kranke gesehen, bei denen im Laufe von 6—8 Jahren mehrfach diese Keratitis recidivirte und mehrfache Monarthritides abliefen.

Das Gelenkleiden selbst wird natürlich von den Kranken oder vielmehr deren Angehörigen — denn die Kranken sind meistens Kinder — als Rheumatismus bezeichnet. Es hat aber in vielen Fällen doch einen Charakter, der es von der fieberhaften *Polyarthritis acuta* sowohl als von dem gewöhnlichen chronischen Gelenkrheumatismus einigermassen unterscheidet. Afficirt sind, wie bei diesem, meist die grossen Gelenke, ganz besonders aber das Kniegelenk. Es pflegen die befallenen Gelenke nicht so schmerzhaft zu sein, wie bei anderen Formen des Rheumatismus. In vielen Fällen habe ich reichliche Ergüsse ins Kniegelenk vorgefunden; die Kranken hinkten damit herum. In anderen Fällen brachten die Kranken allerdings auch Monate im Bett zu. Das Fieber fehlte in den Fällen, die ich persönlich zu untersuchen Gelegenheit hatte, stets, doch wurden auch einige Male Angaben gemacht, die auf früher dagewesene fieberhafte Gelenkentzündung schliessen liessen. Obwohl Recidive der Gelenkaffection in demselben oder in anderen Gelenken öfter beobachtet wurden, so schien der Process doch einen flüchtigeren, weniger persistenten Charakter zu haben, als der chronische Gelenkrheumatismus. Starke Anschwellungen der fibrösen Gelenktheile von langer Dauer, *Tumor albus* oder Arthrocacen habe ich dabei nicht gesehen. Sehr bemerkenswerth ist ferner der nie ausbleibende Erfolg, den der Gebrauch von Jodkalium brachte. Das Gelenkleiden schwindet unter der Anwendung desselben stets in 4—6 Wochen.

Anstatt der Gelenkaffection oder neben derselben wurden in Verbindung mit dieser Keratitis auch Verdickungen der Tibia mit Abrundung der inneren Fläche und vorderen Kante in Folge von chronischer Periostitis beobachtet, in einem Falle mit später erscheinender oberflächlicher Nekrose des Knochens. Möglicherweise sind auch diese Knochen und Gelenkaffectionen auf *Syphilis hereditaria* zurückzuführen, zumal in mehreren Fällen auch geschwürige Zerstörung des weichen Gaumens, sogar dadurch bedingte partielle Verwachsung des *Velum palatinum* mit der hintern Rachenwand vorkamen.

§ 105. Viel weniger, als über den Zusammenhang von Augenleiden mit Rheumatismus, lässt sich über deren Combination mit Gicht sagen. Vorausgesetzt, dass die *Arthritis gonorrhoica* und Verwechselungen mit Rheumatismus ausgeschlossen werden, so dürften von echter acuter oder chronischer Gicht abhängige Augenaffectionen kaum vorkommen. Aus eigner Erfahrung ist mir darüber nichts bekannt und die von Hutchinson mitgetheilte reiche Casuistik bezieht

sich wohl nur auf *Arthritis gonorrhoica* oder Rheumatismus, nicht auf Podagra und der sich aus demselben entwickelnden chronischen Gicht. Die *Ophthalmia arthritica* der älteren Autoren umfasst Fälle von acuter Blennorrhoe, jedenfalls gonorrhoischen Ursprungs, von Iritis und von entzündlichem Glaukom. Eine Casuistik, aus der mit Sicherheit hervorginge, dass diese Krankheiten in der That Manifestationen der gichtischen Diathese gewesen seien, fehlt. Das acute Glaukom steht zur echten Gicht in keiner näheren Beziehung, ebensowenig zur *Arthritis nodosa*.

Literatur zu Abschnitt VII.

Hutchinson, Jonathan, A Report on the Forms of Eye-disease which occur in connexion with Rheumatism ad gout. Ophthalmic Hospit. Rep. Vol. VII. 1873, p. 287—332 und p. 455—494.

Noyes, Henry, D., Sclerotitis depending on gouty or rheumatic diathesis. Transact. Americ. Ophth. Soc. p. 34—42.

Michel, Oculomotoriuslähmung bei Rheumatismus articulorum acutus. Klin. Monatsbl. f. Augenheilkunde Bd. X. p. 167—171.

Hugo Müller, Zur Casuistik der Cyclitis. Greifswald 1873. (Diss.)

Watson, Spencer, Parenchymatous Keratitis associated with acute Rheumatisme. Med. Times 1870, p. 490. Lancet 1870, II. p. 569. (Nagel's Jahresb. 1870, p. 286.)

Abschnitt VIII.

Ueber die Beziehungen der acuten und chronischen Infectionskrankheiten zum Sehorgan.

Morbilli.

§ 106. Bei den Masern ist der Bindehautkatarrh ein sehr wesentliches Symptom. Die katarrhalische Affection der ganzen Respirationsschleimhaut, mit welcher der morbillöse Proeess beginnt, setzt sich stets auf die Conjunctiva fort und ist hier besonders leicht der Beobachtung zugänglich. Es pflegt der morbillöse Bindehautkatarrh sehr exquisit zu sein. Die *Conjunctiva palpebrarum* ist stark geröthet, die Secretionsvermehrung erheblich. Auch die *Conjunctiva bulbi* ist oft intensiv bis an die Cornea heran injicirt, ein sehr unangenehmes drückendes Gefühl in den Augen peinigt die Kranken bisweilen mehrere Tage lang, auch pflegt Empfindlichkeit gegen Licht nicht zu fehlen. Adler (siehe die Literatur über Variola) findet diese auf den Conjunctivalkatarrh bezüglichen Symptome so auffallend und constant, dass sie sehr wohl zur Differentialdiagnose zwischen Morbillen und Variola von der deutlichen Ausbildung des Exanthems benützt werden können. Der Katarrh steigert sich oft noch beim Ausbruch des

Exanthems und ich habe denselben mehrfach die grösste Intensität am 2. Tage des Exanthems erreichen sehen. Selten kommt es zu oberflächlichen Epithelabschilferungen an der Cornea (katarrhalischen Erosionen). Eine Ausbildung derselben zu randständigen Cornealgeschwüren habe ich nicht beobachtet. Die Rückbildung des Katarrhs geschieht anfänglich rasch. Ein chronisches Nachstadium fehlt jedoch bisweilen nicht. Hin und wieder geht auch wohl nach Ablauf der Masern ein Auge durch Diphtheritis, exulcerirende Keratitis oder Keromalacie verloren. Doch sind diese Fälle ausserordentlich selten.

§ 107. Die Umänderung der ganzen Constitution, die durch den morbillösen Process nicht selten erfolgt, giebt sich in den nachfolgenden Monaten u. A. auch durch häufige Augenkatarrhe, phlyctänuläre Bindehautentzündungen, *Keratitis vasculosa*, oberflächliche circumscripte Keratitis, *Blepharitis ciliaris* kund — Erscheinungen, die man in der Regel auf die nach den Masern sich ausbildende Scrophulose bezieht.

Ich will hier gleich, um eine Wiederholung zu vermeiden, hinzufügen, dass alle diese Nachkrankheiten an den Augen auch nach überstandener Scarlatina und Variola beobachtet werden und ebenso nach der Vaccination. Ich bin natürlich weit entfernt davon, in letzterem Umstande ein Argument gegen die Impfung finden zu wollen. Die Thatsache aber, dass die genannten Bindehaut- und Hornhauterkrankungen sich nach der Vaccination an Individuen mehrfach zeigen, die vor derselben nie davon befallen waren, steht fest.

§ 108. Andere Theile des Sehorgans, als die äusseren Bedeckungen pflegen bei Masern nicht mit zu erkranken. Doch sind einige wenige Fälle bekannt, in denen nach Masern Amaurose beobachtet wurde. So hat Nagel einen Fall beschrieben, in dem 4 Tage nach Beginn der Erkrankung Sopor, Convulsionen, Opisthotonus, Dilatation der Pupillen auftraten. Nach 10 Tagen erst liess der soporöse Zustand nach und der Patient, ein 8jähriger Knabe, war blind. Die Pupillenreaction auf Licht war vorhanden, aber sehr träge, der Augenspiegelbefund normal. Unter exspectativer Behandlung fand sich in weitern 3—4 Wochen einiges Sehvermögen wieder ein, doch war die Sprache noch zögernd, schwerfällig, der Gang mühsam, unsicher und schleppend. Unter Strychnininjectionen besserte sich das Schvermögen bis zur Norm.

Nagel berührt bei dieser Gelegenheit noch 2 andere Fälle von doppelseitiger und dauernder Erblindung nach Masern, bei deren einem *Neuritis optica* mit dem Augenspiegel vorgefunden wurde. Die Epidemie, der diese drei Fälle angehören, zeichnete sich durch schwere Hirnzufälle und tödtliche Ausgänge in Folge von Meningitis — bei Masern sehr ungewöhnlich — aus.

A. v. Gräfe erwähnt eines Falles von beiderseitiger Erblindung, die sich in der Reconvalescenz nach Masern, binnen 4 Tagen entwickelte. Es wurde eine äusserst zarte diffuse Trübung der *Papilla optica* und der angrenzenden Netzhautpartien constatirt, die sich bald zurückbildete. Das Sehvermögen fand sich allmälig wieder ein und war nach 8 Wochen zur Norm zurückgekehrt.

Ueber die Ursachen dieser Erblindung lässt sich nichts irgend Sicheres sagen. Nur so viel dürfte feststehen, dass sie eine sehr nahe Beziehung zum Maserngift nicht haben können, weil bei der ungemeinen Häufigkeit und der in

grösseren Städten oft enormen Ausdehnung der Masernepidemien dergleichen Erblindungen durch Masern zu den grössten Seltenheiten gehören.

Scarlatina.

§ 109. Wie bei den andern acuten Exanthemen, so kommt auch im Scharlach, und zwar im Floritionsstadium desselben, der Schwellungskatarrh der Conjunctiva zur Beobachtung, doch ist er hier nicht constant und weniger intensiv, als bei den Masern und den Blattern.

§ 110. Die im Gefolge von Scharlach bisweilen auftretenden Amblyopien und Amaurosen stehen mit der vom scarlatinösen Process abhängigen Nierenerkrankung im nächsten Zusammenhange.

Ebert hat 3 Fälle von rasch eintretender Erblindung mitgetheilt. Sie betrafen Kinder von 4—11 Jahren, die am 14., 20. und 25. Tage nach Beginn des Scharlachfiebers von Convulsionen und nachfolgendem Sopor befallen wurden, aus dem sie nach einiger Zeit erblindet erwachten. Die Störung des Sehvermögens dauerte 20—48 Stunden und war dann vollständig verschwunden. In einem Falle wurde die Augenspiegeluntersuchung während der Erblindung angestellt; sie ergab einen negativen Befund. Sehr bemerkenswerth war in diesen Fällen die vollkommene Beweglichkeit der Pupille auf Licht, bei Mangel jeder Lichtempfindung, ein Zeichen, dass die Ursache der Erblindung nicht im *Nervus opticus* oder *Tractus opticus* bis zu den Vierhügeln, sondern noch weiter central zwischen den letzteren und dem centralen Sitze der Lichtempfindung, oder in diesem selbst gelegen sein musste. In allen 3 Fällen war Albuminurie vorhanden.

Einen ähnlichen Fall theilt Förster mit. Die Erblindung trat 32 Tage nach Beginn des Scharlachfiebers ein, dauerte 16 Tage an und verschwand einige Tage später, als die Albuminurie. Krampfanfälle fehlten.

In einem Falle von Monod entwickelte sich nach Convulsionen eine absolute Amaurose binnen 5 Minuten und hielt 4 Tage an. Albuminurie und Pupillenreaction waren vorhanden.

Ebenso berichtet Power, dass die Blindheit binnen kürzester Frist — während des Brechactes — bei einem Kranken eintrat, 29 Tage nach Beginn des Scharlachs, 10 Tage nach dem Auftreten der Albuminurie. Die Pupillen reagirten auf Licht. Fünf Tage dauerte die Blindheit an, dann besserte sich das Sehvermögen sehr allmälig, bis zur Heilung nach 3 Wochen.

Ich registrire ferner 2 Fälle von Loeb: 1) ein 8jähriger Knabe wurde in der 3. Woche nach Beginn des leichten Scharlachs unter Auftreten von Albuminurie und Oedemen von urämischen Krämpfen heftigster Art befallen. Hierauf Amaurose und grosse, auf Licht reagirende Pupillen; Parese des linken Arms. Nach 24 Stunden Wiederkehr des Sehvermögens. Die Armlähmung blieb: 2) ein 8jähriges Mädchen, bei dem die Amaurose den urämischen Krämpfen voranging; 3) einen Fall von B. Martin, plötzliche und vorübergehende Amaurose nach *Nephritis scarlatinosa* mit Hydrops.

Diese Fälle haben das Gemeinsame, dass sie durchweg mit Albuminurie (zum Theil mit sehr beträchtlicher) verbunden waren, dass das Symptom der Amaurose immer erst im Abschuppungsstadium nach längere Zeit hindurch statt-

gehabtem Wohlbefinden erschien. Meist gingen Gehirnsymptome, heftiger Kopfschmerz, Convulsionen, Erbrechen, Sopor voran; die Blindheit entwickelte sich unter diesen Erscheinungen rasch, war stets beiderseitig und absolut, letzteres wenigstens für einige Zeit. Die Augenspiegeluntersuchung lieferte in diesen Fällen durchweg einen negativen Befund. Allemal verschwand schliesslich die Sehstörung völlig. — Es ist wohl kein Zweifel, dass alle diese Fälle unter die sogenannten urämischen Amaurosen zu zählen seien. A. v. Gräfe hatte früher die Ansicht ausgesprochen, dass die hier beschriebene Amaurose sich durch die erhaltene Pupillenreaction von der urämischen Amaurose unterscheide. Es sind jedoch auch Amaurosen zweifellos urämischen Ursprungs und mit Scarlatina in keiner Beziehung stehend beobachtet worden, bei denen eine Reaction der Pupillen auf Licht trotz absoluten Fehlens jeder Lichtempfindung statt hatte (so z. B. der erste der 3 von H. Schmidt in der Berliner klinischen Wochenschrift 1870, No. 48, 49 mitgetheilten Fälle). Es kann mithin die erhaltene Pupillenreaction als Gegengrund gegen den urämischen Ursprung dieser Scharlachamaurosen nicht geltend gemacht werden.

In Anbetracht der Häufigkeit der Scharlacherkrankungen und der damit so oft verbundenen croupösen Nephritis ist immerhin das Auftreten dieser Amaurose als eine Seltenheit zu bezeichnen.

Ebenso selten scheint nach Scharlach *Retinitis albuminurica* vorzukommen, die mehr der chronischen Form des *Morbus Brightii* angehört, welche sich allerdings aus der croupösen Nephritis herausbilden kann. Die Prognose ist bei der in Folge von Scharlach — und überhaupt von acuten Exanthemen — entstehenden *Retinitis albuminurica* besser als in den Fällen anderen Ursprungs. Unvollkommene Atrophie des Opticus kann aber auch hier der Endausgang sein. (Vergl. die Fälle von Höring und Horner in den Klin. Monatsbl. f. Augenheilkunde 1863, p. 215 u. p. 11.)

§ 111. Bisweilen bleibt nach Scharlach (wie auch nach Masern) eine accommodative Asthenopie zurück. Die Kinder haben allerlei unangenehme Empfindungen an den Augen, Drücken, leichte Stiche, spannende Schmerzen etc., wenn sie längere Zeit, besonders Abends, lesen oder schreiben. Die Empfindungen treten nur bei Anstrengung der Augen auf. Dabei ist die Accommodationsbreite nicht immer verringert. Diese Kinder waren stets hypermetropisch, wenn auch nicht in hohem Grade. Eine geeignete Convexbrille hob die Beschwerden. Auffallend ist, dass eine solche Asthenopie gerade nach diesen Exanthemen hervortritt und bisweilen viele Monate lang (bei einem 14jährigen Mädchen mit Hypermetropie $^1/_{40}$ noch nach $1^1/_2$ Jahren) fortbesteht, auch wenn die Körperkräfte wieder hergestellt sind und die Hypermetropie nicht so bedeutend ist, dass man in dem jugendlichen Alter in Folge derselben asthenopische Beschwerden erwarten könnte.

Scarlatina kann auch indirect für die Augen höchst verhängnissvoll werden. Ich habe einen 9jährigen Knaben gesehen, bei welchem nach Scharlach beiderseitige Otitis, dann Caries der Felsenbeine, dadurch absolute Taubheit und vollständige Lähmung beider *Nervi faciales* eingetreten war. Letztere hatte ausser der Immobilität der Gesichtsmuskeln auch Mangel des Lidschlusses auf beiden Augen zur Folge. Durch den mangelnden Lidschlag und

die dauernde Einwirkung der Luft auf die Corneae kam beiderseitige Hornhautverschwärung zu Stande und so fand ich den Knaben in einem Sehrecken erregenden Zustande: stocktaub, blind, mit stets offenen Augenlidern und gänzlich immobilen Gesichtszügen.

Variola.

§ 112. Augenleiden während des Variola-Exanthems oder nach Ablauf desselben, aber mit dem Variola-Process noch in directem Zusammenhange stehend, sind sehr häufig. Man kann annehmen, dass es kein Allgemeinleiden giebt, bei welchem sich so häufig Augenaffectionen einstellen, als die Pockenerkrankung. Fast alle Theile des Sehorgans können irgendwie implicirt werden. Die Lider mit den Cilien und dem Lidknorpel, der Thränensaek, die Bindehaut, Cornea, Iris, Chorioidea, selbst die Retina und die Augenmuskeln können zu leidenden Theilen werden; daher ist bei den Blattern das Sehvermögen oft gefährdet, und früher — vor Jenner's Entdeckung — war dies zweifellos so häufig der Fall, dass es nicht ganz leicht ist, heute davon eine richtige Vorstellung zu gewinnen. Nach Andreae ist keine allgemeine Krankheit dem Auge so gefährlich, wie die Pocken; durch sie erblindeten früher vielleicht eben so viele Augen, als durch alle übrigen Augenentzündungen zusammengenommen. Manz sagt: »Die an so vielen Orten grassirenden Pockenepidemien haben ihre Furchtbarkeit, die ihnen nach Ansicht mancher Impfgegner und Naturärzte im Laufe der Zeit ganz verloren gegangen sein sollte, im Jahre 1871 auch wieder in Zerstörungen bewiesen, welche die Augen betrafen und der fast ausgestorbenen Gesellschaft der blatternarbigen Blinden ein neues Contingent zugeführt, dessen Grösse im Augenblick allerdings noch nicht zu übersehen ist.« Dumont [1]) giebt an, dass nach Carron du Villars vor Jenner's Entdeckung auf 100 Fälle von Blindheit 35 kamen, die von den Pocken ihren Ursprung nahmen. Im Jahre 1856 findet Dumont, dass noch 7 Procent aller Erblindungen in Frankreich (alle Altersclassen zusammengenommen) auf Pocken zu beziehen sind. In Deutschland war der Procentsatz zu jener Zeit zweifellos ein sehr viel geringerer — Dank dem in vielen deutschen Staaten herrschenden Impfzwang.

§ 113. Zunächst erkrankt sehr häufig, wenn auch nicht in bedenklichem Grade, die Conjunctiva. Bei fast allen Pockenkranken findet man eine Hyperämie der Conjunctiva, namentlich, wenn die Augenlider von dem Exanthem ergriffen sind. Bei der reinen Hyperämie fehlt die Secretionsvermehrung und die starke Injection der *Conjunctiva bulbi*. In anderen Fällen kommt es zum Conjunctivalkatarrh. Es ist die Intensität desselben — eben so wie die der meisten anderen noch zu erwähnenden variolösen Augenaffectionen — nicht immer abhängig von einer sehr bedeutenden Pusteleruption überhaupt oder im Gesicht insbesondere. Sitzt das Exanthem aber auf dem intermarginalen Theile der Lidränder oder auf der *Conjunctiva bulbi* selbst, so kommt es stets zu starker katarrhalischer Injection, Schwellung und Secretion der Conjunctiva, inducirt durch den auf die Bindehaut gelangenden Pockeneiter. Es können diese Symptome so bedeutend sein, dass das Conjunctivalleiden für

1) Dumont: Recherches statistiques sur les causes et les effets de la cécité. Paris, 1856.

eine Blennorrhoe imponirt, zumal, wenn noch Chemosis der *Conjunctiva bulbi* sich einfindet. Von der wahren Blennorrhoe aus gonorrhoischer Infection unterscheidet sich jedoch diese variolöse Blennorrhoe sehr erheblich. Nie kommt es bei dieser zu so bedeutender und lang andauernder Schwellung der *Conjunctiva palpebrarum*, nie zu so bedeutenden Granulationen; auch ist diese variolöse Blennorrhoe für die Cornea viel ungefährlicher als die gonorrhoische, so dass sie schliesslich doch nur als gesteigerter Katarrh, wie er bei Kindern, namentlich scrophulösen, öfter gefunden wird, aufzufassen ist. In schweren Fällen solchen Katarrhs treten auch wohl Ekchymosen unter der Augapfelbindehaut auf. Bei hämorrhagischer Variola findet sich schon anfangs starke Röthung in den Augenwinkeln durch Blutaustritte und die Extravasate in der *Conjunctiva bulbi* werden so bedeutend, dass die Cornea, ja die Pupille, zum Theil chemotisch bedeckt sind. Die starken Conjunctivalekchymosen geben geradezu ein Charakteristicum für die hämorrhagische Variola ab.

§ 114. Die Haut der Augenlider ist, wie das Antlitz überhaupt, für die Blatterneruption ein locus praedilectionis. Bei hämorrhagischen Blattern pflegen Ekchymosen in der Lidhaut nicht zu fehlen. Das reichliche Auftreten von Variolapusteln auf den Lidern wird Veranlassung zu starker Schwellung derselben, so dass oft durch eine Reihe von Tagen die Augen nicht geöffnet werden können. In diesen Fällen pflegt der blennorrhoische Katarrh der Bindehaut sehr ausgeprägt zu sein und eine Erkrankung der Hornhaut gehört dann nicht gerade zu den Seltenheiten. Die Lidränder zeigen öfters kleine diphtheritische Herde, geschwürige Partien, nach deren zögernder Vernarbung ein unebenes Aussehen der Lidränder mit Abrundung der Kanten, Verlust oder Schiefstehen vieler Wimpern, Obliteration von Ausführungsgängen Meibom'scher Drüsen und secundären Veränderungen an diesen — Ektasien, Concretionen in denselben — zurückbleiben. Abscesse und Furunkel können sich, nach Abtrocknung des Exanthems, ebenso wie an anderen Hautpartien, so auch an den Augenlidern einfinden.

§ 115. Die *Conjunctiva bulbi* wird ebenso, wie die andern Schleimhäute, bisweilen der Sitz von wirklichen Variolapusteln. In ihrem Aussehen und Verlauf unterscheiden sich dieselben erheblich von den cutanen Pusteln. Sie sind meist kleiner, als diese, bisweilen nur stecknadelknopfgross, von lebhafter Injection umgeben, verlieren sehr bald die Epitheldecke, so dass dann gelblich-weisse runde Flecke zurückbleiben, die den gewöhnlichen Bindehautphlyctänen scrophulöser Kinder ähneln. Meist sind nur einige wenige, 2—3, vorhanden. Dergleichen Pusteln kommen in der Regel nur auf der *Conjunctiva bulbi* vor, selten auf der Lidbindehaut, der *Plica semilunaris*, der Karunkel, nie in der Tiefe der Uebergangsfalten. Stets sind diese Pusteln mit den Symptomen des Bindehautkatarrhs verbunden. Mit Vorliebe localisiren sie sich im *Limbus conjunctivae* und dann können sie durch Uebergreifen auf die Hornhaut und nachträgliche Geschwürsbildung in derselben gefährlich werden.

§ 116. Auf der Cornea kommen eigentliche Variolapusteln nicht vor; dagegen entwickeln sich, entweder von dem Conjunctivalleiden inducirt oder auch unabhängig von demselben, frühestens beim Beginn des Exsiccationsstadiums

(nach Adler nie vor dem 12. Tage) ulceröse Cornealprocesse: *Keratitis circumscripta superficialis*, tiefer greifende circumscripte Infiltrate (Hornhautabscesse) mit Hypopyon, Hornhautgeschwüre, die zum Durchbruch der Cornea mit *Prolapsus iridis* und zurückbleibenden Synechien, selbst zur Vereiterung der ganzen Cornea und sogar zu Panophthalmitis führen können, andrerseits aber auch in jedem Stadium der Rückbildung fähig sind, obwohl sie sich stets durch Hartnäckigkeit auszeichnen. Ausgedehnte Hornhautvereiterungen sind häufig mit schweren Complicationen in andern Organen verbunden. Keratomalacie deutet auf Collapsus und letalen Ausgang (cf. Abschnitt IX. § 160). In einigen wenigen Fällen ist auch *Keratitis interstitialis diffusa* beobachtet worden.

§ 117. Der Aderhauttractus — Iris und Chorioidea — wird nicht so häufig wie die Cornea beim Blatternprocess afficirt — nach Adler circa 14 mal unter 100 Fällen variolöser Augenerkrankungen, die Cornea dagegen 35 mal. Coccius hat unter 58 Augenerkrankungen nach Variola 9 Fälle von Iritis. Auch diese Erkrankungen treten nicht vor dem 12. Tage nach Beginn der Variola auf und sie haben einiges Eigenthümliche. Eine plastische Iritis ist selten, meist nähert sich der Charakter der variolösen Iritis dem der serösen Form. Sie ist oft mit Chorioiditis verbunden, führt daher zu Glaskörpertrübungen und hat einen langsamen Verlauf. J. Neumann beobachtete unter 1147 Blatternkranken keinen einzigen Fall von primärer Iritis, stets trat diese erst zu der Zeit auf, wo auch andere Nachkrankheiten der Pocken, wie Abscesse, Furunkel sich einfinden. Weil diese Iritis immer erst so spät erscheint, hat Hirschberg sie als *Iritis post-variolosa* bezeichnet.

§ 118. Die sogenannte Ciliarreizung, die sehr häufig bei Variola vorhanden ist und schon vom 5. Tage ab auftreten kann, giebt sich kund durch Lichtscheu, Thränen, blassrothe pericorneale Injection, die bei der Untersuchung des Auges sich leicht vermehrt, eine etwas engere, durch Lichtabschluss und Atropin sich weniger erweiternde Pupille, auch wohl durch Empfindlichkeit des Bulbus bei Berührung. Es können diese Symptome den Erkrankungen der Iris oder Cornea vorangehen. Sie sind dann als die ersten Zeichen derselben zu betrachten. Andrerseits kann es aber auch, ohne dass andere sichtbare Entzündungen dieser Theile eintreten, bei der Ciliarreizung sein Bewenden haben. Diese kann noch längere Zeit nach Ablauf des Variolaprocesses zurückbleiben. Auffallender Weise wurde die einfache Ciliarreizung sowohl, als die Iritis besonders in den leichteren Fällen von variolöser Gesammterkrankung beobachtet. (Adler.)

§ 119. In Folge des Chorioideal- resp. Glaskörperleidens stellt sich in seltenen Fällen auch wohl hintere Polar- und Corticaltrübung in der Linse ein. Auch der Ausbruch der glaukomatösen Entzündung während des Blatternprocesses ist einige Male beobachtet worden. (cf. Abschnitt IX. § 162.) Von *Neuroretinitis diffusa* und *nephritica* nach Blattern sind von Adler 3 Fälle mitgetheilt. Auch hier trat das Leiden erst im Exsiccationsstadium oder noch später auf. Die Fälle endeten in Genesung. Manz hat gleichfalls 2 mal Retinitis nach Pocken gesehen.

§ 120. Dass eine chronische Thränensackblennorrhoe als Folgekrankheit von Variola häufig vorkommt, ist eine bereits seit langer Zeit bekannte Thatsache. Aber auch eine acute Dakryocystitis wird während der letzten Stadien des Blatternprocesses beobachtet. Es ist wohl zweifellos, dass das Exanthem sich ebenso auf der Schleimhaut des Thränenleitungsapparats einfindet, wie auf den Schleimhäuten der Nase und des Rachens.

Typhus.

§ 121. Augenaffectionen bei Typhus gehören durchweg zu den Seltenheiten. Sie beschränken sich auf vereinzelte Fälle von Cornealabscessen oder Cornealgeschwüren, Accommodationsparesen, Paresen der *Sphincter pupillae*, Augenmuskellähmungen, transitorischen Amaurosen und Atrophien des *N. opticus*.

Sämisch theilt (Bd. 4, p. 280 dieses Handbuchs) einen Fall von Cornealabscess nach Typhus mit. In der 7. oder 8. Woche nach Beginn einer Typhusform erkrankten beide Hornhäute, nachdem sich an verschiedenen Stellen des Körpers, auch an der Kopfschwarte, Abscesse eingestellt hatten. Es ist diese Cornealaffection in Anbetracht der Häufigkeit des Typhus als sehr selten zu erachten. Die meisten Autoren erwähnen dieselbe nicht, Schweigger und Arlt berühren in ihren Lehrbüchern das Vorkommen von Cornealgeschwüren nach Typhus nur obenhin. Arlt leitet diese Cornealaffection von dem unvollständigen Lidschlage Schwererkrankter, resp. von der Vertrocknung der Cornea in ihren unteren Partien her. Eine ausgiebige Casuistik fehlt. Ich sah einen Fall, der hierher gehören dürfte. Ein kräftiger junger Mann im 24. Lebensjahre erkrankte an sehr schwerem Abdominaltyphus Mitte März. Im Mai wurde ihm ein grosser Abscess im Oberschenkel eröffnet. Anfang Juni trat die Cornealentzündung ein, die am linken Auge eine grosse Cornealnarbe zurückliess; erst Mitte Juni war der Patient so weit in der Reconvalescenz, dass er das Bett verlassen konnte. Adler fand, dass exulcerirende Keratitisformen im Gefolge von Typhus in Wien häufig vorkommen. Auf der Abtheilung des Primarius Oettinger beobachtete er allein 5 Fälle (im Laufe eines Jahres?).

Isolirte Lähmungen motorischer Gehirnnerven kommen nach Nothnagel in Folge von Typhus äusserst selten vor. Henoch beobachtete bei einem 11jährigen Mädchen im Anfange der 3. Woche eine beiderseitige Ptosis und Lähmung des *Abducens dexter* mit Sprachlosigkeit. Die Lähmungserscheinungen schwanden mit Besserung des Allgemeinbefindens. Accommodationsstörungen und Mydriasis werden mehrfach angegeben, doch sind die Untersuchungen dieser Fälle nicht ausgiebig genug, um die vorhandene Accommodationsbreite einigermassen sicher beurtheilen zu können. Meist scheinen nur Schwächezustände des Accommodationsmuskels vorhanden gewesen zu sein, die sich nach jeder erschöpfenden Krankheit einfinden können, namentlich Hypermetropen auffallend, kaum je bei Myopen höheren Grades Gegenstand der Klage werden. Ein ähnliches Bewandtniss hat es mit der Angabe der »Pupillenerweiterungen« nach Typhus. Sie sind mehrfach beobachtet, aber nicht erschöpfend untersucht. Wir entnehmen aus ihnen nicht, ob die Bahn des Oculomotorius völlig leitungsunfähig war oder ob nur die Reflexbewegung auf Licht unvollkommen ausgelöst wurde.

§ 122. Etwas reichlicher sind die Angaben über Amaurose bei Typhus. Wir haben hier zunächst die transitorischen Amaurosen zu unterscheiden von den dauernden.

Von den transitorischen Amaurosen ist aus neuerer Zeit bekannt geworden der Fall von Ebert. Bei einem 10 Jahre alten Kinde, das an *Typhus abdominalis* erkrankt war, stellte sich am 14. Tage ein sehr profuses Nasenbluten ein; am folgenden Tage war das Kind völlig blind. Die Blindheit dauerte nur ca. 40 Stunden; binnen weiteren 12 Stunden war das Sehvermögen wiedergekehrt. Henoch beobachtete einen 12jährigen Knaben, der am 15. Tage eines Ileotyphus von fast völliger Blindheit befallen wurde. Nach 4 Tagen sah er wieder gut; Nasenbluten war nicht vorausgegangen; Albuminurie fehlte. Henoch sucht die Ursache in einer »Störung der Innervation«. (?) Einen ähnlichen Fall theilt Tolmatschew mit. Er betrifft auch einen Knaben von 12 Jahren, bei dem die Erblindung am Ende der 4. Woche des Typhus bemerkt wurde und nach einigen Tagen verschwand. Frémineau (Nagel: »Die Behandlung der Amaurosen und Amblyopien mit Strychnin.« 1871, p. 14) berichtet von einem Knaben von 15 Jahren, der, an schwerem Typhoidfieber mit vorherrschenden Hirnsymptomen daniederliegend, am 3. Tage der Erkrankung zuerst von Hemiopie, 5 Tage später von vollständiger Amaurose des linken Auges befallen wurde. Nach 2 Monaten bestand die Amaurose noch fort bei starren weiten Pupillen ohne jede Veränderung des Augenhintergrundes. Er wurde durch 5 Strychnininjectionen vollständig geheilt.

Dass diesen transitorischen Erblindungen eine andere anatomische Veränderung, als wie den bei Scharlach vorkommenden zu Grunde liegt — wenn auch vielleicht bei beiden derselbe Ort im Gehirn betroffen ist — lässt sich nicht füglich bezweifeln. Auf vorübergehende ödematöse Infiltrationen im Gehirn kann man bei *Nephritis scarlatinosa* sehr wohl recurriren, bei der typhösen Erblindung hingegen nicht. Bemerkenswerth ist, dass diese transitorischen Erblindungen durchweg bei Kindern beobachtet wurden.

Dass dauernde Amaurosen nach Typhus vorkommen, wird vielfach angegeben. Nach Deval berichtet Carron du Villards, dass der Typhus, der 1817 in Italien wüthete, eine grosse Anzahl von Erblindungen verursachte. Wahrscheinlich sind diese dauernden Amaurosen nach Typhus stets auf Sehnervenatrophie zu beziehen; doch ist hierbei nicht zu vergessen, dass letztere ein sehr verschiedenen localen Processen gemeinsamer Endausgang sein kann. Benedict sah linksseitige Hemiplegie mit rechtsseitiger Sehnervenatrophie (Electrotherapie 1868, Beobachtung No. 488), Bouchut (Du Diagnostic des maladies du syst. nerv. par l'ophthalmoscopie 1866, p. 368 und 69) einen Fall von Sehnervenatrophie, einen zweiten Fall von Amaurose nach Typhus, bei dem das Ophthalmoscop keine Sehnervenveränderung nachgewiesen haben soll. Mooren sagt: »Nach allen Schädlichkeitseinwirkungen, die das Gehirn treffen, kann eine progressive Sehnervenatrophie eintreten; ich sah ihre Entwickelung ebensowohl nach Typhus oder Insolation, wie nach einem Fall oder Schlag auf den Kopf.« Arlt erwähnt der Amaurose nach Typhus unter den Amaurosen aus Erschöpfung und Entkräftung. Teale (Med. Times 1866, 11. May) sah einen 24jährigen Mann, der einen vierwöchentlichen Typhus überstanden hatte und bei dem sich in der Recon-

valescenz Amblyopie entwickelt hatte. Im Verlauf mehrerer Wochen bildete sich eine vollständige Sehnervenatrophie aus.

Diese Casuistik ist sehr unzureichend: kein Fall ist genügend von Anfang an durchbeobachtet, Sectionen fehlen, ebenso grösstentheils die klinischen Symptome. Es ist daher bis jetzt ein sicherer Schluss auf den Process, der die Atrophie herbeiführte, und seine anfängliche Localisation nicht gestattet. Am plausibelsten scheint die Hypothese von Nothnagel [1]). Dieser nimmt für die motorischen Paralysen nach Typhus verschiedene Ursachen an; einerseits Hämorrhagieen im Gehirn oder Meningealapoplexieen, andrerseits für die meisten Fälle und sich stützend auf eine Reihe klinischer Thatsachen eine allmälige Compression von Nervenstämmen durch Bindegewebswucherung und nachträglicher Retraction des neugebildeten Bindegewebes. Er basirt diese Annahme allerdings nicht auf Befunde, die bei Typhus an den Nerven gemacht worden sind, sondern auf die Ergebnisse der Untersuchungen von Buhl und von Oertel, welche bei Diphtheritis massenhafte Kerninfiltrationen in den Nervenscheiden fanden (cf. § 126). Er sagt bezüglich der Amaurosen: »In einigen Fällen ist Sehnervenatrophie als directe Ursache der Sehstörung gefunden worden. Mitunter trat die Sehstörung mit anderen Lähmungserscheinungen zusammen auf, in anderen blieb sie als alleinige Nachkrankheit. Wir wissen aus Sectionsbefunden, dass ab und zu, wenn auch sehr selten, eine wirkliche Meningitis im Verlaufe des Typhus auftritt; möglich, dass diese auch einmal zur Entwickelung einer Amaurose Veranlassung geben kann. Es sind aber Fälle constatirt, in denen eine Atrophie des Opticus sich in der Reconvaleseenz allmälig entwickelte ohne eine Spur sonstiger Cerebralsymptome. Es liegt in diesen die Frage mit Recht nahe, ob nicht die Atrophie des Opticus in Parallele zu stellen sei mit den motorischen Paralysen, und ihre Ursache in einer allmäligen Compression des Opticusstammes zu suchen sei, analog derjenigen, welche wir bei den motorischen Nerven angenommen haben.«

Da bei Typhus auch mehrfach Aphasie beobachtet wurde und Aphasie mit Defecten der rechten Gesichtsfeldhälften combinirt vorkommt (cf. § 74), so ist die Annahme, dass die Sehstörung bei Typhus unter Umständen auch in dergleichen Defecten bestehen kann, nicht von der Hand zu weisen.

Febris recurrens.

§ 123. Nach Ablauf der *Febris recurrens* stellt sich bisweilen eine Erkrankung im Chorioidealtractus ein, die in ihren klinischen Symptomen grosse Verschiedenheiten darbieten kann. In weitaus der Mehrzahl der Fälle ist das erste Symptom das Auftreten von Glaskörperflocken und, diesen entsprechend, Herabsetzung der Sehschärfe. Bisweilen bleibt es bei diesen Symptomen, ohne dass sich andere, mit blossem Auge oder dem Augenspiegel wahrnehmbare Veränderungen dazu gesellen. Viel häufiger finden sich jedoch noch andere auf ein entzündliches Leiden des Chorioidealtractus deutende Kennzeichen ein namentlich: Pericorneale Injection, die, von blasser Rosenröthe, bis zur starken entzündlichen Chemose sich steigern kann; entzündliche Veränderungen an der Iris, *Synechiae posteriores*, ein unbedeutendes Hypopyon, punktförmige Bestaubung der hintern Fläche der Cornea (wie bei *Iritis serosa*), Minderung der intraocu-

1) a. a. O. p. 521.

lären Spannung, Empfindlichkeit des vordern Bulbusabschnittes, Ciliarneurose, die meist unbedeutend ist, aber auch eine grosse Heftigkeit erreichen kann. Fast stets scheint sich die Entzündung auf den vordern Abschnitt der Chorioidea und die Iris zu beschränken; mit dem Augenspiegel wahrnehmbare Veränderungen in der Chorioidea fehlen.

Logetschnikow, der über ein sehr bedeutendes Material (ca. 730 Fälle) gebot, nahm 2 Hauptformen an: eine acute Entzündung des Ciliarkörpers mit starker pericornealer Injection, Ciliarneurose, Hypopyon und geringer Betheiligung der Iris (bei jüngeren Personen vorzugsweise auftretend), und eine mehr chronische asthenische Form mit weniger ausgesprochenen entzündlichen Symptomen und grösserer Neigung, auf die Iris überzugreifen (besonders ältere Individuen befallend). Nach den Mittheilungen von Peltzer ist es zweifellos, dass auch einfache Iritis ohne jede Glaskörpertrübung vorkommt. Er sah dieselbe unter 19 Erkrankungsfällen 9 mal. Zwischen diesen Haupttypen der Erkrankung giebt es die mannigfachsten Uebergangsformen. Zwei Symptome verdienen noch besonders hervorgehoben zu werden, obwohl sie ausführlicher bis jetzt nicht erörtert sind: die von Logetschnikow erwähnte Accommodationsparese, die er im ersten Beginn des Chorioidealleidens bei noch intacter Iris 5 mal constatirte, zugleich mit höchst unangenehmen Gefühlen bei jeder Accommodationsanstrengung, und die von Peltzer angegebene alternirende Ungleichheit der Pupillen bei Reconvalescenten von *Febris recurrens*.

Die zahlreichen Beobachtungen dieser Chorioidealkrankheit machen es unzweifelhaft, dass die Recurrensepidemien an verschiedenen Orten und zu verschiedenen Zeiten auch in Bezug auf Häufigkeit und Intensität des Augenleidens einen sehr verschiedenen Charakter zeigten. Die von Mackenzie im Jahre 1843 in Schottland beobachtete Epidemie (Mortalität $2^1/_2\%$) ist bezüglich des Augenleidens viel gefährlicher gewesen, als die neuerdings beschriebenen. Von den beiden von Estlander beobachteten Epidemien in Finnland war in der ersten (März 1866 bis März 1867, Mortalität 1,36%) das Chorioidealleiden äusserst selten, während er in der zweiten (September 1867 bis April 1869, Mortalität bis Ende 1868 8,44%) viele schwere Chorioidealerkrankungen beobachtete. Auch Blessig hat unter seinen 127 Fällen mehrere in Atrophie des Bulbus enden sehen; in einigen anderen waren die Glaskörperflocken eiterähnlich oder sie reflectirten das Licht so stark, dass sie dem Bindegewebe ähnlich erschienen und dauerten unverändert lange Zeit an. Die Spannung des Augapfels war hier sehr häufig vermindert; 20 mal trat Hypopyon auf und die episklerale Injection und die Ciliarneurose hielten dann 4—8 Wochen lang an. Diesen Fällen gegenüber hatte Peltzer unter 19 Fällen überhaupt nur 6 mal Trübungen im *Corpus vitreum* (er nennt sie »mehr oder weniger durchsichtige, diffuse und flottirende, punktförmige oder flockige« ohne jede Spur von Iritis und nur 4 mal Iritis mit Glaskörperflocken. Ciliarneurose fehlte oder trat nur sehr mild auf. Der Augendruck war anscheinend nie alterirt.

Der Verlauf des Uebels ist durchweg chronisch, es dauert Wochen, Monate lang; Glaskörperflocken können jedoch sehr lange Zeit zurückbleiben. Auch hintere Polarkatarakt, Veränderungen an den peripheren Theilen der Chorioidea wurden ausnahmsweise wahrgenommen, ebenso wie Pupillarverschluss und Netzhautablösung.

Die älteren Autoren, Wallace, Mackenzie (cf. den letzteren in der franz. Uebers. seines Werks Bd. II. p. 108) nehmen ein erstes amaurotisches und ein zweites inflammatorisches Stadium der Krankheit an. Mackenzie sagt, dass er eine namhafte Anzahl von Fällen beobachtet habe, die nicht blos im Beginn des Leidens, sondern während der ganzen Dauer desselben vielmehr einer Amaurose, als einer Ophthalmitis geglichen hätten. Er berichtet von einem Falle: »Le malade perdit instantanement (?) la vue de l'œil affecté.« Zweifellos ist dies Symptom der Amaurose grösstentheils auf die Trübung des Glaskörpers zu beziehen, doch nur grösstentheils, nicht lediglich. Unter den von Estlander mitgetheilten Fällen konnte No. 2. (Wilén) nicht einmal Jäger No. XX. lesen, obwohl die Papille noch undeutlich durch die Glaskörpertrübung durchschimmerte. Diese Trübung allein erklärt nicht den hohen Grad von Amblyopie. Wenn sich die Papille noch einigermassen erkennen lässt, wird bei sonst gesunder Retina noch Snellen No. IV. gelesen. Aehnlich verhält es sich mit Fall 7: Die Conturen der Papille waren deutlich, in der Chorioidea und Retina fand sich nichts Abnormes, erst nach längerer heftiger Bewegung des Auges stieg im *Corp. vitreum* eine schwarze Opacität auf; dennoch las der Kranke mit + 16 nur No. VI. (Jäger). Auch Estlander neigt sich der Ansicht zu, dass die Retina nicht ganz frei bleibe, indem er sagt (a. a. O. p. 126): »Eine schwächere, mehr sympathische Affection der Retina liesse sich sehr wohl annehmen und die centralen dunklen Flecke im Sehfelde, welche einige Patienten bemerkt haben, dürften somit ihre Erklärung finden.« Obwohl die Recurrensepidemieen in Breslau wenig zum Auftreten von Chorioiditis Veranlassung gegeben haben und mir eine ausgiebige persönliche Erfahrung über diese Krankheit mangelt, so nehme ich doch nicht Anstand, einen Fall hier zu erwähnen, namentlich deshalb, weil bei ihm eine rasch vorübergehende Amaurose des einen Auges auftrat und die Beobachtung durch die Intelligenz und medicinische Bildung des Patienten völlig sichergestellt ist. Dr. S., ein junger, sehr befähigter Arzt, hatte viel Recurrenskranke in der Stadt behandelt und sich dabei inficirt. Am 2. Tage des 2. Anfalls erblindet er Nachmittags für einige Stunden auf das rechte Auge. Er sah mit demselben seine am Bett stehende Schwester nicht, bemerkte ein Kerzenlicht nicht. Ich besuchte ihn am selbigen Tage spät Abends; das Sehvermögen war wiedergekehrt, so dass er mit dem Auge wieder lesen konnte, doch schlechter, als mit dem linken. Eine genaue Bestimmung der Sehschärfe gestattete das sehr angegriffene Allgemeinbefinden nicht. Ich constatirte eine geringe Glaskörpertrübung bei Abwesenheit aller entzündlichen Symptome, eine *Sclerectasia posterior*, sonst niehts Abnormes in Retina oder Chorioidea. Der Kranke überstand noch einen dritten Anfall, las 4 Wochen nach der ersten Untersuchung No $I\frac{I}{II}$ (Snellen) bis 7″, III. bis $7\frac{1}{2}$″. Die Glaskörpertrübung war bis auf Spuren bereits verschwunden. Dass das Augenleiden, wie hier, zwischen den Anfällen ausbricht, ist durchaus ungewöhnlich. In der Regel zeigt es sich 1—2—8 Wochen nach der letzten Krise, bisweilen noch viel später. Die neueren Autoren fanden die Krankheit durchweg viel häufiger bei Männern, als bei Weibern (etwa im Verhältniss wie 2 : 1), häufiger einseitig, wie doppelseitig (etwa wie 4 : 1), häufiger das rechte Auge ergriffen, wie das linke. Bezüglich des Lebensalters der Patienten macht Logetschnikow folgende Angaben:

vom	3.—10.	Lebensjahre	11	Fälle,
-	10.—20.	-	174	-
-	20.—30.	-	197	-
-	30.—40.	-	185	-
-	40.—50.	-	114	-
-	50.—60.	-	29	-
-.	60.—70.	-	5	-
			715	Fälle.

Das Maximum der Erkrankungsfälle trifft auch nach den Angaben Anderer zwischen das 20. und 30. Lebensjahr.

Eine einigermassen befriedigende Erklärung über den Zusammenhang des Allgemeinleidens mit der Affection des Sehorgans ist bis jetzt nicht gegeben.

Diphtheritis.

§ 124. Nach Ablauf der diphtheritischen Erkrankung zeigen sich bekanntlich bisweilen Muskellähmungen an sehr verschiedenen Regionen des Körpers. Ausser am *Velum palatinum*, an den oberen und unteren Extremitäten, am Rumpfe, an Blase und Rectum, sind sie auch an den äusseren Augenmuskeln beobachtet worden, besonders häufig aber am Accommodationsapparat.

Diese Paresen des Accommodationsapparats wurden früher wegen der durch sie bedingten Störung der Sehfunction als Amblyopien aufgefasst, bis Donders nachwies, dass durch geeignete Convexgläser die Sehstörung aufgehoben werden könne, und dass somit die Ursache derselben nicht im *Nervus opticus*, sondern im Accommodationsapparat zu suchen sei.

Aeusserlich ist bei dieser Affection in den meisten Fällen nichts Besonderes zu entdecken, ebensowenig durch den Augenspiegel. Nur bisweilen verbindet sich mit der Parese des Accomodationsapparats eine Lähmung des *Sphincter pupillae* und scheint Donders ausnahmsweise häufig Gelegenheit gehabt zu haben, eine Vergrösserung der Pupille bei ziemlich guter Reflex und träger Accommodationsbewegung derselben zu sehen. Die meisten der späteren Beobachter fanden die Pupillen von normaler Weite und Beweglichkeit. Schirm-Bruch berichtet, dass unter 24 Fällen auf der Kieler ophthalmologischen Klinik nur einmal eine beträchtlichere Weite und träge Reaction der Pupille vorhanden gewesen sei. Ich selbst habe in keinem Falle eine Veränderung an der Pupille gefunden. Nach Weber steht die Mydriasis mit der Accommodationslähmung insofern in keinem nahen Connex, als erstere der letzteren bisweilen vorausgeht oder sie überdauert.

Völckers (cf. Schirm-Bruch p. 277) macht noch auf ein anderes objectives Symptom bei dieser Accommodationslähmung aufmerksam, das allerdings nicht immer deutlich erkennbar ist. Es fehlt nämlich bei der diphtheritischen Accommodationsparese bisweilen das sonst während der Accommodationsanstrengung gut sichtbare Vortreten des mittleren Theils der Iris oder es ist diese stärkere Vorwölbung der Iris wenigstens nur sehr schwach ausgeprägt.

Die diphtheritische Accommodationslähmung scheint fast nur bilateral vorzukommen [1]), doch ist die Möglichkeit nicht ausgeschlossen, dass sie bei mono-

1) Einen Fall von einseitiger Mydriasis mit Accommodationslähmung berichtet Jeaffreson (Med. Tim. and Gaz. 1873, 47, p. 89).

lateralem Auftreten von den Patienten ignorirt wird und deshalb nicht zur Beobachtung gelangt, zumal mit Sicherheit aus einigen Beobachtungen hervorgeht, dass die Accommodationsbreite nicht immer auf beiden Augen in gleichem Masse abnimmt.

Eine fernere Eigenthümlichkeit bei dieser diphtheritischen Lähmung ist die während derselben eintretende Zunahme der Hypermetropie. So fand Jacobson während der Lähmungsperiode eine Hypermetropie von $^1/_{11}$, $^1/_{13}$, $^1/_{18}$, $^1/_{20}$, die bei eintretender Besserung allmälig sich verringerte, bis (nach starker Atropinisirung) auf $^1/_{40}$, $^1/_{50}$, $^1/_{50}$, $^1/_{40}$. Schweigger erklärt dies in der Weise, dass die Gleichgewichtsfigur der weichen Linse (die Beobachtungen wurden bei jugendlichen Personen gemacht) während einer solchen lange andauernden Accommodationslähmung eine andere sei — die Linse eine flachere Oberflächenkrümmung habe — als wie bei der verhältnissmässig kurz dauernden Atropinlähmung. Aehnlich spricht sich Jacobson aus. Die Wirkung wochenlang fortgesetzter Atropincuren in gewissen Fällen beginnender Myopie unterstützt diese Ansicht, wogegen der Umstand, dass bei der diphtheritischen Lähmung doch eine gewisse geringe Accommodationsbreite erhalten zu bleiben pflegt, ein Gegenargument abgiebt.

Die Sehschärfe ist während der Accommodationsparese bisweilen etwas herabgesetzt und steigt mit dem Verschwinden der Lähmung wieder bis zur Norm. Höchst wahrscheinlich ist die Minderung von *S* hier nicht auf eine Betheiligung des Sehnerven zu beziehen. Völckers hält es für möglich, dass dieselbe in ähnlicher Weise zu Stande komme, wie nach Schweigger die Zunahme der Hypermetropie, nämlich dass sich während der lang andauernden Lähmung des Ciliarmuskels mit der Aenderung der Gleichgewichtsfigur der Linse zugleich ein Linsenastigmatismus entwickle, der bei zurückkehrender Spannung im Accommodationsmuskel wieder schwinde.

Die Accommodationsstörung bei Diphtheritis bildet sich heraus binnen kurzer Zeit — wenigen Tagen oder Stunden. In einem Falle (von Schweitzer) entstand sie während des Lesens. Sie gedeiht aber nur sehr selten bis zur völligen Paralyse, hält Wochen, selbst Monate lang an und verschwindet allmälig. Eine geeignete Therapie hat einen ganz entschiedenen Einfluss auf das raschere Verschwinden der Parese.

Die weitaus meisten Accommodationslähmungen zeigen sich erst 4 bis 6 Wochen nach Beginn der Diphtheritis und 2—3 Wochen nach Ablauf derselben. Doch sind auch einige wenige Fälle bekannt, wo die Accommodationslähmung bald im Anfange der diphtheritischen Erkrankung erschien.

Die grösste Häufigkeit der diphtheritischen Accommodationslähmung fällt in die früheren Lebensjahre. Unter 16 Fällen hatte Schweitzer 9 Individuen von 15—28 Jahren, 7 Kinder von $6^1/_2$—12 Jahren.

Obwohl eine einigermassen genügende Statistik über das Verhältniss der diphtheritischen Accommodationslähmung zur diphtheritischen Erkrankung überhaupt und zu den diphtheritischen Lähmungen insbesondere noch fehlt, ist es jedoch sicher, dass die Accommodationsparese zu den häufigsten diphtheritischen Lähmungserscheinungen gehört; häufiger dürfte nur noch die Gaumenlähmung sein, mit welcher die Accommodationslähmung oft zusammen auftritt. Es kann jedoch auch die Accommodationslähmung der Gaumenlähmung oder umgekehrt die letztere der ersteren um 1—2 Wochen vorausgehen. Scheby-Buch fand unter

24 diphtheritischen Accommodationslähmungen 10 mal auch Lähmung des Gaumensegels, 9 mal bestand die Accommodationslähmung allein, ohne jede Lähmung anderer Muskeln.

Die Accommodationslähmung zeigt sich nicht blos nach schwerer diphtheritischer Erkrankung, sie kann nach der leichtesten diphtheritischen Angina erscheinen. Mir sind einige Fälle zur Beobachtung gekommen, in denen den Eltern die leichte Halsentzündung der Kinder, die ärztlich gar nicht behandelt wurde, fast aus dem Gedächtniss geschwunden war. Nur die gleichzeitige Lähmung des Gaumensegels oder der Umstand, dass die Kinder wegen Schlingbeschwerden und mässigen Unwohlseins vor mehreren Wochen durch einige Tage den Schulbesuch hatten aussetzen müssen, liessen auf eine vorangegangene Diphtheritis schliessen. Ein solcher Schluss ist aber deshalb statthaft, weil eine binoculäre Accommodationslähmung mit guter Pupillenreaction, die plötzlich während fast völlig guten Allgemeinbefindens eintritt, lediglich auf vorangegangene Diphtheritis zu beziehen ist; es giebt eben keine andere Veranlassung zu dergleichen Accommodationslähmungen. Hutchinson (Ophth. Hospit. Rep. VII. p. 436) erwähnt allerdings Fälle von Accommodationslähmung, in deren einem der Patient einen Pharyngealabscess gehabt hatte, 2 oder 3 andere, in deren »nothing more than a very slight and transitory sore throat was admitted«. Diese Angaben scheinen jedoch nicht hinreichend, um eine Diphtheritis mit Sicherheit auszuschliessen. Ich sah kürzlich eine 29jährige femme entretenue, die vor einigen Tagen des Morgens plötzlich bemerkte, dass ihr die gewohnte Zeitungslectüre unmöglich wurde. Es war bei normalen Pupillen eine beiderseitige erhebliche Accommodationsparese mit $S = 1$ vorhanden. Seit circa 10 Tagen hatte sie Schlingbeschwerden, die sich jedoch bereits verringert hatten, die Rachenschleimhaut war stark geröthet und geschwollen, am rechten vorderen Gaumenbogen und am rechten Zungenrande fanden sich syphilitische *plaques muqueuses*. Es ergab sich auch aus anderen Symptomen, dass die Person syphilitisch war. Ich habe im Jahre 1852—1861 die syphilitische Abtheilung des Breslauer Allerheiligenhospitals verwaltet und unter den Tausenden von Syphilitischen sehr viele Rachenaffectionen gesehen. Diphtheritis war damals in Breslau fast unbekannt. Eine Accommodationslähmung nach Rachensyphilis ist nie vorgekommen. Mir ist es ganz zweifellos, dass jene Person bei ihrer syphilitischen Halsaffection auch eine leichte Rachendiphtheritis durchgemacht hatte.

Dafür, dass diese Accommodationslähmung nicht von der Rachenaffection, sondern von der diphtheritischen Erkrankung abhängig sei, sprechen auch jene Fälle, in denen Lähmungen nach Diphtheritis anderer Körperstellen auftraten. Schreby-Buch hat die in der Literatur bekannt gewordenen hierher gehörigen Fälle, ca. 19 an der Zahl, zusammengestellt (l. c. p. 282). Sie betreffen Diphtheritis von Vesicatorwunden, der Ohrmuschel, des äusseren Gehörganges, der Vagina, diphtheritische Infiltrationen der Speicheldrüsen, Diphtheritis von Cauterisations- und anderen Wunden. Diphtheritische Entzündungen des Rachens fehlten in diesen Fällen. Hingegen wurden Lähmungen der Extremitäten, des Gaumens, Sehstörung angegeben. Er fügt einen neuen Fall von Wunddiphtheritis hinzu, bei dem die später auftretende Accommodationsparese sicher nachgewiesen wurde.

Der Umstand, dass sowohl Accommodationslähmung, wie andere Lähmungen

nie im Gefolge von Hospitalbrand auftreten, spricht gegen die Identität von Wunddiphtheritis und *Gangraena nosocomialis* (Roser, Arch. f. phys. Heilkunde 1869, I.).

§ 125. Ausser der Accommodationsparese sind am Auge Paresen der den Bulbus bewegenden Muskeln mehrfach, obwohl viel seltener als erstere beobachtet worden. Nach Pagenstecher (l. c. p. 361) treten sie plötzlich auf, verschwinden, wechseln; heute ist eine Abducenslähmung, morgen oder übermorgen eine Lähmung des Internus derselben, oder des Abducens der anderen Seite vorhanden. Gewöhnlich verchwanden diese Lähmungen rasch, eine leichte Insufficienz des Iternus oder musculäre Asthenopie blieb zuweilen zurück.

Scheby-Buch giebt nur 2 Fälle schwacher Insufficienzen der *Recti interni* an. Weber erwähnt die Muskellähmungen nicht. Auch eine Schwäche des *Levator palpebrae* ist vereinzelt beobachtet worden.

Muskellähmungen treten auch nach anderen acuten Erkrankungen auf, so nach Pocken und nach Abdominaltyphus. In zwiefacher Beziehung unterscheiden sich von diesen die nach Diphtheritis auftretenden Lähmungen. Letztere erscheinen fast immer erst, nachdem der locale Process längst abgelaufen ist, das Allgemeinbefinden sich bedeutend wieder gehoben hat und sie können sich einfinden nach einer sehr unbedeutenden localen und allgemeinen Erkrankung. Muskellähmungen bei Pocken oder Typhus hingegen entwickeln sich noch vor völligem Ablauf des Processes, in der Reconvalescenz, wenn die Kranken das Bett noch nicht verlassen haben, und kommen nur nach schweren Formen des Primärleidens vor.

§ 126. Von den Theorien, welche über den eigentlichen Sitz der Lähmungsursache, insbesondere der Accommodationslähmung aufgestellt worden sind, ist die von Völckers am annehmbarsten, welcher den Sitz der Lähmung in die letzten Nervenzweige, resp. ihre Enden verlegt. Weder im Accommodationsmuskel selbst, welcher bei dieser Lähmung auf Calabar noch reagirt, noch im Stamme des Oculomotorius, oder in der *Radix brevis Ganglii ciliaris* kann die Ursache liegen, da die Reaction auf Licht fast stets erhalten ist, auch Störungen in der Bewegung der Augäpfel nur ausnahmsweise vorkommen. Gegen einen centralen Sitz des Leidens spricht das fast stets vorhandene binoculäre Auftreten der Affection. Auch würde bei centralem Sitz gerade die häufige Beschränkung auf die Accommodationsapparate ohne Betheiligung der Pupillar- oder anderer Oculomotoriuszweige sehr auffallend sein.

Ueber den Process, der die Nerven selbst ergreift, lassen sich aus den Untersuchungen von Buhl und Oertel Anhaltspunkte gewinnen. Buhl[1]) fand die Rückenmarksnerven an den Vereinigungsstellen der vorderen und hinteren Wurzeln mit Einschluss der gangliösen Anschwellung der letzteren fast bis aufs Doppelte verdickt, durch Blutaustritt dunkelroth, zum Theil gelb erweicht. Diese Partien waren durchsetzt von derselben Kern- und cytoiden Wucherung,

1) Ich kann nicht unterlassen, hier anzugeben, dass Zweifel aufgestiegen sind, ob der von Buhl (a. a. O. p. 354) untersuchte Fall überhaupt als Diphtheritis aufzufassen sei. Derselbe hat vielmehr grosse Aehnlichkeit mit hämorrhagischer Variola.

wie sie an der diphtheritisch erkrankten Schleimhaut des Schlundes auftritt. Die Blutextravasate sollen Folge der Constriction der Gefässe durch diese Infiltrate sein, die später entweder resorbirt werden, oder bindegewebig umgewandelt. Das Bindegewebe comprimirt, bis es durch Resorption wieder lockerer wird, die Nervenfasern und macht sie zeitweise leitungsunfähig. Ob solche Infiltrate im Buhl'schen Falle auch längs des weiteren peripheren Verlaufs der Nerven noch vorhanden waren, scheint nicht unwahrscheinlich, doch kann Buhl keinen directen Aufschluss geben. Aehnlich sind die Ergebnisse Oertel's [1]: »Eine oft massenhafte Kerninfiltration, die etwas verschiedenes ist von einer Anhäufung von Eiterkörperchen, fand ich in allen von mir beobachteten Fällen, nicht nur in der mit diphtheritischen Membranen bedeckten Schleimhaut, sondern in fast allen Organen; . . . in den Gefässen des Gehirns und Rückenmarks, in den Nervenscheiden . . .« Zu der Umwandlung in constringirendes Bindegewebe und dessen Resorption ist Zeit nöthig und Buhl dünkt die Annahme ganz angemessen, »dass die Nervenerscheinungen erst dann beginnen und so lange verharren, als die constringirende Wirkung der Bindegewebsverdichtung beginnt, zunimmt und sich endlich wieder löst.« So lautet die Hypothese für die diphtheritischen Lähmungen im Allgemeinen. Der besondere Nachweis für die Gültigkeit derselben am *N. oculomotorius* ist nicht geführt. Wir müssen uns zunächst hiermit begnügen.

Febris intermittens.

§ 127. Wenn man in Erwägung zieht, dass protrahirte perniciöse Malariaerkrankungen die schwersten Störungen im ganzen Organismus hervorrufen können: Melanämie, schwere, wahrscheinlich von Circulationsstörungen in den Centralorganen des Nervensystems abhängige Gehirnsymptome, profuse Durchfälle und Darmblutungen, Albuminurie und Hämaturie, irreparable Kachexie, hämorrhagische Diathese, speckige Entartung der drüsigen Unterleibsorgane etc., so bleibt es einigermassen auffallend, dass von Störungen des Sehorgans in Folge der Malariavergiftung wenig berichtet ist. Deval (a. a. O. p. 253) erwähnt Fälle von Arrachart und von Pinel, in denen Amaurose nach Intermittens eingetreten sein soll, und erzählt von einem Kranken, der in 3 aufeinanderfolgenden Jahren von Tertiana ergriffen worden war. Derselbe befand sich zu jener Zeit in der Provinz Oran. Nach Frankreich zurückgekehrt, verlor er die Intermittens, wurde aber in dem Grade von Amblyopie befallen, dass er kaum allein auf der Strasse gehen konnte. Unter der eingeschlagenen Behandlung (Schröpfköpfe, später Stimulantia, Electricität) besserte sich der Zustand, so dass er Geschriebenes wieder zu lesen vermochte.

Aus neuerer Zeit ist mir nur der Fall von Dutzmann bekannt geworden. Ein 19jähriger Mann litt seit 14 Tagen an schwerer *Intermittens tertiana*. Dutzmann fand den Kranken bewusstlos, in heftigen klonischen Krämpfen, mit auf Licht schwach reagirenden Pupillen. Als der Kranke wieder zu sich kam, war die Sehkraft auf eine schwache Wahrnehmung der Kerzenflamme reducirt; die Pupillen reagirten deutlich auf Licht. Die Augenspiegeluntersuchung ergab ein vollkommen negatives Resultat bezüglich etwaiger Veränderungen auf dem Augen-

[1] a. a. O. p. 248.

hintergrunde oder der brechenden Medien. Der Kranke bekam eine starke Dosis Chinin. 5 Stunden lang blieb er in diesem ihn sehr beunruhigenden Zustande, dann schlief er ein und als er aufwachte, hatte sich die volle Sehkraft wieder eingestellt.

Es scheint, dass das Malariagift auch typisch auftretende Neuralgien, namentlich im Gebiete des *N. supraorbitalis* hervorrufen kann. Klinisch werden sich diese Neuralgien schwer von solchen andern Ursprungs unterscheiden lassen, da auch letztere häufig einen sehr regelmässigen Typus in den Anfällen einhalten. Allerdings pflegt er dann ein quotidianer zu sein. In den Anfällen selbst ist ein unterscheidendes Merkmal nicht zu finden. Nach Niemeyer scheint es, als ob die Malarianeuralgien meist von einem leichten, wenigstens thermometrisch messbaren Fieber begleitet seien.

Cholera.

§ 128. Bei der Choleraerkrankung treten symptomatische Veränderungen des Auges auf: an den Lidern und dem Orbitalzellgewebe, in der Thränensecretion, an der Conjunctiva, der Sklera, der Cornea, der Pupille, der Chorioidea und an den Retinalgefässen.

An der Haut der Lider zeigt sich die Cyanose frühzeitig und wenn sie allgemein ausgebildet ist, ganz besonders deutlich. Der Lidschluss ist mangelhaft, indem sowohl das untere wie das obere Lid mit dem hinteren Rande des Knorpels nach der Orbita etwas zurückgezogen erscheint. Die Kranken sind noch im Stande auf Geheiss die Lider zu schliessen, bald aber weichen deren freie Ränder wieder auseinander, so dass die untere Partie der Sklera zum Vorschein kommt. Die bedeutende Abnahme des Turgors des Orbitalzellgewebes und eine verminderte Energie des Orbicularmuskels sind als Ursache dieses Lagophthalmos anzusehen. Der Augapfel ist dabei in der Regel so nach oben gerollt, dass die Cornea durch das obere Lid völlig dem Anblick entzogen wird.

Die Thränensecretion, sowohl von Seiten der Conjunctiva, als von Seiten der Thränendrüse ist sehr reducirt. Cholerakranke weinen nicht, auch während der schmerzhaftesten Krämpfe (Joseph). Auch Einträufelung reizender Substanzen, z. B. der Opiumtinctur, bringt (nach v. Gräfe) einen auffällig geringen Effect hervor, sowohl was den Schmerz, als was die Thränenabsonderung betrifft.

Die *Conjunctiva bulbi* ist in allen schwereren Fällen, wo auch der unvollkommene Lidschluss sich zeigt, in der unteren Partie injicirt. Die Injection umfasst ungefähr den Abschnitt des Bulbus, der von den Lidern unbedeckt bleibt. Sie pflegt an ihrer oberen Grenze scharf abzuschneiden, bis in den *Limbus conjunctivae* hinein zu reichen und zeichnet sich dadurch aus, dass die Gefässe sehr dunkelroth (kirschroth) erscheinen, dabei aber nicht sehr dicht stehen. Nächst dieser Injection wird an derselben Partie der *Conjunctiva bulbi* ein Mangel an Feuchtigkeit der Oberfläche merklich, der aus dem mangelnden Lidschluss und der gestörten Secretion wohl erklärlich ist. Joseph hat auch Ekchymosen im untern Theile der *Conjunctiva bulbi* beobachtet, die durch ihre sehr dunkle Farbe auffallend wurden und von schlimmer Bedeutung zu sein schienen. Unter 810 Cholerakranken hat er 11 mal diese Ekchymosen gefunden; in allen 11 Fällen war der Ausgang ein letaler. Im Reactionsstadium wird sehr häufig eine allge-

meine Bindehauthyperämie beobachtet, die auch wohl zu einem wirklichen Katarrh sich steigert.

In sehr schweren Fällen entwickelt sich am Ende des *Stadium algidum* auf den untersten Theilen der Hornhaut bisweilen ein Process, der als partielle Nekrose derselben bezeichnet werden kann. Die Hornhaut wird hier in einem $^1/_2$—$^3/_4$‴ hohen Segment trocken, braun. Dieser Schorf stösst sich nach 1—2 Tagen ab unter verhältnissmässig geringer Injection der benachbarten Conjunctiva, hinterlässt einen Substanzverlust mit grau getrübter Umgebung, der sich nachträglich vergrössern kann. A. v. Gräfe ist geneigt, diese partielle Hornhauterweichung den neuroparalytischen Entzündungen anzureihen (cf. § 160).

Stets von letaler Bedeutung sind die schwärzlichen oder schmutzig-blauen Flecken in der Sklera, die in einer $2^1/_2$—3‴ breiten Zone, concentrisch dem untern Hornhautrande, bisweilen auftreten. Sie sind von unregelmässiger Figur, getrennt oder confluirend, und haben ihre Ursache nach Böhm (dem sich Albrecht v. Gräfe anschliesst) in einer in Folge des Wasserverlustes fleckweise erscheinenden Verdünnung der Sklera. Doch ist (nach v. Gräfe) diese »Austrocknung« nicht als eine von der Conjunctiva her fortgepflanzte zu erachten, da die Flecke sich in der rapidesten Weise ausbilden können, ohne dass die Conjunctiva an diesen Stellen trocken wäre; ja, sie kommen selbst unter dem deckenden Lide vor.

Während des algiden Stadiums, während der höchsten Herzschwäche sind nach v. Gräfe die Pupillen des Patienten durchschnittlich contrahirt. Er bezieht das Symptom auf eine Parese des Sympathicus. Joseph fand sie im Typhoid verengert, bei grossem Collaps erweitert. — In der Chorioidea treten bisweilen Blutextravasate von verschiedener Grösse auf.

Die Veränderung in der Netzhautcirculation zeigt sich namentlich darin, dass die Arterien ganz ausserordentlich verdünnt, aber im Verhältniss zu ihrem Kaliber von auffallend dunkler Farbe erscheinen, und dass ein leichter Fingerdruck auf den Bulbus, der bei normalem Zustande bedeutungslos sein würde, entweder einen Arterienpuls auslöst oder sogar totale Entfärbung der Arterien bewirkt. Dieses Symptom hat eine manometrische Bedeutung für die Stärke der im Arteriensystem vorhandenen Blutwelle. Je grösser die Herzschwäche, je geringer das circulirende Blutquantum ist, desto leichter wird die totale Anämie der Arterie eintreten. Es ist dieses Symptom in eine Reihe zu setzen mit dem Fehlen des Radialpulses und des zweiten Herztones. — Die Retinalvenen sind ausserordentlich dunkel, in ihrem Kaliber nicht verändert und in einigen Fällen zeigte sich (nach v. Gräfe a. a. O. p. 210) das auch bei Embolie der *Arteria centralis retinae* zu beobachtende Phänomen der unterbrochenen Gefässfüllung. Es wechseln blutgefüllte Stellen des Gefässes mit solchen ab, welche leer (wenigstens von rothen Blutkörperchen) erscheinen. Die kurzen Blutsäulchen bewegen sich stossweise im Venenrohr vorwärts[1]). Trotz der bedeutenden Circulationsstörungen in der Retina ist das Sehvermögen auch in der asphyktischen Form nicht oder nur wenig herabgesetzt. Zu einer völligen *Ischaemia retinae* kommt es nicht und ob das vorübergehende Schwinden des Sehvermögens, welches im Anfange des *Sta-*

1) Bei unvollständiger Embolie der *Arteria centralis retinae* habe ich minutenlang eine ganz regelmässige Fortwanderung dieser Blutsäulchen gesehen und zwar in Arterien und Venen, bei jenen in centrifugaler, bei diesen in centripetaler Richtung.

dium algidum häufig eintritt, auf einer Störung der Circulation in der Netzhaut oder im Gehirn zu beziehen sei, für letzteres sprechen die leichten Ohnmachtsanfälle im Beginn der asphyktischen Cholera, das Schwindelgefühl und das Ohrensausen im *Stadium algidum* — ist nicht entschieden.

Trichinose.

§ 129. Die ödematöse Schwellung des Gesichts ist bekanntlich als ein frühauftretendes und häufiges, wenn auch nicht constantes Symptom der Trichinenkrankheit zu erachten. Es nehmen daran namentlich auch die Augenlider Theil. Auch geht das Oedem auf die *Conjunctiva bulbi* und die Uebergangsfalte über. Die Bindehaut kann dann stark injicirt erscheinen. Selbst das Orbitalzellgewebe scheint etwas betroffen zu werden, wie aus der bisweilen beobachteten leichten Prominenz der Augäpfel zu folgern ist[1]).

In manchen Fällen von Trichinose werden auch die Augenmuskeln durch die Einwanderung der Parasiten beeinflusst. Es kommt dann zu mangelhafter Beweglichkeit der Augäpfel, die Bewegungen erfolgen zitternd und sind schmerzhaft. — Im Allgemeinen werden die Augenmuskeln verhältnissmässig weniger von Trichinen heimgesucht, als andere Muskeln. Nach Kühn stehen sie, was die procentarische Vertheilung der Trichinen im Körper anbelangt, mit den Kehlkopf- und Bauchmuskeln so ziemlich auf einer Stufe. Im Zwerchfell kommen die Trichinen ca. 7 mal, in den Schulterblattmuskeln ca. 4 mal, in den Lendenmuskeln ca. 3 mal, in den Beugemuskeln der Hinterschenkel ca. 2 mal so häufig vor, als in den Augenmuskeln.

Kittel hat auch stark dilatirte und unbewegliche Pupillen nebst Accommodationsparese bei Trichinenkrankheit beobachtet. Da Trichinen in den glatten Muskelfasern nicht gefunden worden sind, so ist die Erklärung dieser Erscheinung noch nicht zu geben.

Als eine Trichinenvergiftung ist folgender Fall aufzufassen, den ich hier deshalb mittheile, weil die am Sehorgan bemerkten Symptome besonders auffällig, die zuerst auftretenden und die zuletzt schwindenden waren. Herrn v. P...., 25 Jahre alt, sah ich am 11. Mai 1859 (also ca. 1 Jahr vor der Entdeckung der Trichinenkrankheit am Menschen durch Zenker). Er hatte eine beiderseitige Abducens- und Oculomotorius-Parese, jedoch mit Ueberwiegen der Oculomotoriuswirkung. Jederseits konnte der äussere Cornealrand an die äussere Lidcommissur nur bis auf 2‴ Abstand herangebracht werden. Auch alle anderen Bewegungen der Augäpfel waren einigermassen beschränkt. Die oberen Lider hingen etwas herab und deckten fast die Hälften der Pupillen, doch waren sie mit Anstrengung etwas höher zu erheben; Pupillen bis circa 2‴ vergrössert, auf Licht beweglich; bedeutende Accommodationsbeschränkung: mit + 6 nr. 1 (Jäg. Taf.) in 6″ p, nr. 8 in 10″ r; Fernsicht gut. Am meisten genirte den Patienten das Doppeltsehen (gleichnamige Bilder), das in der horizontalen Medianlinie bei 3′ Objectdistanz begann. Innerhalb 3′ sah er einfach. Der Abstand der Doppelbilder von einander nahm zu nach den Seitentheilen des Blickfeldes und ebenso nach unten. Eine so eigenthümliche Combination von Lähmungssymptomen an den Augenmuskeln habe ich niemals wieder gesehen.

Die Anamnese liess damals eine Wurstvergiftung annehmen. Der Patient hatte im April einem Congress der Mitglieder seiner weitverzweigten Familie beigewohnt. Alle

1) Vergl. z. B. Maurer: Deutsches Arch. f. klin. Med. Bd. VIII. p. 378.

Mitglieder, die bis zum 23. April eingetroffen waren, erkrankten; diejenigen, die vom 24. ab sich eingefunden hatten, hingegen nicht. Zwei von den Erkrankten starben binnen wenigen Tagen unter heftigen Diarrhöen, Erbrechen und Brustbeklemmungen. Der in Rede stehende Patient blieb gesund bis zum 27. April; das erste Symptom, welches er an diesem Tage bemerkte, war eine Störung des Sehvermögens, die während des Schreibens auftrat. Darauf fanden sich Kopfschmerz, Erbrechen, allgemeines Uebelbefinden, Schlingbeschwerden, Obstipation, unwillkürlicher Abgang des Urins ein. Alle diese Symptome verloren sich nach und nach, so dass, als ich ihn 14 Tage nach Eintritt der Erkrankung sah, nur noch die oben beschriebene Augenaffection zurückgeblieben war. Weitere 14 Tage später bestand die Accommodationslähmung unverändert; die Augenmuskeln versahen ihren Dienst etwas besser. Die Diplopie zeigte sich erst jenseits 7′ in der horizontalen Medianlinie. Nach 8 Jahren sah ich den Kranken wieder und fand bis auf geringe Hypermetropie alles völlig normal.

Anhangsweise sei es gestattet, hier auf jene 5 Fälle hinzudeuten, die Schreby-Buch (Arch. f. Ophth. Bd. XVII. II. 1, p. 385) als Accommodationslähmung nach Wurstvergiftung bezeichnet. Obwohl in denselben die Symptome schwerer Trichinenerkrankung grösstentheils fehlten, so lässt sich meines Erachtens der Verdacht, dass hier Trichineneinwanderungen vorlagen, nicht ganz von der Hand weisen. Die Pupillen waren beweglich, Accommodationslähmung war vorhanden. Die Kranken genasen. Das gruppenweise Erkranken im Juni und im October und die gemeinschaftlichen Mahlzeiten, die Fall 1 und 2, andrerseits Fall 3 und 4 zusammen abgehalten hatten, machen jedenfalls eine Intoxication sehr wahrscheinlich.

Pyämie, purulente und septische Infection.

§ 130. In den nächstfolgenden Paragraphen sollen die Erscheinungen am Auge zusammengefasst werden, die durch Thrombosirung der Hirnsinus, durch Einwanderung eitriger zerfallender Gerinnsel in die Chorioidea und Retina, ferner durch septische Vergiftung des Blutes auftreten. Immer sind hier Entzündungen, Eiterungen oder Verjauchungen an mehr oder weniger entfernten Körperstellen als die Ursprungsquellen des Augenleidens zu erachten.

Personen, die unter schweren, sich rasch entwickelnden Gehirnsymptomen darniederliegen, werden bisweilen von höchst auffälligen Veränderungen an den Augen ergriffen. Es sind diese Veränderungen zwar sehr selten, wenn sie aber auftreten, so ist mit grosser Sicherheit auf eine Thrombose der *Sinus cavernosi* und noch mehrerer mit ihnen zusammenhängender venöser Gefässe zu schliessen und die Prognose als letal zu bezeichnen. Diese charakteristischen Kennzeichen sind: Rasch entstehende starke Protrusion eines oder beider Augäpfel, bedeutende ödematöse hochrothe Schwellung der Lider und der Bindehaut, die, ähnlich wie bei Panophthalmitis, zwischen den nicht mehr ganz zu schliessenden Lidern vortritt, absolute oder fast absolute Unbeweglichkeit des Bulbus, erweiterte starke Pupille, stark herabgesetztes Sehvermögen oder völlige Amaurose. Wenn diese Krankheitserscheinungen im Allgemeinen dem Bilde der Panophthalmitis sehr nahe kommen, so fehlen doch am Augapfel selbst die andern Symptome derselben (die Verlagerung der Pupille durch Exsudat, der Eiter in der vordern Augenkammer, die Veränderungen an der Iris, die Trübung der Hornhaut), oder sie treten erst später hinzu. Während bei der Panophthalmitis die Infiltration des

Orbitalzellgewebes, die enorme Schwellung der Conjunctiva, die Protrusion des Bulbus und seine Unbeweglichkeit von der Chorioidealentzündung inducirt sind, so entsteht hier bei der Sinusthrombose dieser Symptomencomplex durch die Absperrung der *Vena ophthalmica cerebralis* (und wohl gleichzeitig auch der *Vena ophthalmica facialis*). Die Infiltration des Orbitalzellgewebes kann bei der Sinusthrombose eine nur ödematöse oder auch eine eitrige sein.

Sehr ähnlich sind diesen Fällen die von Leyden veröffentlichten und in § 66 erwähnten, bei denen die eitrige Infiltration des Orbitalzellgewebes von einer eitrigen Meningitis herrührte, die sich durch die *Fissura orbitalis superior* nach der Orbita fortgesetzt hatte. Auch hier war die Prominenz der Bulbi sehr bedeutend (einseitig oder doppelseitig), die Lider waren stark ödematös, glänzend erysipelatös geröthet, nur mit Mühe emporzuheben, doch zeigte sich insofern ein sehr grosser Unterschied, als die Sehkraft nicht gelitten hatte, Cornea, *Humor aqueus*, Iris normal waren, auch bei der Section alle Gewebe der Bulbi intact, und nicht einmal Hämorrhagien an ihnen gefunden wurden. Es war hier eben nur eine durch Fortleitung entstandene Infiltration des Orbitalzellgewebes, keine Absperrung der venösen Circulation vorhanden.

Die Sinus- und Venenthrombosen können ausgehen von Furunkeln, Abscessen im Gesicht, Kopfverletzungen, von Meningitis, von puerperalen Erkrankungen. Die zerfallenen eitrigen Gerinnsel wurden gefunden in einem oder beiden *Sinus cavernosi*, im *Sinus Ridleyi*, den *Sinus petrosi* und anderen, in der *Vena facialis*, der *Vena ophthalmica facialis* und *Vena ophthalmica cerebralis*, auch in der *Jugularis interna;* metastatische Abscesse in den Lungen fehlten nicht. In den Arbeiten von Knapp und von Heubner sind eine Anzahl hierher gehöriger Fälle zusammengestellt. Bei Ersterem finden wir auch das Sectionsergebniss eines vorgetriebenen Augapfels. Derselbe zeigte nichts Krankhaftes mit Ausnahme des gelben Flecks und seiner Umgegend.

> Ueber dieser Partie lag eine schleimige Glaskörperschwarte, nach deren Wegnahme die Retina uneben, in oberflächlichem Zerfall begriffen erschien. Die afficirte Stelle reichte von der Sehnervenscheibe bis über die *Macula lutea* hinaus in einer Ausdehnung von 7 Mm. Länge und 2—3 Mm. Breite. In der äussern Körnerschicht und in der Zwischenkörnerschicht zeigte sich eine sehr auffalledne Bildung, nämlich die Einlagerung blasser, schwachgelber, halb durchsichtiger, sehr fein getüpfelter, vollkommen gleichartiger Kugeln oder Scheiben, deren Durchmesser $1^1/_2$ bis 2 mal denjenigen der Körner der äusscrn Körnerschicht betrug. In der Nähe der *Limitans externa* waren sie weit von einander zerstreut, wurden aber um so dichter unter die äussern Körner gemischt, je mehr man sich der Zwischenkörnerschicht näherte. Diese durchsetzten sie in ihrer ganzen Breite; . . . . neben ihnen bemerkte man hier nur die ganz regelmässige streifige Zeichnung der Radiärfasern. An der Stelle des gelben Flecks waren diese Scheiben am dichtesten, nahmen nach oben, unten und lateralwärts rasch ab, langsam dagegen nach der medialen Seite und reichten hier bis zum Sehnervencintritt. —

Wie rasch sich aus geringfügigen Ursachen diese Sinusthrombosen bisweilen entwickeln und zum Tode führen, dafür liefert der Fall XXXII von B. Cohn (»Klinik der embolischen Gefässkrankheiten«, Berlin 1860, p. 196) ein Beispiel. Bei einem 15jährigen Mädchen mit multiplen Abscesschen in der Oberlippe traten die oben angegebenen Symptome der Sinusverstopfung mit Pneumonie und Pleuritis binnen wenigen Tagen auf. Die Section wies Phlebitis der rechten *Vena*

facialis, Verstopfung des *Sinus Ridleyi* (wohl auch der *Sinus cavernosi?* F.) nach. Ein zweites, bei dem die Diagnose sich allerdings nur auf die klinischen Symptome, nicht auf die Section basirt, ist folgendes: Ein kräftiger Knabe von 14 Jahren, Lindner, machte am 10. März 1872 einen Spaziergang von 2 Meilen. Am 11. besuchte er noch die Schule, fühlte sich gesund bis auf einen mässigen Schmerz im rechten obern, etwas geschwollenen Lide; am 12. nimmt die Schwellung zu, am 13. kann das Lid spontan nicht gehoben werden, es werden Kataplasmen gemacht. Am 14. sah ich den Knaben; er war zu Fuss nach meiner Wohnung gekommen, ich fand im obern Lide multiple Abscesse, von den Meibom'schen Drüsen ausgehend. Aus einem Drüsenausführungsgange liess sich ein Eitertröpfchen ausdrücken, sonst war nichts Abnormes an den Augen vorhanden. Der Knabe fieberte seit ca. 12 Stunden und hatte offenbar eine Pleuritis. Ich machte eine Incision an der Conjunctivalseite des obern Lides, durch welche sich guter Eiter entleerte und überwies den Patienten wegen des Allgemeinleidens, dessen Zusammenhang mit den Abscessen des obern Lides ich nicht ahnte, an den Hausarzt. Von diesem erfuhr ich, dass an demselben Abend sich unter sehr heftigem Kopfschmerz binnen wenigen Stunden eine Protrusion des rechten Auges eingestellt habe, im Laufe des folgenden Tages entwickelte sich eine ebensolche auch am linken Auge, gleichzeitig mit starker Schwellung der Conjunctiva. Es traten Bewusstlosigkeit und Convulsionen auf und noch am 15. Abends starb der Knabe. Obwohl die Section nicht vorgenommen werden konnte, dürfte nach den durch Cohn, Knapp, Heubner etc. mitgetheilten Fällen eine Thrombose der *Sinus cavernosi* nicht zweifelhaft sein. Die Pleuritis verdankte ihren Ursprung den aus der *Vena ophthalmica facialis*, die zunächst betheiligt sein musste, fortgeschwemmten Gerinnseln, die Sinusthrombosen erfolgten durch Fortsetzung der Gerinnung von der *Vena ophthalmica* her.

Wahrscheinlich genügt die Verstopfung eines *Sinus cavernosus* allein nicht, um die Infiltration des Orbitalzellgewebes hervorzurufen. Es dürfte diese vielmehr nur dann zu Stande kommen, wenn auch die *Venae ophthalmicae* verstopft sind; wenigstens finde ich bei Cohn (a. a. O. p. 198) einen Fall, wo der linke *Sinus cavernosus* mit eitrigem, röthlichem Brei erfüllt war, Schwellung der Conjunctiva, Protrusion der Augen aber nicht notirt ist. Dass aber bei der Untersuchung des Kranken die letzteren nicht ganz ausser Acht gelassen wurden, geht daraus hervor, dass noch ca. 20 Stunden ante mortem die normale Weite der Pupillen ausdrücklich erwähnt wird.

Einen 2. Fall von Verstopfung des rechten *Sinus cavernosus* (»durch graue, in der Mitte käsiggelbe Massen, welche den *Sinus cavernosus* ganz ausfüllen«) ohne gleichzeitige Protrusion des betreffenden Augapfels finde ich bei v. Gräfe (Arch. f. Ophth. VII. 2, p. 33). Es waren dabei alle Augenmuskeln gelähmt, ebenso der rechte Trigeminus. Die Geschwulstmasse, die unter der *Dura mater* gelegen, einen grossen Theil der mittleren rechten Schädelgrube ausfüllte und sich auch nach links ausdehnte, war nach Virchow syphilitischer Natur.

Der Fall, der Heubner (a. a. O. p. 124) Anlass zu seiner Arbeit über Sinusthrombosen gab, gehört nicht unter die pyämischen Infectionen. Er selbst fasst ihn in ätiologischer Beziehung als mitten inne stehend zwischen maranthischer und Stauungsthrombose auf. Der rechte *Sinus cavernosus* war unvollständig durch ein offenbar nicht zerfallendes Gerinnsel verstopft. Protrusion und Unbeweglichkeit des Bulbus durch Infiltration des Orbitalzellgewebes, Schwellung der Conjunctiva fehlten; auch war der Verlauf ein

viel weniger rapider. Dagegen ist der Fall insofern sehr lehrreich, als er zeigt, wie Sinuskrankheiten die Symptome von Herderkrankungen im Gehirn vortäuschen können. Halbseitiger Kopfschmerz, auf den Bezirk des ersten Astes des rechten Trigeminus beschränkt, rechtsseitige Ptosis mit engerer rechter Pupille, vorübergehendes Oedem des rechten obern Lides, rechtsseitige Facialisparese mit rechtsseitiger Taubheit, erklären sich (wenigstens in Bezug auf die ersteren Symptome) durch die starke Erweiterung der *Sinus cavernosi*, resp. aus der nachbarlichen Lage des Sympathicus-geflechts, des Oculomotorius, des Ramus I. *nervi trigemini* zu dem *Sinus cavernosus*.

§ 131. Wenn bei der Sinusthrombose der Augapfel selbst gewissermassen nur in secundärer Reihe von den Krankheitserscheinungen betroffen wird, so treten in den Fällen, in welchen infectiöse Gerinnselmassen in die Gefässgebiete des Augapfels selbst hineingetrieben werden, an ihm die Symptome in erster Linie auf. Der Process ist dann verderblicher für das Sehorgan, weniger verderblich für das Leben. Bei Puerperalfiebern, Nabelvenenentzündung Neugeborner, Caries an der *Basis cranii*, bei Pyämie nach chirurgischen Operationen, Zellgewebsvereiterung, Lungentuberkulose, Endocarditis, Empyem, Phlebitis nach Venäsectionen entwickelt sich bisweilen an einem, selten an beiden Augen das Bild einer Chorioiditis mit Absetzung eiterartigen Exsudates. In jedem Falle geht das Sehvermögen des betroffenen Auges rasch und für immer zu Grunde. Der Process am Auge selbst kann aber 2 verschiedene Ausgänge nehmen, wenn der Kranke am Leben bleibt. Entweder füllt sich der Glaskörperraum, wie auch die vordere Kammer rasch mit Eiter, ödematöse Schwellung der Conjunctiva, Infiltration des Orbitalzellgewebes und Protrusion des Auges werden sehr bedeutend, die Cornea erweicht und bricht durch (bisweilen findet der Durchbruch in der Sklera statt, namentlich hinter der Insertion der *Recti interni*); der ganze Bulbus schrumpft zusammen und zeigt nur ein kleines bläuliches Fleckchen als Rest der Hornhaut; — oder die Durchtränkung des Orbitalzellgewebes und der Conjunctiva, die Vortreibung des Augapfels erreichen keinen so hohen Grad, die Cornea trübt sich nicht oder nur wenig und vorübergehend, in der vordern Kammer erscheint eine Zeit lang ein mässiges Hypopyon, das eitrige Exsudat im Bulbusraum wird zum Theil resorbirt, zum Theil organisirt, der Bulbus verkleinert sich und dem entsprechend auch die Hornhaut, die aber noch lange klar bleibt und einen kleinen vordern Kammerraum deckt. Auch die Linse bleibt eine Zeit lang klar; die die Pupille deckende Exsudatschicht wird auch wohl resorbirt, so dass dann ein Einblick in den Raum hinter der Iris gestattet ist.

H. Schmidt beschreibt 2 Fälle, die gewissermassen den Uebergang zwischen diesen beiden Formen bilden. Es hatte in denselben ein Durchbruch des eitrigen Bulbuscontentums durch die Sklera stattgefunden, aber nicht nach aussen, sondern in den Raum zwischen Sklera und *Rectus internus*, dicht hinter der Scleralinsertion dieses Muskels und war dann an dieser Stelle eine Abkapselung des Eiters erfolgt.

Sehr auffallend ist es, dass in der grössern Mehrzahl der Fälle diese metastatischen Ophthalmien ihren Ursprung herleiten von Erkrankungen im Bereiche der weiblichen Geschlechtsorgane. Ich habe 3 Fälle gesehen, die hierher gehören. Im 1. entstand nach Abtragung des Hymens wegen Kolpodynie, im 2. nach partieller Amputation des *Cervix uteri* unter pyämischem Fieber

eine einseitige *Chorioiditis metastatica*. Die Augen gingen zu Grunde, die Patienten kamen mit dem Leben davon. Im 3. Falle war eine 5 Wochen andauernde Retention von Placentarresten die Ursache zu schwerer Allgemeinerkrankung und zu beiderseitiger metastatischer Ophthalmie. Die Kranke starb. Zu diesen 3 Fällen treten von Knapp (2), Roth (1), Arlt (2), Gayat [Nagel's Jahresbericht 1872, p. 240] (1), Virchow (2), Meckel (2), noch zusammen 10 Fälle hinzu, in denen der primäre Herd in den erkrankten weiblichen Sexualorganen lag, so dass diesen 13 Fällen nur 7 Fälle von Schmidt (2), Arlt (2), Meckel (2), Virchow (1), B. Cohn (1) gegenüber stehen, in denen die ursprüngliche Quelle des Leidens in anderen Regionen sich befand. Ich bin weit entfernt, in dieser Angabe eine vollständige Zusammenstellung alles aufzutreibenden Materials sehen zu wollen; sie liefert aber wenigstens einigermassen einen numerischen Ausdruck für die Bedeutung gerade der puerperalen Entzündungen für diese metastatische Ophthalmie.

Bezüglich des Zusammenhangs zwischen der pyämischen Ophthalmie und dem primären Eiterherde kann hier nur auf dieselben Hypothesen verwiesen werden, die überhaupt für die metastatischen Entzündungen ausserhalb des Gebietes des kleinen Kreislaufs gelten. Sichergestellt ist das Vorkommen capillärer Embolie in Folge von kleinen Pfröpfen, die von dem exulcerirten Endocardium herstammen. Virchow fand bei einer 55jährigen Frau, bei der pyämische Erscheinungen im Leben nicht diagnosticirt worden waren, an beiden Augen diese Panophthalmitis (rechts erst im Beginn), und in den grössern Capillaren der Retina eine Verstopfung mit einer dichten trüben, leicht gelblich aussehenden Substanz, die sich chemisch und morphologisch ganz so verhielt, wie die auf exulcerirten Stellen des Endorcardiums befindlichen Massen. Ausserdem aber lieferte die Section noch andere der Pyämie zukommende Befunde. Ein zweiter ähnlicher Fall bestätigte diese erste Entdeckung. Es wird hierdurch auch zweifellos, dass die *Panophthalmitis metastatica* nicht immer von der Chorioidea (Meckel) ausgeht, sondern dass sie auch von der Retina aus entstehen kann.

Es scheint mir nicht gestattet, diese stets deletären inneren Augenentzündungen mit den bei *Febris recurrens* auftretenden Entzündungen, die bei weitem ungefährlicher sind und viel langsamer verlaufen, zu identificiren und auch letztere als metastatische aufzufassen.

§ 132. Bei schweren Wundfiebern, ausgedehnten Verjauchungen, Gelenkvereiterungen etc. kommt nach Roth eine Retinitis vor, die er als septica bezeichnet, die nicht zu einer schweren Erkrankung des ganzen Augapfels führt, sondern auf die Retina beschränkt bleibt und insofern gutartiger, wie die embolische Retinitis und Chorioiditis genannt werden kann. Sie documentirt sich durch das Auftreten von zahlreichen kleinen weissen oder auch rothen Flecken in der Umgegend der *Papilla optica* und *Macula lutea*, meist beider Augen. Die weissen Flecken bestehen aus hypertrophischen Nervenfasern, Bindegewebszellen und Körnchenzellen, die rothen aus Haufen von Blutkörperchen. Diese Form soll viel häufiger sein, als die embolische Panophthalmitis und von einer chemischen Veränderung des Bluts abhängen. Sie scheint bei chronischem oder subchronischem Verlaufe des zu Grunde liegenden Processes häufiger zu sein, als bei acutem. Die Beobachtungen, 9 an der Zahl, wurden post mortem gemacht. Während des Lebens aufgenommene Augenspiegelbefunde fehlen. Dem

histologischen Verhalten nach waren die Herde in der Retina ganz frisch, fielen also in das Terminalstadium des Allgemeinleidens. Ausser seinen 9 Beobachtungen citirt Roth noch 2 von Virchow mitgetheilte Befunde, die ihm auch hierher zu gehören scheinen.

Syphilis.

§ 133. Syphilis kann Veranlassung werden zu Erkrankungen fast aller Theile des Sehorgans. Die Augenlider in Haut und Knorpeln, der Thränenleitungsapparat, die Bindehaut, die Hornhaut, der Uvealtractus, *Corpus vitreum*, Retina, Sehnerv und das Centralorgan für die Sehfunctionen, die Augenmuskelnerven können Sitz syphilitischer Affectionen sein. Selbst die Linse kann, wenn auch nur mittelbar, ihre Durchsichtigkeit einbüssen. Ausgenommen von einer Erkrankung in Folge von Syphilis ist vielleicht nur die Thränendrüse.

Bezüglich der Häufigkeit der in einer Klinik für Augenkranke vorkommenden syphilitischen Affectionen besitzen wir eine statistische Zusammenstellung von Coccius[1]). Danach waren unter 7898 in Leipzig während der Jahre 1868 und 1869 behandelten Augenkranken 11,6% luetisch. Von allen vorgekommenen Fällen von Iritis (incl. aller Complicationen derselben, Kerato-Iritis, Chorioideo-Iritis, Iritis mit *Inflammatio corporis vitrei* und Retinitis) waren 31%, von reiner Iritis allein dagegen 46,6%, von den Obscurationen des *Corpus vitreum* 19,4%, von Retinitisformen 16,4%, von Affectionen des *Nervus opticus* 13,3% auf Lues zu beziehen. Es wurden schliesslich nachstehende Folgerungen aus den Tabellen gezogen. 1) Luetische Augenaffectionen sind verhältnissmässig häufiger binoculär, als monoculär. 2) Luetische Entzündung befällt häufig zugleich die Iris (14 mal unter 25 Fällen), nicht selten die Retina (8 mal unter 25 Fällen). 3) Die complicirten luetischen Affectionen sind meist binoculär (14 mal unter 19 Fällen).

Geschwüre an den Augenlidern überhaupt gehören, wenn man von Verbrennungen und Verwundungen absieht, zu den Seltenheiten. Wenn sie aber vorkommen, so sind sie entweder Folge von unterminirenden Zellhautabscessen, sitzen dann auf der Hautfläche des Lides und haben mit Syphilis nichts zu thun, oder sie sind carcinomatöser Art, oder endlich syphilitischen Ursprungs und sitzen an den Lidrändern. Ich habe nur den weichen Schanker an den Lidrändern einigemal gesehen, nie den inficirenden. Dass der letztere jedoch hier auch vorkommt, davon theilt unter Andern Manz ein Beispiel mit (a. a. O. p. 231), in welchem das nachträgliche Auftreten von secundären Erscheinungen die Diagnose sicherte.

Gummöse Geschwülste auf der Conjunctiva gehören zu den grössten Seltenheiten. In den von Wecker und von Estlander mitgetheilten Fällen sassen dieselben dicht nach aussen von der Cornea in der *Conjunctiva bulbi*, waren etwa $^1/_2$ Cm. im Durchmesser, von stark injicirter Conjunctiva umgeben. In beiden Fällen hatte man zunächst operative, aber vergebliche Eingriffe mit dem Messer gemacht. Gleichzeitig fanden sich an verschiedenen Körperstellen vereiterte Hauttuberkel vor und eine Mercurialcur beseitigte schliesslich letztere, sowie das Conjunctivalleiden. Hirschberg sah das Gumma an der *Conjunctiva*

1) Coccius und Wilhelmi: Die Heilanstalt für arme Augenkranke zu Leipzig. 1870, p. 128—132.

palpebrarum und beschreibt es als ein erbsengrosses Geschwür mit härtlich infiltrirtem gelbem Grunde und zerfressenen Rändern, das wie eine infiltrirte und nach der Bindehaut aufgebrochene Meibom'sche Drüse aussieht.

§ 134. Hornhauterkrankungen als Ausdruck secundärer oder tertiärer Syphilis ohne Iritis kommen sehr selten vor. Mauthner beschreibt eine *Keratitis punctata*, die sich durch umschriebene stecknadelknopfgrosse graue Stellen in der Cornea bei geringer episkleraler Injection kennzeichnet. Die Herde können sich rasch entwickeln und binnen kurzer Zeit völlig, oder nur punktförmige Trübungen zurücklassend, verschwinden. Nie giebt Syphilis Veranlassung zu einer exulcerirenden Keratitis. Dagegen gewinnt die Ansicht, dass die *Keratitis interstitialis diffusa s. parenchymatosa s. profunda* häufig auf hereditärer Syphilis basire, immer mehr Anhänger. Hutchinson, der diese Krankheit stets von *Syphilis hereditaria* ableiten will, findet einen ganz besonders wichtigen Beweis für diesen ätiologischen Zusammenhang in der Beschaffenheit der bleibenden oberen Schneidezähne. Die auf *Syphilis hereditaria* deutenden Zähne sind nach seiner Beschreibung häufig zu klein, mit den Spitzen nach der Medianlinie convergirend oder auch divergirend, an der Kaufläche halbmondförmig ausgebröckelt, so dass sie zweispitzig erscheinen. In andern Fällen sind sie gelblich, schmelzlos. Dass dergleichen Deformitäten an den oberen Schneidezähnen bei dieser Keratitis häufig beobachtet werden, ist sicher. Wenn aber Hutchinson angiebt, dass er, seitdem er regelmässig bei dieser Keratitis die Zähne untersuche, keinen Fall gefunden habe, in welchem die Zähne von normaler Form und Grösse gewesen seien, so werden sich viele andere Beobachter nicht in gleicher Lage mit ihm befinden. Es giebt der Fälle genug, in denen die Zähne gar keine Abnormität darbieten. Dagegen finden sich, häufig wiederkehrend, noch andere Zustände und Krankheitserscheinungen an den von dieser Keratitis befallenen Personen, die für eine bestimmte Diathese derselben sprechen.

In § 104 habe ich schon das meines Wissens von anderer Seite nur beiläufig erwähnte Zusammenvorkommen dieser Keratitis mit Gelenkentzündungen und Periostitis besprochen und verweise ich bezüglich dieser Complication auf obigen Paragraphen. Jene Gelenk- und Knochenaffectionen würden somit ebenfalls hereditärer Syphilis ihren Ursprung verdanken.

Als sehr bemerkenswerth und ziemlich häufig bei der *Keratitis interstitialis diffusa* sind sodann hervorzuheben die in der Nähe des Mundes sich vorfindenden Narben. Man sieht hier die Haut von 1—3 Ctm. langen, schmalen, etwas vertieften Linien durchzogen, die eine etwas weissere Farbe haben. Dieselben verlaufen meist in gerader Richtung nach dem Munde, besonders den Winkeln desselben zu, durchbrechen wohl auch noch die Lippenpolster. Häufig finden sich noch andere solche Linien, welche nicht radiär nach der Mundöffnung hingerichtet sind, sondern die den Fasern des *Orbicularis oris* parallel ziehen. Für alle diese Linien ist keine andere Deutung zulässig, als dass es die Narben von jenen leicht blutenden und oft tiefen Rhagaden sind, die wir häufig um den Mund herum bei Kindern finden, die an angeborener Syphilis leiden und die der Physiognomie derselben einen so charakteristischen Ausdruck geben. Wie häufig aber diese Narben bei mit *Keratitis interstitialis diffusa* behafteten Personen

vorkommen, mag daraus hervorgehen, dass Anfang März 1872 unter den 6 Kranken, welche damals an diesem Hornhautleiden gleichzeitig in meiner Klinik in Behandlung standen, 4 mit solchen Narben versehen waren. Ein solches Verhältniss findet sich freilich nicht zu allen Zeiten.

Ein ferneres Symptom, welches allerdings viel seltener ist, aber gerade mit jenen Rhagadennarben beobachtet wird, ist ein eingesunkener Nasenrücken. Ich kann mich zur Zeit auf 4 Kinder mit *Keratitis interstitialis diffusa* erinnern, ohne dass ich jedoch früher auf dieses Vorkommen einen besonderen Werth gelegt und dasselbe besonders beachtet hätte, welche tief eingesunkene Nasenbeine hatten. — Ziemlich ebenso häufig, wie der Defect an der Nase, kommt Schwerhörigkeit auf einem oder auf beiden Ohren vor.

Ferner hatte ich Gelegenheit, bei Kranken mit dieser Hornhautentzündung in einer Anzahl von Fällen Geschwüre von speckigem Aussehen und phagedänischem Charakter auf dem *Velum palatinum* zu beobachten. Diese Geschwüre heilen meist ziemlich leicht unter Jodkaliumgebrauch, recidiviren aber, spalten bisweilen das Velum und geben Veranlassung zu Verwachsung der Reste desselben mit der hinteren Rachenwand, näselnder Sprache, Schwerhörigkeit.

Fasst man alle diese Symptome zusammen: das Vorkommen der Keratitis auf beiden Augen, ihr Recidiviren, die eigenthümliche Zahnbildung, die charakteristischen Rhagadennarben um den Mund, die eingefallene Nase, die geschwürige Zerstörung am weichen Gaumen, die Gelenkentzündungen und Periostitiden, endlich das häufig debile Aussehen der Kranken, so wird man hieraus mit Sicherheit auf ein constitutionelles Leiden, mit grosser Wahrscheinlichkeit auf Syphilis schliessen müssen. Kommt aber noch hinzu, wie von verschiedenen Seiten für viele Fälle nachgewiesen ist, dass Mutter oder Vater entweder eingestandener Maassen an Lues gelitten haben, oder dass die Folgen derselben, Defecte im Gaumen, Narben von Hauttuberkeln und von *Corona Veneris*, *Psoriasis palmaris*, *Synechiae posteriores*, die nicht zu verkennenden Reste syphilitischer Chorioiditis mit Pigmentbildung in der Netzhaut: gelbe Atrophie der *Papilla optica* und *Visus reticulatus* etc. sich vorfinden, so wird diese Wahrscheinlichkeit zur Gewissheit. Dass in jedem Falle alle Symptome zusammen an den Kindern und Eltern auftreten sollen, kann rationeller Weise nicht verlangt werden. Skeptischen Gemüthern aber ist zu empfehlen, recht gründlich zu suchen, sie werden zu ihrer Ueberraschung dann häufig auch finden.

Hingegen lässt sich füglich nicht behaupten, dass diese *Keratitis diffusa* stets auf dieser Basis entstehe, denn an so manchem Kranken ist von den angeführten, auf Syphilis deutenden Symptomen nichts zu entdecken, und auch die — in Bezug auf Syphilis freilich ganz besonders unzuverlässige Anamnese lässt uns oft im Stich.

Ich kann nicht umhin, hier noch einige Bemerkungen hinzuzufügen, die vielleicht Einer oder der Andere gegen den syphilitischen Ursprung dieser Krankheit zur verwerthen geneigt sein möchte. Ich habe ein wohlgenährtes blühendes Kind gesehen, welches im 4. Jahre mit gesunden Milchzähnen wegen eines körperlichen Leidens Calomel bis zur Salivation gebraucht hatte, die zweiten — dauernden — oberen Schneidezähne zeigten bei diesem Kinde dieselben Schmelzdefecte und zackigen Kronen, wie sie Hutchinson für *Syphilis hereditaria* als charakteristisch annimmt. Meiner Ueberzeugung nach waren die Eltern nie syphilitisch gewesen, auch litt das Kind nicht

an *Keratitis interstitialis diffusa*. Sollte die krankhafte Zahnbildung Folge jener, übrigens nicht sehr erheblichen *Stomatitis mercurialis* gewesen sein? — Es ist ferner zweifellos, dass eine Mercurialbehandlung bei der in Rede stehenden Keratitisform keineswegs immer von gutem Erfolge begleitet ist. Ja, ich muss constatiren, dass mehrfach während des Mercurialgebrauchs nicht nur das zweite Auge erkrankte, sondern dass die Krankheit auf dem letzteren schleppender verlief, die Trübung stärker, die Gefässentwickelung geringer war und eine stärkere centrale Trübung auf demselben zurückblieb, als auf dem zuerst erkrankten. Dagegen ist in weitaus den meisten Fällen eine tonisirende Behandlung und gute Ernährung, unter Umständen auch der Gebrauch von Jodkalium, viel eher geeignet, den Process zu mildern und abzukürzen. Namentlich ist das letztere stets von Erfolg bei Rachengeschwüren, Periostitis und Gelenkentzündungen. Nur unter ganz besonderen Umständen, bei kräftigen, gutgenährten Individuen und heftiger, auf das *Corpus ciliare* übergreifender Entzündung würde ich bei dieser Keratitis jetzt zu Mercurialien meine Zuflucht nehmen. Meines Erachtens lässt sich aber hieraus nur folgern, dass, bei aller Achtung vor dem Mercur als Antisyphiliticum, derselbe bei hereditären Formen bisweilen nicht angebracht sei.

Ein einigermassen sicherer numerischer Ausdruck für die Häufigkeit der *Syphilis hereditaria* als ätiologischen Momentes dieser Keratitis lässt sich zur Zeit noch nicht geben. Davidson's Zahlen beziehen sich nur auf die Verbindung der *Keratite panniforme* mit Schwerhörigkeit. Von den in dieser Art complicirten Fällen, die fast durchweg Mädchen betrafen, konnte nur bei 20% Syphilis angenommen werden. Grösser ist das procentarische Verhältniss nach Horner (in der Dissertation von Jakowlewa). Unter 63 Fällen werden als ätiologische Momente angegeben: 26 mal hereditäre Syphilis, 10 mal wahrscheinlich hereditäre Syphilis, 2 mal erworbene Syphilis, 5 mal allgemeine Ernährungsanomalien, 1 mal ging schwerer Gelenkrheumatismus voran, 19 mal liessen sich besondere Ursachen nicht nachweisen. — Sämisch fand in der Bonner Klinik in 62% der Fälle hereditäre Syphilis vor.

§ 135. Der Theil des Auges, der am häufigsten in Folge von Syphilis erkrankt, ist jedenfalls der Aderhauttractus, und zwar zunächst die Iris. Nichtsdestoweniger findet man Iritis auf den syphilitischen Abtheilungen der Hospitäler nur selten vor, wogegen die *Iritis syphilitica* in den Ambulatorien der Augenkliniken eine häufige Erscheinung ist. Keine dieser Anstalten ist geeignet, Aufschlüsse zu geben über die Häufigkeit des Vorkommens der Iritis bei Syphilis überhaupt. In den syphilitischen Abtheilungen sammeln sich — abgesehen von Gonorrhöen, nicht inficirenden oder phagedänischen Schankern, eiternden Bubonen, die als mit hierhergehöriger Iritis sich überhaupt nicht complicirend ausgeschlossen werden müssen — u. a. auch schwere tertiäre Formen, bei denen Iritis bekanntermassen selten ist, ferner viele Fälle, die entweder durch schmerzhafte Affectionen, oder auffallendes Aussehen oder durch einen besorgten Gemüthszustand in die Anstalt getrieben werden; sodann treten die Kranken sofort in Behandlung und die Wahrscheinlichkeit, dass bei ihnen eine Iritis sich entwickeln könne, mindert sich mit jedem Tage. In den ambulatorischen Augenheilanstalten finden sich dagegen nur die Iritiskranken, nicht das Heer der an leichteren Luesformen überhaupt Leidenden ein. Deshalb werden die Aerzte der ersteren Anstalten die Iritis für eine seltene, die Aerzte der letzteren dagegen für eine häufige Form der secundären Syphilis zu halten geneigt sein. Fournier nimmt an, dass die Iritis in

ca. 3—4% der syphilitischen Erkrankungsfälle vorkommt. Auch darüber, wie viele Fälle von Iritis überhaupt auf Syphilis als das ätiologische Moment zurückzuführen seien, besitzen wir noch nicht hinreichend feste Angaben. Wecker glaubt, dass von 100 Fällen von Iritis 50—60 syphilitischen Ursprungs seien. Nach Coccius kommen bei reiner Iritis 46,6% auf Syphilis.

Iritis kann auch in Folge von congenitaler Syphilis entstehen[1]). Es sind aber nur wenige Fälle dieses Vorkommens bekannt. Mackenzie[2]) sagt, dass Iritis ziemlich häufig die Folge von congenitaler Syphilis und bisweilen das erste Symptom sei, welches zur Beobachtung gelange. Das Kind könne die Iritis vom Vater geerbt haben, ohne dass die Mutter eine Spur von Syphilis zeige. Hutchinson schliesst sich bezüglich der Häufigkeit des Vorkommens der Ansicht von Mackenzie an.

Es existirt kein pathognomonisches Symptom, welches allen Fällen von *Iritis syphilitica* zukäme, so dass man in der Regel in der Lage ist, den syphilitischen Ursprung einer Iritis dann anzunehmen, wenn gleichzeitig andere Zeichen von Syphilis vorhanden sind. Damit soll nicht geleugnet sein, dass die syphilitische Iritis gewisse Eigenthümlichkeiten habe, die ihr vorzugsweise, aber nicht allein, zukommen. Zunächst ist es gerade bei vorhandener Lues nicht selten, dass beide Augen kurz nach einander von Iritis befallen werden; Lichtscheu, Thränenfluss, Injection, Ciliarneurose pflegen im Anfang der Krankheit meist nicht erheblich zu sein, wie überhaupt ein stürmischer Charakter ihr nicht eigen ist und jene Symptome sich nur allmälig steigern. Ebenso pflegt Hypopyon zu fehlen, doch gilt alles dies nur für die Mehrzahl der Fälle und Ausnahmen von diesen Regeln sind nicht selten. Glaskörpertrübungen, ein Zeichen, dass auch das *Corpus ciliare* oder die Chorioidea der Erkrankung nicht fremd geblieben seien, kommen häufig vor, nach Schmidt in ca. 50% der Fälle. Das allerdings nicht häufige Auftreten von sog. Condylomen der Iris: gelblichen Knötchen in der Nähe des Pupillarrandes oder grösseren circumscripten, zuweilen bis an die Cornea reichenden und sich hier abplattenden Knoten auf den peripherischen Theilen der Iris, wird fast nur bei Iritis syphilitischen Ursprungs beobachtet. Diese Knötchen sind, wie die mikroscopischen Untersuchungen von Colberg und von Neumann gelehrt haben, als Gummigeschwülste oder Syphilome zu erachten. Schmidt fand unter 47 syphilitisch erkrankten Augen 7 mal gummöse Wucherungen — eine auffallend hohe Zahl.

Die einfache, nicht gummöse Iritis, weitaus die häufigste Form bei Syphilis, gehört unter die früheren Erscheinungen der Lues. Sie pflegt einige Zeit nach Ausbruch der *Roseola syphilitica* gleichzeitig mit Condylomen oder Rachenaffectionen vorzukommen. Auch ist es nicht selten, dass sie gerade dann auftritt, wenn jene durch eine furchtsame und unsichere Behandlungsweise halb und halb getilgt worden sind. Recidive sind bei ihr ebenso häufig, wie überhaupt bei den syphilitischen Affectionen. Die gummöse Iritis pflegt in einem etwas späteren Stadium der Syphilis zu erscheinen.

---

1) Lawrence, Ueber die venerischen Krankheiten des Auges. Deutsch. Weimar 1831, p. 125.

2) Mackenzie, Traité pratique des maladies de l'œil traduit par Warlomont et Testelin. Paris 1856. Vol. II. p. 21, Vol. III. (1865), p. 308. — Hutchinson, Ophth. Hosp. Rep. Vol. I. p. 191. — Higgens, Ophth. Hosp. Rep. Vol. VIII. Part. I. p. 71, 72.

Gummiknoten kommen auch an anderen Theilen des Auges vor. Barbar beschreibt solche als fast kirschkerngrosse und noch grössere gelbröthliche oder graugelbe Geschwülste, die in der Nähe der Cornea aus der Sklera aufsteigend unter der verschieblichen Conjunctiva liegen. Sie gehen entweder von der Sklera oder vom *Corpus ciliare* und der Iris aus und können, wenn sie eine bedeutende Grösse erreichen, zur Schrumpfung des Augapfels führen. In dem von v. Hippel beschriebenen Falle war ausser der Sklera und Chorioidea auch die Retina an der gummösen Wucherung betheiligt. Diese Gummata des *Corpus ciliare* und der Sklera sind übrigens ganz ausserordentlich seltene Erscheinungen.

§ 136. Nächst der Iris wird die Chorioidea am häufigsten von syphilitischer Erkrankung befallen. Ich verstehe unter dieser Chorioiditis hier nur die Form, die ich im Arch. f. Ophth. Bd. XX. H. 1, p. 33 ff. beschrieben habe und schliesse die sogenannte *Chorioiditis disseminata* aus. Obwohl gerade letztere von mehreren Seiten auf Syphilis zurückgeführt wird[1]), so sind die Beweise, dass diese Krankheit grossentheils syphilitischen Ursprungs sei, keineswegs geführt. Die bei derselben mit dem Augenspiegel wahrnehmbaren Veränderungen sind so vielgestaltig, und anatomische Untersuchungen besitzen wir noch so wenige, dass es bis jetzt wahrscheinlich ist, dass mit diesem Namen in Bezug auf Verlauf und Aetiologie höchst differente Krankheitsprocesse zusammengefasst werden. Einen Versuch, diese Formen zu sondern, finden wir in der Dissertation von Fetzer[2]). Sodann entspricht die *Chorioiditis disseminata* in Bezug auf Auftreten und Verlauf so wenig den andern uns bekannteren syphilitischen Erkrankungen, dass es sehr gewagt erscheint, jene auf dieselbe ätiologische Basis zurückführen zu wollen. Die Veränderungen des Augenhintergrundes entwickeln sich bei *Chorioiditis disseminata* meist sehr unmerklich für den Patienten und werden daher auch vom Arzte in ihrer Entstehung und Ausbildung nur sehr selten verfolgt. In weitaus der grössten Mehrzahl der Fälle bekommen wir die schwarzen, oder weissen und schwarz berandeten oder gelblichen, hellrothen Flecke auf der Chorioidea bereits fertig zur Anschauung und so bleiben sie sehr oft — allerdings nicht immer — jahrelang, sich gar nicht oder nur sehr unmerklich verändernd. Diese Stabilität liegt nicht im Charakter noch florider syphilitischer Affectionen. Sodann kann bei *Chorioiditis disseminata* der Nachweis, dass die Kranken an Lues litten, nur sehr selten geführt werden und der Zusammenhang mit einer bestimmten Erscheinungsreihe anderer syphilitischer Affectionen ist durchaus nicht constatirt. Meist erstreckt sich der vermeintliche Zusammenhang der Krankheit mit Syphilis auf die Angabe, dass der Patient früher einmal an Syphilis gelitten habe. — Ich will damit keineswegs leugnen, dass nicht hin und wieder Fälle von *Chorioiditis disseminata* auf Syphilis zurückzuführen wären[3]), ich habe deren selbst gesehen, ich bestreite jedoch, dass eine bestimmte Form bis jetzt in Bezug auf die klinischen Symptome in ihrem Zusammenhange mit Syphilis so weit nachgewiesen ist, dass man sie stets mit nur einiger Sicherheit herauserkennen könnte.

---

1) Wecker (Traité des maladies de l'œil. Paris 1867, vol. I. p. 521) nimmt $^2/_3$ der Fälle als syphilitischen Ursprungs an.

2) Fetzer, Beitrag zur Lehre der *Chorioiditis disseminata*. Tübingen 1870.

3) Hutchinson in Ophthalm. Hospit. Rep. Vol. VII. p. 494.

Ganz anders verhält es sich mit der von mir beschriebenen diffusen *Chorioiditis syphilitica*. Die binnen wenigen Wochen erfolgende Herausbildung der Symptome (Glaskörpertrübung, Hemeralopie, Herabsetzung der Sehschärfe, zonuläre Defecte im Gesichtsfelde, Photopsien etc.), ihr häufiger Zusammenhang mit Iritis, die häufigen Recidive, das gleichzeitige Vorkommen anderer spätsecundärer Symptome der Syphilis, der nie ausbleibende, wenn auch oft unvollkommene Erfolg einer mercuriellen Behandlung unter gleichzeitigem Verschwinden der Haut- und Schleimhautsyphilis harmoniren vollständig mit der Verlaufsweise einer syphilitischen Gesammterkrankung.

In inveterirten Fällen entwickelt sich bei dieser Chorioiditis ein der typischen *Retinitis pigmentosa* zwar ähnliches, aber doch von ihr zu unterscheidendes Retinalleiden. Der Verdacht, syphilitischen Ursprungs zu sein, in welchem die *Retinitis pigmentosa* bei vielen Beobachtern stand, wird dadurch erklärlich. Gemeinsam haben beide Formen die Hemeralopie, das kleine Gesichtsfeld, die gelbe Atrophie der *Papilla optica* mit den auffallend dünnen Retinalgefässen, die Pigmententwickelung, die besonders in den peripheren Theilen des Hintergrundes statt hat. Unterscheidend sind für die syphilitische nicht typische Form die zerstreuten, noch functionirenden Partien in den peripheren Theilen des Gesichtsfeldes, die sogar vorhanden sein können, wenn die Gegend des Fixationspunktes erblindet ist, die grossen Veränderungen in dem Pigmentblatt und im Stromapigment der Chorioidea, die hier nie fehlen. Der Hintergrund erscheint stellenweise (wohl in Folge von Chorioidealatrophie) gelblich-bräunlich gefleckt, marmorirt, während er bei der typischen *Retinitis pigmentosa* die homogene rothe Färbung darbieten kann. Endlich ist die Art der Pigmentzeichnung unterscheidend, die bei der syphilitischen Form nie eine so charakteristische feine, dicht netzförmige Anordnung darbietet und bei der nur sehr ausnahmsweise Pigmentlinien den Verlauf der Gefässe darstellen[1]). Die Glaskörpertrübungen können übrigens bei der syphilitischen Form so dicht werden, dass sie schliesslich jede Erkennung des Hintergrundes unmöglich machen.

Diese *Chorioiditis syphilitica* entwickelt sich besonders im reiferen oder späteren Lebensalter, in welchem die Disposition zu Chorioidealleiden überhaupt grösser ist. Unter 55 Kranken hatten 40 das 30. Lebensjahr überschritten und von diesen 40 wiederum 14 das 50.

Das Auftreten der *Chorioiditis syphilitica* fällt zusammen mit den späteren secundären und ersten tertiären Symptomen der Syphilis. Wenn man bei solchen Kranken vereiterte Hauttuberkeln oder deren Narben vorfindet, so datirt das Chorioidealleiden nicht von der Zeit, wo diese Hautaffection sich entwickelte, sondern schon aus einer früheren Periode.

Bei der eben erörterten Chorioiditis wird die Retina stets und schon im Anfange in ausgedehnte Mitleidenschaft gezogen, so dass sich schliesslich nicht viel dagegen einwenden lässt, wenn Jemand darauf beharren will, die Krankheit als Chorioideo-Retinitis zu bezeichnen. Von manchen Beobachtern wird diese Krankheit blos als Retinitis aufgefasst, was jedoch meines Erachtens nicht angängig ist, da die Chorioidea vorzugsweise und primär leidet, auch die vorderen Netzhaut-

---

1) Vergl. auch Leber, Ueber normale Formen der *Retinitis pigmentosa*. Arch. f. Ophth. Bd. XVII. II. 1, p. 315.

schiehten allem Ansehein naeh viel weniger als die hinteren, der Chorioidea näherliegenden, afficirt sind. Für meine Ansieht, der übrigens die anatomisch-mikroseopisehe Stütze bis jetzt fehlt, lässt sieh Folgendes anführen:

1) Diese Chorioiditis verbindet sich häufig mit Iritis, welehe entweder vorausgeht oder naehfolgt. Eine Complication mit Iritis kommt aber der Retinitis überhaupt — namentlieh den mikroscopisch genau erkannten Formen von Retinitis, der albuminurisehen und leukämisehen — nicht zu, was dureh das Getrenntsein der Gefässgebiete der Chorioidea und der Retina auch erklärlieh wird.
2) Die ophthalmoseopisehen Veränderungen an der Retina werden von allen Beobachtern übereinstimmend als sehr geringfügig angegeben, beschränken sieh meist auf eine geringe diffuse Trübung um die *Papilla optica* herum, die sieh in vielen Fällen besser von einer zarten staubigen Glaskörpertrübung herleiten lässt, als von einer Sehwellung der Retina.
3) Die Glaskörpertrübungen, die hier nie fehlen, bisweilen einen sehr hohen Grad erreichen, sind ein wesentliehes Symptom von Chorioiditis, nieht von Retinitis.
4) Dasselbe gilt von der Abnahme der Aeeomodationsbreite und
5) von dem Symptom der Hemeralopie, welehes den Chorioidealerkrankungen zukommt, bei Erkrankungen des *Nervus opticus* und der vorderen Retinalsehiehten aber fehlt.
6) Die oben erwähnten Veränderungen des Augenhintergrundes, die bei inveterirten Fällen wahrgenommen werden, deuten auf eine primäre Erkrankung der Chorioidea und erst seeundäre Betheiligung der Retina.

§ 137. Ausser der Chorioiditis kommt, jedoeh ungleieh seltener[1]), aueh eine Retinitis in Folge von allgemeiner Syphilis vor. Die Retina ist hier deutlieh grau getrübt (Jacobson). Besondere klinisehe Symptome, aus denen mit einiger Sieherheit die specifisehe Ursaehe dieser Retinitis erkannt werden könnte, existiren, wenn man sie von der bereits erörterten Chorioiditis streng trennt, hier viel weniger, als bei der letztern. Wir werden bei dieser Retinitis weit mehr, als bei der Chorioiditis, uns in der Lage befinden, auf Syphilis nur dann zu sehliessen, wenn diese aueh anderweitig naehgewiesen werden kann.

Eine ungemein seltene Form von exquisiter *Retinitis syphilitica* bildet Liebreich in seinem Atlas (1. Aufl, Taf. X, Fig. 1) ab. Die zahlreiehen Extravasate, die ausgedehnten weissen Herde, die sehr bedeutenden Veränderungen an den Gefässen unterseheiden diese, übrigens aueh von mir gesehene Form sehr wesentlieh von der gewöhnlieh in Folge von Lues vorkommenden.

Eine gleiehfalls sehr seltene Form von syphilitiseher Retinitis ist die von v. Gräfe besehriebene eentrale reeidivirende Retinitis, bei der plötzlich Defeete in der Umgebung des Fixationspunktes eintreten. Dieselben können binnen kurzer Zeit einen grossen Theil des Gesiehtsfeldes einnehmen. Die Kranken lesen dann

1) Die Angaben von Bull (Nordiskt Medicinskt Arkiv Bd. 3, H. 1, excerpirt im Centralblatt f. med. Wissensch. 1871, No. 29), der unter 200 Fällen von erworbener Syphilis mehr als 100 mal Retinitis, sogar auch als erstes Zeichen von Lues beobachtet haben will, sind so auffallend, dass ich dieselben hier nicht berücksichtige.

die grössten Schriftproben nicht und sind kaum im Stande, sich zu orientiren. Nach wenigen Tagen findet sich das Sehvermögen wieder. Solche Insulte wiederholen sich nach einigen Wochen oder Monaten, in Summa 10—30 mal und noch öfter. Während der amblyopischen Periode entwickelt sich in der Gegend der *Macula lutea* eine feine grauliche Trübung, die in den Intervallen wieder verschwindet. Meines Wissens ist bis jetzt kein Fall dieser Krankheit von anderen Beobachtern ausführlicher publicirt worden. Nur bei Alexander finde ich die Angabe, dass er auch einen Fall gesehen.

§ 138. Auch eine eigentliche *Neuritis optica* kann unter dem Einfluss syphilitischen Allgemeinleidens entstehen und zwar scheinen alle Formen der Neuritis von der stark prominenten exquisiten Stauungspapille bis zu der symptomenarmen, für die ophthalmoscopische Diagnose oft zweifelhaften *Neuritis descendens* vorzukommen. Während jedoch bei der Iritis, Chorioiditis, selbst Retinitis syphilitischen Ursprungs die localen Symptome wenigstens einigen Anhalt für die Aetiologie des Leidens bieten, wird bei dieser Neuritis bis jetzt jedes charakteristische Kennzeichen, das auf Syphilis deuten könnte, vermisst und die Erkenntniss des ätiologischen Momentes wird nur aus der Anamnese, etwaigen anderen Zeichen allgemeiner Lues, aus dem Verlaufe und ex juvantibus resultiren.

Allbutt (On the use of the ophthalmoscope in diseases etc. p. 107) hält eine wahre Neuroretinitis, die sich vom Gehirn bis zum Augapfel fortpflanzt, für eine sehr gewöhnliche Begleiterin der häufig vorkommenden syphilitischen Meningitis und empfiehlt die *Papilla optica* bei jedem verdächtigen Kopfschmerz zu untersuchen, doch ist er der Ansicht, dass die Stauungspapille (*Ischaemia of the disc*) weniger häufig sei bei dieser Meningitis, als die Atrophie der Papille. Die Literatur ist nicht reich an Fällen von *Neuritis optica syphilitica*. Einer der exquisitesten, über den auch eine Section Aufschluss giebt, ist der von Horner (in der Diss. von Barbar), in welchem während des Lebens die absolute Amaurose nicht erklärt wurde durch den nur wenig auffallenden Augenspiegelbefund. Der Kranke starb binnen wenigen Tagen unter allmälig sich immer mehr ausbreitenden paralytischen Erscheinungen. Die Section wies ausser zahlreichen Herderkrankungen in der Leber, dem Gehirn, der *Medulla oblongata* eine ausgedehnte Erkrankung namentlich auch des intracraniellen Theils der Sehnerven, des Chiasma und der *Tractus optici* nach; letztere, bis auf 9 Mm. verbreitert, waren weich, sehr stark geröthet, ihr Bindegewebe ödematös geschwellt, zahlreiche Granulationszellen enthaltend. »An die Stelle der Nervenbündel ist ein wahrer Brei getreten, der zusammengesetzt ist aus Massen grosser Körnchenkugeln, lymphoiden Zellen, Amyloidkörpern und Resten von Nervenfasern. Dieser Zustand erhält sich bis zum *Foramen opticum*.« Sehr bemerkenswerth ist bei dieser Destruction der hinteren Partien des Sehnerven, dass das vordere Ende desselben ophthalmoscopisch nur sehr spärliche Veränderungen zeigte. »Die Papillen waren kaum in ihrem Niveau etwas erhaben, aber trüb, undurchsichtig, etwas grauröthlich, die Contouren erkennbar, die Venen mit blassem Blute gefüllt, breit und geschlängelt. Im rechten Auge fand sich einer Vene anliegend, vom Opticus ausgehend, ein spärliches langgestrecktes Extravasat. Die Diagnose von Sehnervenentzündung, wesentlich retrobulbären Sitzes, war gerechtfertigt.«

Weitaus die meisten Fälle von *Neuritis optica*, die auf Syphilis bezogen werden müssen, zeigen keine Gehirnsymptome. Wird das ätiologische Moment zur rechten Zeit erkannt und eine dreiste Mercurialcur eingeleitet, so ist die Prognose in vielen Fällen gut. Dass ganz exquisite Stauungspapillen binnen wenigen Wochen sich fast bis zur Norm zurückbilden, auch das Sehvermögen bis fast zur Norm zurückkehrt, kommt meines Erachtens nur bei der syphilitischen Neuritis vor. Da von dergleichen Fällen immerhin nur wenige bekannt sind, so mag hier wenigstens ein solcher in aller Kürze mitgetheilt werden.

Ein 50jähriger Bäckermeister G . . . . zeigte Ende März 1872 folgenden Befund: Linkes Auge: $S = \frac{20}{30}$, Papillengrenzen fehlen durchaus, die Oberfläche der Papille etwas geschwellt, grauroth, Venen sehr dick, in 2 Stämmen im Centrum der Papille zusammenfliessend. Rechtes Auge: S unter $\frac{1}{20}$. Gesichtsfeld im Centrum und nach aussen defect, *Pap. opt.* enorm geschwellt, Schwellung weit auf die Umgegend übergreifend, die Skleralgrenze vollständig deckend, die sehr dicken 4 Venenäste treten gesondert in die Papille ein und werden unsichtbar bereits ausserhalb eines Kreises, welcher die normale Grenze der Papille bezeichnen würde. Die Arterien werden erst in einer noch mehr peripher gelegenen Region sichtbar. Zahlreiche spindelförmige Extravasate rings um die Papille zerstreut. Vor $1\frac{1}{4}$ Jahren hatte sich der Mann inficirt, vor $\frac{1}{2}$ Jahr hatte sich ein Exanthem, vor 4 Monaten eine Rachenaffection eingefunden. Letztere Symptome waren unter einer etwas schüchternen antisyphilitischen Behandlung gewichen. Unter der Annahme, dass diese Neuroretinitis der noch nicht getilgten Syphilis den Ursprung verdanke, wurde dem Kranken eine Inunctionscur empfohlen, die bis zu Beginn der *Stomatitis mercurialis* mit grösseren Dosen durchzuführen, dann mit Vorsicht noch bis Ablauf von etwa 5 Wochen fortzusetzen sei. Der Hausarzt des Kranken kam der Vorschrift pünktlich nach. 6 Wochen später sah ich den Kranken wieder. Er hatte 100 Gramm Unguentum hydrargyri cin. verbraucht, war sehr mager, blass und schwach geworden. Stomatitis hatte sich schon nach 8 Tagen eingefunden. Das Sehvermögen hatte sich sehr bedeutend gehoben, was natürlich besonders am rechten Auge auffallend wurde. Die Sehschärfe war hier bis auf $\frac{10}{20}$ gestiegen. Dem entsprechend war der Augenspiegelbefund ein völlig veränderter: Die Neuritis war fast beseitigt, die Grenzen der Papillen waren durchweg sichtbar. Die Venen liessen sich rechterseits bis in die Mitte der Papille verfolgen, hatten nur noch ein etwas stärkeres Kaliber und waren noch etwas geschlängelt. Der Kranke brauchte hierauf in den nächsten 7 Wochen noch 60 Gramm Kalium jodatum unter weiterem Rückgang der an Netzhaut und Sehnerv wahrgenommenen Symptome. Im November sah ich den G . . . . zum letzten Male. Das Allgemeinbefinden war völlig restaurirt, die Sehschärfe auf dem linken Auge $= \frac{10}{10}$, auf dem rechten $= \frac{10}{12}$. Die linke Papille ganz normal, die rechte etwas blasser als die linke, ein wenig flachtellerförmig eingesunken, nur die obere Vene noch etwas stärker gewunden.

Die Stauungspapillen waren hier sicherlich nicht Symptom eines intracraniellen Leidens, für welches jeder Anhaltspunkt fehlte. Dieser Fall ist nicht vereinzelt, sondern giebt den Typus ab für eine Reihe von ähnlichen, meist allerdings weniger ausgebildeten Fällen. Eine gummöse Erkrankung des Sehnerven selbst dürfte hier jedoch nicht angenommen werden, schon wegen der ziemlich vollkommenen Restitution nach so bedeutenden Veränderungen. Da auch ander-

weitig Zellenwucherungen im intervaginalen Raume beobachtet wurden [1]), so möchte ich als Ursache der Stauungspapille hier etwas ähnliches — gummöse Wucherungen zwischen den Sehnervenscheiden — vermuthen. Dieses Vorkommen ist wahrscheinlich viel häufiger, als gummöse Entzündung des Opticus selbst.

In Folge von Lues kann auch weisse Sehnervenatrophie entstehen; doch warnt v. Gräfe, dieses ätiologische Moment zu supponiren und darauf hin energische Mercurialcuren einzuleiten, wenn nicht gleichzeitig noch andere massgebende Symptome: Augenmuskellähmungen, Hemiplegie, heftige Kopfschmerzen etc. vorhanden seien. Dergleichen Mercurialcuren können den atrophischen Process der Sehnerven, wenn ihm nicht eine luetische Erkrankung zu Grunde liegt, sehr beschleunigen. Der luetischen Erkrankung müssen wir als wesentliche Eigenthümlichkeit die multiple Localisation zuerkennen, daher wird es gerade bei Syphilis nur selten vorkommen, dass die *Nervi optici* intracraniell allein ergriffen werden.

§ 139. Häufiger als die weisse Sehnervenatrophie ist bei Gehirnlues eine Amblyopie ohne Augenspiegelbefund. Wunderlich sagt in seiner höchst lesenswerthen Arbeit über die luetischen Erkrankungen des Gehirns und Rückenmarks: »Blindheit kommt bei Gehirnlues ziemlich häufig vor. Sie tritt oft ganz plötzlich ein, ist aber in der Regel transitorisch. Die ophthalmoscopische Untersuchung giebt meistens nur negative Resultate.« Irgend ein pathognomonisches Merkmal, welches die Sehstörung als luetischer Natur charakterisirte, giebt es nicht. Man wird sich vielmehr an die Antecedentien und die Begleiterscheinungen zu halten haben, um dieses ätiologische Moment zu erkennen. Die begleitenden Erscheinungen können sehr verschieden sein, so verschieden, wie die Functionen des Gehirns überhaupt: Sensibilitätstörungen, von leichten Formicationen in einer Körperhälfte bis zu heftigen blitzähnlichen Schmerzen, mässige Herabsetzung der Empfindlichkeit bis zu völliger Anästhesie in verschiedenen Nervenbezirken, Motilitätsstörungen der verschiedensten Art, von Convulsionen bis zu Lähmungen; Störung der psychischen Function, von den heftigsten Exaltationszuständen bis zur tiefsten Depression. Namentlich häufig aber scheinen zu sein Schwindelanfälle, apoplectiforme Zustände, aphasische Spraehstörungen, heftige Kopfschmerzen, Lähmungen oder Paresen von Gehirnnerven (besonders Oculomotorius, Abducens, Facialis), auch Hemiplegien, Paraplegien, Beeinträchtigung des Sensorium. Charakteristisch für diese Affection pflegt zu sein ihre Wandelbarkeit, Unvollständigkeit und die mehrfache Combination derselben. Es ist jedoch auch hier wieder zu betonen, dass, um mit Sicherheit den luetischen Ursprung dieser Symptomencomplexe anzunehmen, der Nachweis von Lues noch anderweitig geführt werden muss. Die Wandelbarkeit, Vielgestaltigkeit und Unvollständigkeit der Symptome aber werden durch die Untersuchungen von Heubner über die luetische Erkrankung der Hirnarterien (Leipzig 1874) einigermassen verständlich. Auch dürfte sich der Mangel genügender anatomischer, mit den klinischen Symptomen in Einklang stehender Befunde, der bisher

1) Horner: Klin. Monatsbl. f. Augenheilk. 1863, p. 74—78. Michel: Arch. d. Heilkunde, Bd. XIV. (Beitrag zur Kenntniss der Entstehung der sog. Stauungspapille und der pathologischen Veränderungen in dem Raume zwischen innerer und äusserer Opticusscheide.)

bei Gehirnsyphilis nicht selten war, durch Berücksichtigung der Veränderungen der Arterienwandungen, des Lumens und der Durchgängigkeit der Gefässe sehr erheblich reduciren.

Für die Erfolge der Therapie aber ist die Erkenntniss des luetischen Ursprungs des Augen- resp. Gehirnleidens von enorm hoher Bedeutung — vorausgesetzt allerdings, dass der Arzt nicht an Mercuriophobie leidet, dass die Mercurialien vielmehr zu seinen vertrauten Freunden gehören. Zur Illustration der Symptomatologie, des rapiden Auftretens der Erscheinungen und der Wirkung der Mercurialien bei Gehirnsyphilis mögen folgende 2 Fälle eine kurze Erwähnung finden.

Ein 29jähriger Kaufmann A . . . wurde Abends, nachdem er das Theater und eine Restauration besucht hatte, plötzlich von einer Sehschwäche befallen. Am nächsten Tage Formicationen im linken Arm und linken Bein; kein Kopfschmerz. Ich sah ihn am 3. Tage. Der myopische Patient kann No. XX, *Sn.* kaum entziffern und hat eine homonyme Hemiopie. Die linken Hälften der Gesichtsfelder sind defect, die Grenzlinien zwischen diesen und den functionirenden Theilen laufen senkrecht durch die Fixationspunkte, weichen jedoch unterhalb des horizontalen Meridians etwas nach der defecten Seite hin ab. Auch das Gehör auf beiden Ohren ist etwas geschwächt (Uhr auf 15″, statt auf 36″); dabei aufgeregte Stimmung, etwas stockende, interrupte Sprachweise. Da der Kranke, wie mir durch den Hausarzt bekannt wurde, vor zwei Jahren ein *Ulcus induratum* gehabt, vor $1^3/_4$ Jahren an einer Iritis gelitten und eine ziemlich nachlässige Sublimat- und Calomelcur — jedoch mit Erfolg gegen die Iritis — gebraucht hatte, so durfte ich, mit Rücksicht auf die anderen Symptome, die Sehstörung auf einen syphilitischen Herd in der rechten Hemisphäre beziehen und empfahl eine Inunctionscur. Vom 14. Dec. 1872 bis 29. Januar 1873 verbrauchte er 82 Gramm Unguent. hydrarg. cin. Es trat in den ersten Wochen der Cur eine sehr mässige *Stomatitis mercurialis* ein, Sehschärfe und Gesichtsfeld waren Ende Januar bis zur Norm hergestellt; nur die Empfindung für Roth reichte am rechten Auge um 10° weniger weit nach innen (links), als am linken Auge nach innen (rechts). Nebenbei bemerkt ist dies der einzige Fall von Genesung einer vollständigen homonymen Hemiopie, den ich je gesehen; in allen anderen Fällen blieben die Defecte persistent. Schon wenige Wochen nach Beendigung dieser Schmiercur stellte sich eine leichte Parese des linken Abducens ein. Der Kranke bekam jetzt Jodkalium, von dem er am 22. April 90 Gramm genommen hatte. Die Parese war ziemlich beseitigt, nur weit nach links an der Grenze des Blickfeldes noch Diplopie vorhanden. Nach weiteren 4 Wochen hatte sich diese noch nicht verloren, auch zeigten sich wieder Einschränkungen der linken Gesichtsfeldhälften von links her um ca. 20°. Nächstdem fielen die oft sehr divergirenden Angaben, die unsichern Antworten, die stockende Sprache ganz besonders auf. Der Patient wurde daher einer nochmaligen Inunctionscur unterzogen und verrieb vom 20. Mai bis zum 4. Juli 96 Gramm Unguent. hydrarg. cin. unter gleichzeitigem Gebrauch von 12 warmen Bädern. Obwohl an diesem Tage noch keineswegs jede Spur der bemerkten Krankheitserscheinungen verschwunden war, so wurde die Mercurialcur doch ausgesetzt, da der Kranke sehr angegriffen war und die Symptome sich in den letzten 10 Tagen in gleicher Höhe gehalten hatten. In den folgenden Monaten gewann der Kranke seine Kräfte vollkommen wieder, nur eine gewisse Hypochondrie quälte ihn noch eine Zeit lang und führte ihn öfter zu mir. Ich hatte dadurch Gelegenheit zu constatiren, dass ohne jede andere Medication die Gesichtsfeldbeschränkung, die Diplopie nach und nach völlig verschwanden und die Sprache sich besserte. Jetzt sind 3 Jahre seit dem Eintreten der Hemiopie verstrichen und der Zustand des Mannes lässt nichts zu wünschen übrig.

Ein 28jähriger Kaufmann K . . . . machte im August 1868 eine Gebirgstour, wurde unterwegs plötzlich von »Kopfcongestionen« befallen, so dass er sich in dem Gasthause auf der Schneekoppe sofort zu Bett legte. Er wurde dabei seiner Erzählung nach gedächtnissschwach (konnte sich z. B. auf das Tagesdatum nicht erinnern) und wahrscheinlich auch aphasisch zur grössen Beunruhigung seiner Umgebung. Der Zustand besserte sich einigermassen, so dass er noch nach Prag fuhr. Acht Tage nach diesem Anfall stellte sich Diplopie ein, gegen welche der Hausarzt Jodkalium verordnete. Ich sah den Patienten Mitte September und fand eine vollständige Paralyse des linken Abducens (der äussere Cornealrand konnte dem Angulus externus nur bis auf 4‴ nahe gebracht werden), gegen die er bereits 44 Gramm Jodkalium ohne Erfolg gebraucht hatte. Nächstdem klagte er über einen sehr heftigen, kurz andauernden, aber vielleicht 20 mal des Tages eintretenden Kopfschmerz. Die Aphasie war verschwunden. Vor 3 Jahren hatte sich der Kranke inficirt und Mercurialien gebraucht; vor $1\frac{1}{2}$ Jahren war ihm wegen eines Exanthems Zittmann'sches Decoct verordnet worden. Da zur Zeit der Untersuchung bedeutende Obstipation bestand, so erhielt der Kranke intercurrent für 14 Tage drastische Abführpillen. Der Kopfschmerz verlor sich hierauf vollständig, nur eine gewisse Eingenommenheit des Kopfes blieb zurück. Vom Ende September ab nahm der Kranke wieder Jodkalium. Am 18. October stellte sich plötzlich unter sehr heftigem Kopfschmerz eine vollständige Aphasie mit allgemeiner Mattigkeit, Schwäche der rechten Extremitäten ein. Patient fühlte dabei das Beängstigende seines Zustandes und weinte häufig. Er hatte nur die Redensart »beim besten Willen« zu seiner Disposition und alle Sprechversuche beschränkten sich auf die Wiederholung dieser Worte. Dieser Zustand trat ein unter dem fortdauernden Gebrauche von Jodkalium, das somit auch hier ganz unzureichend sich erwies. Auch die Parese des Abducens bestand unverändert fort. — Es wurde nunmehr eine Inunctionscur instituirt, die in kurzer Zeit eine fortschreitende Besserung zur Folge hatte. Nach 33 Tagen waren 120 Gramm Unguentum cinereum verrieben worden mit völligem Verschwinden der Parese der rechten Extremitäten, der Aphasie und des Kopfschmerzes. Auch die Abducensparalyse hatte sich gebessert. Der Cornealrand konnte dem Angulus externus bis auf $1\frac{1}{2}$‴ genähert werden. Unter einer orthopädischen Behandlung mit prismatischen Brillen (anfangs zusammen 16° Brechungswinkel) erlangte der gelähmte Abducens seine normale Function wieder. Ich habe den Kranken bis jetzt, fast 9 Jahre nach dem Anfall, immer wieder von Zeit zu Zeit gesehen. Er macht einen völlig gesunden Eindruck, leidet nur bisweilen an Kopfschmerz und Obstipation; der Gebrauch von Abführmitteln befreit ihn dann von beiden.

Viel häufiger als dergleichen schwere Fälle von Hirnsyphilis kommen Augenmuskellähmungen ohne Complication mit anderen Hirnsymptomen als Ausdruck der Lues vor. In diesen Fällen werden wir Veranlassung haben, den Sitz des Krankheitsherdes entweder an der *Basis cranii* oder an der Durchtrittsstelle der Nerven durch die Schädelöffnungen oder in dem orbitalen Verlaufe der Nerven zu suchen, denn mit sehr seltenen Ausnahmen dürften es immer die die Muskeln versorgenden Nerven, nicht die Muskeln selbst sein, welche erkranken. Bezüglich der Beurtheilung des Sitzes des Krankheitsherdes verweise ich auf das § 78 und 80 Gesagte.

Gehirnsyphilis und periphere Lähmungen der Augenmuskelnerven durch Syphilis treten frühestens 1—2 Jahre nach geschehener Infection auf. Bisweilen entwickeln sie sich aber viel später, meist unter Anwesenheit anderer secundärer Symptome, oder nachdem diese relativ kurze Zeit (Wochen, Monate) vorher noch bestanden hatten.

Eine höchst merkwürdige Ausnahme wegen der auffallend langen Latenz der

Syphilis und der alsdann sehr schweren, zum Tode führenden Erkrankung bei Mangel jeglicher secundärer Symptome ist ein Fall, den v. Gräfe (Arch. f. Ophth. Bd. VII II. 2, p. 24) publicirte. Zwölf Jahre lang soll hier die Syphilis völlig latent gewesen sein. Der Kranke hatte wegen eines syphilitischen Geschwürs, dessen Natur übrigens auch nicht sicher festgestellt zu sein scheint, 6 Wochen lang Pillen gebraucht. Gegen Ende dieser Cur stellten sich etwas Heiserkeit und Schlingbeschwerden ein, welche der behandelnde Arzt als durch Erkältung bedingt erklärte. Hierauf fehlten während zwölf Jahren alle Erscheinungen an der Haut, den Schleimhäuten, Haaren, Drüsen etc., die als secundär syphilitische hätten angenommen werden können. Dann entwickelte sich binnen wenigen Monaten eine völlige Lähmung des Trigeminus, Oculomotorius, Abducens, Trochlearis rechterseits mit spannendem Kopfschmerz. Unter dreitägigem Gebrauch von Jodkalium verschwand der Kopfschmerz, einige Zweige des Trigeminus wurden wieder leitungsfähig. Der Kranke entzog sich der weitern Beobachtung, erschien aber 7 Monate später mit den früheren Lähmungssymptomen, zu denen noch Paralyse des linken Oculomotorius und Trochlearis getreten war, mit undeutlicher, unterbrochener Sprache, Apathie, Schläfrigkeit und verfallenem Aussehen. Bald fand sich auch Lähmung des rechten Armes, dann Sopor ein und der Kranke starb. Die Section ergab eine weiche hellgraue Geschwulstmasse von wenigen Linien Dicke, die die rechte mittlere Schädelgrube füllte, sich auch in die linke hinein erstreckte, die betreffenden Nerven zum Theil umschloss, auch in sie eindrang. Beide Carotiden waren verengt, die Wandungen verdickt, die Gehirnarterien in der Gegend des Herdes beträchtlich verengt, im rechten Thalamus eine erweichte Stelle. Virchow nahm nach mikroscopischer Untersuchung keinen Anstand, den Tumor für syphilitischer Natur zu erklären. Wenn hier nicht in der Anamnese Irrthümer vorliegen, so bewiese dieser Fall, dass nach einer syphilitischen Infection und beim Mangel aller secundären Erscheinungen die durch 12 Jahre völlig latente Syphilis plötzlich unter tertiären Symptomen auftreten und binnen 10 Monaten tödtlich verlaufen könne.

Bleiintoxication.

§ 140. Durch Einathmen oder Verschlucken von bleihaltigem Staube kann ausser den bekannteren nervösen Störungen: *Colica*, *Arthralgia* und *Epilepsia saturnina*, Muskellähmungen etc. auch eine Affection des Sehnerven auftreten; die anfänglich heilbar ist, vernachlässigt aber zu Schwachsichtigkeit oder Blindheit führt. Schon Tanquerel des Planches erwähnt 12 solche Fälle von *Amblyopia saturnina*. Der Eintritt der Sehstörung soll nach ihm ein plötzlicher, der Verlauf ein rascher sein und stets sollen beide Augen leiden. Auch Romberg beschreibt eine solche Amaurose, die er auf Bleiintoxication bezieht. Der Augenspiegel hat uns belehrt, dass die in Folge von Bleiintoxication entstehende Affection des Sehnerven entweder auf einer *Neuritis optica* oder auf einer *Atrophia nervi optici* beruhe. Die von Hutchinson publicirten Fälle hieten entweder eine Neuritis dar oder eine Atrophie des Sehnerven, welche aus einer Neuritis hervorging, wie auch aus den Abbildungen, die Hutchinson beigiebt, ersichtlich ist. Diesen Mittheilungen von Hutchinson entsprechen auch die anderer Beobachter. Einen sehr wichtigen Fall von Neuritis in Verbindung mit Bleikolik und epileptischen Krämpfen hat neuerdings Stricker aus der Traube'schen Klinik mit-

getheilt. Obgleich die Kranke normale Sehschärfe hatte, traten doch häufige, selbst 10 mal täglich wiederkehrende minutenlang andauernde Verdunkelungen des Gesichtsfeldes ein. Diese Anfälle erstreckten sich über einen Zeitraum von 9 Wochen und waren so bedeutend, dass die Kranke während derselben ihre Finger nicht sah. Der Augenspiegel wies, laut der beigegebenen Abbildung (die mit der Beschreibung leider nicht ganz übereinstimmt) beiderseits *Neuritis optica* oder Stauungspapillen nach, welche sich im Laufe von einigen Monaten, gleichzeitig mit dem Cessiren der Erblindungsanfälle, bis zum normalen Verhalten der Sehnervenscheiben zurückbildeten. Die epileptischen Insulte wurden zwar seltener, fehlten jedoch auch in der letzten Zeit nicht ganz.

Wenn Samelsohn keine eigentliche *Neuritis optica* vorfand, sondern blos eine stärkere Röthung der *Papilla optica* und auffallend verbreiterte und von Blut strotzende Venen, so lässt dieser Befund vermuthen, dass sich hier die Neuritis im Niveau der Papille in ihrem ersten Anfange befand, während sie tiefer hinten im Optieus in intensiverer Weise sich bereits etablirt haben mochte. Die ophthalmoscopischen Zeichen allein erklärten wenigstens nicht die bedeutende Herabsetzung der Sehschärfe. Der Fall zeichnet sich überdies als ein solcher aus, der in sehr frühem Stadium der Affection zur Beobachtung kam — fehlte doch sogar der Bleirand am Zahnfleisch —, daher auch wohl die rasche Besserung. In vier Tagen stieg die Sehschärfe von $^1/_8$ bis auf 1. Schneller's Kranker hatte auf dem linken Auge ein centrales Skotom, was sich, nach Analogie von andern Zuständen (cf. §§ 83, 143), wohl auf eine Erkrankung in der Umgebung der Gefässe, die der Axe des *N. opticus* zunächst liegen, beziehen liesse.

Fast in allen Fällen gingen der Sehnervenaffection andere Symptome der Bleivergiftung voraus, namentlich Bleikolik, verschiedene Lähmungserscheinungen, heftige Kopfschmerzen, epileptoide Zustände, Arthralgien. Der Bleirand am Zahnfleisch wird meist angegeben, ebenso mehrfach kachektisches Aussehen, graue Gesichtsfarbe und die bekannten Störungen in der Verdauung. Die Kranken waren durchweg Maler, Anstreicher, Arbeiter in Bleiwerkstätten. Es begegnen uns übrigens hier sehr auffallende Widersprüche. Während der Samelsohn'sche Kranke nur 14 Tage, und bei dem Recidiv 4 Wochen lang in einer Bleifabrik beschäftigt war und diese kurze Zeit genügte, eine amblyopische Affection hervorzurufen, kommt in einer sehr bedeutenden Bleifabrik in Breslau (Besitzer: Herr Anderssohn, in Firma »Ohle's Erben«) ein solches Leiden, wie es scheint, gar nicht vor. Diese Fabrik, seit Decennien sehr bedeutend, beschäftigt zur Zeit 12 Arbeiter mit der Herstellung der Mennige, ca. 10 mit Verfertigung von Bleiröhren und Walzblei, producirt ausserdem Bleiglätte, Bleidraht, Tapezierblei. Kürzlich hat einer der Arbeiter sein 25jähriges Jubiläum gefeiert; es wurde bei dieser Gelegenheit hervorgehoben, dass ca. 200000 Cntr. Mennige durch seine Hände gegangen seien. Ich bin befreundet mit dem Besitzer der Fabrik seit 15 Jahren, ich kenne genau den Arzt der Fabrik, habe mit diesem 11 Jahre in demselben Hause gewohnt und öfters mit ihm Unterredungen über die Krankheiten der Bleiarbeiter gehabt; wir hatten verabredet, dass er mir von jedem Falle von Amblyopie unter den Arbeitern der Bleifabrik Kenntniss geben sollte, trotzdem und obgleich Bleikoliken häufig in der Fabrik vorkommen (circa 20 Fälle pro Jahr), die aber meist sehr rasch beseitigt werden, ist mir kein einziger Fall von *Amblyopia saturnina* aus dieser Fabrik bekannt geworden. Kürz-

lich hat Herr Dr. Magnus die 22 Bleiarbeiter mit dem Augenspiegel untersucht und bei keinem eine Abnormität an der *Papilla optica* gefunden. Es wird in dieser Fabrik allerdings kein Bleiweiss hergestellt, auch ist der Besitzer ausserordentlich besorgt für seine Arbeiter: für gute Ventilation ist das Mögliche gethan; die Arbeiter werden angewiesen, sich vor jeder Mahlzeit die Hände zu waschen; die mit Oxyd Beschäftigten tragen einen nassen Schwamm vor Mund und Nase; nach Möglichkeit wird das Oxyd nass bearbeitet; wöchentlich findet eine ärztliche Untersuchung statt, auch nehmen die Arbeiter öfters Schwefelbäder. Ein Arbeiter ist seit 25 Jahren in der Fabrik beschäftigt, je einer 15, 12, 8, 5, 4 Jahre, die übrigen 16 unter 4 Jahren. Jene 6 Arbeiter haben sämmtlich bereits mehrmals Bleikolik gehabt. Den gefährlichsten Posten hat der Böttcher, der das pulverisirte Bleioxyd verpackt. Es pflegen übrigens auch bei den Arbeitern dieser Fabrik nach Beseitigung der Kolik noch Wochen zu vergehen, bevor die Reconvalescenz beendet ist. — Bei Untersuchung künftiger Fälle wird namentlich Rücksicht zu nehmen sein auf das Bleipräparat, welches eingewirkt haben kann und auf den Weg, auf dem dasselbe in den Körper gelangt ist. Dass durch den Genuss von essigsaurem Bleioxyd (Weinverfälschung etc.) eine Sehnervenaffection entstanden sei, davon habe ich in der Literatur keinen Fall gefunden.

Ueber die Art und Weise, in welcher das Blei die verschiedenen Symptome der Bleivergiftung vermittle, existiren verschiedene Hypothesen. Nach Henle soll das Blei eine eigenthümliche Wirkung auf die glatten Muskelfasern, besonders die der Gefässwandungen ausüben, dieselben zu stärkerer Contraction anregen. Nach den Untersuchungen von Heubel [1]) nehmen bei Einführung von Blei in den Körper die verschiedenen Gewebe das Metall in verschiedener Quantität auf, am meisten die Knochensubstanz, Leber und Niere, weniger die Nervensubstanz, Gehirn und Rückenmark, noch weniger die quergestreiften Muskelfasern. Heubel ist geneigt, die verschiedenen Symptome der Bleiintoxication von einer primären Affection des Nervensystems herzuleiten. Kussmaul und Maier [2]) dagegen fanden post mortem geringe Periarteritis in der Rindensubstanz des Gehirns, Verdickung der Gefässscheiden, namentlich in der Submucosa des Darms und dadurch Beeinträchtigung des Gefässlumens.

Neuerdings ist die Ansicht aufgetaucht, dass die *Amaurosis saturnina* auf Albuminurie resp. Urämie zu beziehen sei. So hat Derrés einen Fall publicirt, in welchem er bei einer Amaurose, die er mit Bleiintoxication in Verbindung bringen zu müssen glaubt, das ophthalmoscopische Bild einer *Retinitis albuminurica* und Albuminurie vorfand. Auch Steffan hat 2 Fälle mitgetheilt, in denen Bleiintoxication die Ursache von Albuminurie und Retinitis abgab. Wenn auch zugestanden werden darf, dass Bleiintoxication zu Nierenerkrankung disponire und dass auch bei diesen Nierenerkrankungen *Retinitis albuminurica* sich entwickeln könne, dass ferner einzelne Fälle, die als *Amaurosis saturnina* aufgefasst worden sind, vielmehr höchst wahrscheinlich urämischen Ursprungs waren — so besonders

---

1) Med. Centralblatt 1871, No. 19, 20. — Heubel: Pathogenese und Symptome der chronischen Bleivergiftung. Berlin 1871.

2) Kussmaul und Maier, Deutsches Archiv für klinische Medicin Bd. 9, p. 283. Zur pathologischen Anatomie des chronischen Saturnismus.)

ein Fall von Hirschler — so ist von einer so weit gehenden Verallgemeinerung, alle Fälle von Bleiretinitis und Bleiamblyopie als von Albuminurie abhängig zu erklären, durchaus Abstand zu nehmen. Auch bei dem oben erwähnten Kranken aus der Traube'schen Klinik war der Urin eiweissfrei. Nur in den ersten 2 Tagen nach der Aufnahme, 2 Wochen vor dem Eintritt der ersten Verdunkelungen, wurde eine geringe Quantität Eiweiss, ohne irgend welche morphotischen Elemente, constatirt, die möglicher Weise in Folge der epileptischen Krämpfe aufgetreten sein konnte.

Tabaks- und Alkoholintoxication.

§ 141. Bei acuten schweren Vergiftungen durch unmässiges Rauchen, die nur sehr selten beobachtet werden, und mit ohnmachtähnlichen Zuständen einhergehen, wird man kaum in der Lage sein, aus den an den Augen auffindbaren Sypmtomen besondere Schlüsse zu ziehen. Dagegen prägt sich die leichtere chronische Nicotinintoxication so auffallend gerade in Störungen der Sehfunction aus, dass vorzugsweise der Augenarzt diese Fälle zu Gesicht bekommt. Schon Mackenzie (Krankheiten des Auges, Weimar 1832, p. 811) erzählt, dass eine grosse Menge amaurotischer Patienten, welche ihn consultirt hätten, Tabakskauer oder noch häufiger starke Tabaksraucher gewesen seien. Sichel (Annales d'oculistique T. LIII. p. 122) ist ein beredter Vertreter der Tabaksamaurose. Früher nicht daran glaubend, ist er zu der Ueberzeugung gekommen, dass die Krankheit nicht so selten sei und dass wenige Personen mehr als 20 Gramm Tabak pro Tag auf die Dauer vertragen können, ohne an der Sehschärfe oder am Gedächtniss Schaden zu leiden. Er erwähnt eines Mannes, der »complètement aveugle« wurde durch Tabak. Derselbe liess den ganzen Tag über die Pfeife nicht ausgehen und sogar des Nachts zündete er dieselbe mehrmals an, wenn er aufwachte. Nach Aufgeben dieser Gewohnheit wurde er vollständig geheilt durch ein mässig antiphlogistisches und ableitendes Verfahren. — Dergleichen passionirte Raucher, die während des ganzen Tages die Pfeife nicht ausgehen lassen, zu deren Schlaftoilette eine frischgestopfte Pfeife neben dem Bette gehört, weil sie auch in der Nacht während schlafloser Stunden und des Morgens im Bette noch vor dem Ankleiden rauchen, werden in Schlesien öfters gefunden. Wenn dergleichen Raucher amblyopisch werden, ihre bedeutende Amblyopie in einigen Monaten verlieren, lediglich, nachdem sie diese pathologische Tabakssliehe abgelegt haben, so ist ein Schluss ex juvantibus sicher gestattet. Solche exquisite Fälle sind es, an denen man besonders mit Vortheil die Tabaksamblyopie studirt.

Gemäss dem Eintheilungsprincip, welches in dem vorliegenden Capitel dieses Werkes angewandt worden, wird es hier zunächst nothwendig sein, das Allgemeinleiden dieser Patienten zu schildern, bevor auf das Augenleiden selbst eingegangen wird, und zwar besonders deshalb, weil die Symptomatologie der chronischen Tabaksvergiftung in den Handbüchern der speciellen Pathologie und Therapie zu fehlen pflegt. Ich muss jedoch vorausschicken, dass die in Rede stehenden Kranken meist auch reichlich alkoholische Getränke genossen, obwohl keineswegs immer im Uebermass. Ein reichlicher Genuss geistiger Getränke ist für die Entwickelung des Krankheitszustandes zwar förderlich, aber nicht absolut erforderlich.

Diese Kranken sind durchweg schwache Esser, leiden in gewissem Grade an Appetitlosigkeit, ihr Hungergefühl ist rasch befriedigt. Bei Mehreren wurde eine entschiedene Abneigung gegen Fleischspeisen bemerkt. Träger Stuhlgang ist die Regel. Viele geben an, dass sie an Verstopfung litten, wenn sie nicht gleich des Morgens zur Pfeife oder Cigarre griffen. Doch kommt es auch vor, dass täglich mehrmals breiiger Stuhl erfolgt, und zwar ist dies besonders dann der Fall, wenn täglich mehrere Seidel Bier consumirt werden. Der Schlaf ist fast durchweg unzureichend — unter 7 Stunden, entweder in Folge des Berufs oder die Agrypnie ist selbst bereits pathologische Erscheinung und ein Symptom der Tabaksintoxication. Die Kranken gehen also entweder spät zu Bett und stehen zeitig auf (Posthalter, Gastwirthe), oder sie schlafen schwer ein, wachen nach wenigen Stunden auf, bleiben stundenlang schlaflos, oder schlafen nur mit häufigen Unterbrechungen weiter. Die Herzaction ist meist etwas aufgeregt, 90 Pulse und mehr. Eine gewisse Muskelunruhe, Zittern der Hände, sich namentlich verrathend bei weniger Kraftaufwand erfordernden Bewegungen, bei dem Halten eines Buches, dem Anfassen der Feder, ist sehr häufig. Das hastige, unstäte Wesen mancher dieser Kranken kommt mehr auf Rechnung des Alkoholgenusses; die Kranken fühlen sich meist etwas abgeschlagen, matt, Abnahme des Gedächtnisses wird bisweilen angegeben. Häufig ist der Geschlechtstrieb herabgesetzt. Alle diese Symptome werden jedoch, wenn sie auch unzweifelhaft vorhanden, von dem Kranken dem Arzte nicht entgegengebracht; im Gegentheil, der Kranke hat dieselben in der Regel kaum beachtet, die Umgebung weiss oft mehr davon, als der Kranke selbst. Es ist fast nur die sorglose Menschenklasse, die an dieser Intoxication leidet. Der einigermassen Bedachte und Aengstliche erkennt meist die Ursache des immerhin unbehaglichen Zustandes und stellt das übermässige Rauchen ein. Man hört von Personen, die sich selbst zu beobachten einiges Talent haben, gelegentlich öfter die Aeusserung, dass die Zahl der täglichen Cigarren verringert worden sei wegen dieser oder jener Beschwerden. Legt sich der Raucher diese Beschränkung nicht auf, so stellt sich durchaus nicht selten, namentlich bei älteren Personen eine Störung im Sehvermögen ein, die dann so erheblich werden kann, dass auch der Sorglose ärztliche Hilfe sucht.

§ 142. Das Sehvermögen ist dann meist so beträchtlich herabgesetzt, dass die feinen Schriften (I, II *Sn*) gar nicht mehr, mittlere Schriften nur mühsam gelesen werden; bisweilen wird selbst *Sn* XX nicht mehr gut erkannt.

Diese Amblyopie beruht wesentlich auf einem negativen centralen Skotom, welches auf jedem Auge vom Fixationspunkte nach aussen, also nach dem blinden Fleck hin, sich erstreckt, diesen auch wohl erreicht. Der Fixationspunkt liegt an der Grenze des Skotoms oder wird von diesem noch eingeschlossen, so dass das Skotom dann, vom blinden Fleck an gerechnet, eine Ausdehnung von 18—20° in horizontaler Richtung nach innen hat. Im Bereiche dieses centralen Skotoms ist die Wahrnehmung des Contrastes zwischen Roth und Schwarz aufgehoben, die Wahrnehmung des Contrastes zwischen Weiss und Schwarz hingegen meist nicht ganz aufgehoben, sondern nur herabgesetzt. Es erscheinen daher dem rechten Auge die rechts von dem Fixationspunkt liegen-

den Buchstaben nicht fehlend, sondern nur undeutlicher, blässer, weniger schwarz, als die nach links vom Fixationspunkt stehenden; dem linken Auge hingegen erscheinen die nach links vom Fixationspunkt liegenden Buchstaben blässer, die nach rechts stehenden schwärzer. Beide Augen sind stets ziemlich in derselben Weise ergriffen.

Untersucht man mit dem Perimeter diese Gegend, so findet man, wenn das verschiebliche Object ein weisses Quadrat von 5 Mm. Seitenlänge auf schwarzem Grunde ist, in der Regel keinen völligen Defect in dem Bereiche zwischen dem Fixationspunkt (*F*) und dem Mariotte'schen Fleck (*M*); das Weiss wirkt hier blos etwas weniger contrastirend gegen den dunklen Hintergrund, erscheint dagegen heller weiss nach aussen von *M* und nach innen von *F*. Ganz anders stellt sich das Untersuchungsresultat, wenn der Schlitten am Perimeter ein rothes Quadrat von 5 Mm. Seitenlänge auf schwarzem Grunde trägt. Das Roth muss jedoch rein, möglichst frei von Beimischung von Gelb oder Blau sein; das rothe Quadrat ist dann meist deutlich sichtbar nach aussen von *M* und namentlich nach innen von *F*, verschwindet dagegen in dem Raume zwischen *M* und *F*. Bei genauer Durchforschung des normalen, rothempfindenden Gesichtsfeldes je von 10 zu 10 Meridiangraden stellt sich heraus, dass in der normalen rothempfindenden Zone ein Defect für Roth aufgetreten ist, der ungefähr die Gestalt eines liegenden Ovals hat, im horizontalen Meridian einerseits von *M*, andrerseits von *F* begrenzt wird oder auch beide um einige Grade überragt. In den leichteren Fällen ist der Defect für Roth nicht so gross; er hat vielleicht nur 6—10° Ausdehnung und liegt mit seinem Centrum dann stets näher an *F* als an *M*. Dieser Defect für Roth wird bei dieser Intoxicationsamblyopie nie vermisst, vorausgesetzt, dass mit kleinem Object (5 Mm. Seitenlänge) und sorgfältig danach gesucht wird. Dagegen erkenne ich ausdrücklich an, dass dieser Defect, obwohl unter 10 Fällen vielleicht 9 mal der Tabaksamblyopie angehörig, doch dieser letztern nicht allein zukommt, also nicht völlig pathognomonisch für sie ist. Er findet sich vielmehr auch bisweilen bei Amblyopieen, die absolut nichts mit dieser Intoxication zu thun haben. Es ist alsdann allerdings in der Regel nicht nur das Roth, sondern auch das Weiss im Bereich dieser Zone völlig defect. Ob sich diese Fälle perimetrisch mit farbigen Objecten untersucht nicht vielleicht doch von der Tabaksamblyopie unterscheiden lassen, darüber suspendire ich mein Urtheil. Der ovale Defect für Roth kann bei sehr schwerer Tabaksamblyopie nach oben und unten bis an die Grenze der Rothempfindung reichen, die rothempfindende Zone somit in 2 getrennte Theile scheiden, die bei eintretender Besserung wieder confluiren etc. Bei der Heilung der Amblyopie verschwindet der Defect für Roth vollständig. In Bezug auf die genauere Darlegung dieser Veränderungen, die nicht hierher gehört, verweise ich auf eine nächstens von Dr. Baer zu publicirende Arbeit.

Die Gesammtausdehnung des Gesichtsfeldes erleidet bei diesen Kranken keine Einschränkung.

Im Dämmerlicht ist bei ihnen die Schärfe des Erkennens wenigstens relativ, manchmal auch absolut, besser, als wie bei sehr hellem Tageslicht. Die Angaben einzelner Kranken scheinen für die Zunahme der Sehschärfe in der Dämmerung beweisend. So z. B. gab der eine an, dass er beim Kegelschieben während des hellen Tages das Hineingehen der Kugel in die Kegelstellung nicht

erkennen könne, bald nach Sonnenuntergang hingegen sei er im Stande, die stehenden und liegenden Kegel deutlich von einander zu unterscheiden und dieselben zu zählen. Sonnenschein wird von den Kranken stets sehr störend empfunden. Auch dieses Symptom ist jedoch für diese Intoxicationsamblyopie keineswegs pathognomonisch; es kommt vielmehr auch den Atrophien des Opticus, namentlich aber denen, die nicht von der Retina oder Chorioidea ausgehen, zu.

Der Augenspiegel ergiebt keinen erheblichen Befund, ausgenommen, dass die *Papilla optica* meist etwas blasser erscheint. Eine auffallendere Röthung der *Papilla optica* ist durchaus selten. Sie war namentlich auffallend bei einem Patienten, der gleichzeitig sehr in Alkoholicis excedirt hatte und der wenige Tage später in *Delirium tremens* verfiel.

§ 143. Die ersten Anfänge dieser Amblyopie entwickeln sich stets sehr schleichend. Meist sind eine Reihe von Monaten verstrichen vom ersten Beginn des Sinkens der Sehfunction, bevor die Kranken zur Beobachtung kommen. Erst eine schneller im Laufe einiger Wochen sich entwickelnde Exacerbation, die das Lesen etc. unmöglich macht, giebt dann dazu Veranlassung. In dieser Beziehung befinde ich mich in entschiedenem Widerspruch zu Galezowski, Hirschler und Anderen, die ein plötzliches Auftreten der Krankheit angeben.

Die Kranken sind meist in dem Alter von 35—65 Jahren; vor dem 26. Jahre habe ich das Uebel noch nicht beobachtet. Es steht dieses Vorkommen im Einklang mit der häufig zu beobachtenden Thatsache, dass starkes Rauchen in den späteren Lebensjahren überhaupt nicht mehr so gut vertragen wird, als in der Zeit des kräftigsten Mannesalters. Viele Männer, die bis in die 30er Jahre hinein täglich 10—15 Cigarren rauchten, müssen in den 40er Jahren diesen täglichen Satz auf den 3. oder 4. Theil herabsetzen, wenn sie eines ungestörten Schlafes, guten Appetites geniessen, allgemeine Abspannung und Herzpalpitationen vermeiden wollen. Auch ist es ganz zweifellos, dass die Beschäftigung, die ganze Lebensweise nicht ohne Einfluss auf die Entstehung der Tabaksamblyopie ist. Bei starker Bewegung in freier Luft, kräftiger Fleischnahrung und durch den Beruf nicht gestörtem Schlaf entwickelt sich das Uebel nicht so leicht, als wie bei sitzender Lebensweise, Schlafmangel und schlechtem Appetit. Unter den Berufsklassen habe ich häufig befallen gefunden: Gastwirthe, Landwirthe, und zwar unter diesen besonders halbsatte Existenzen, die zwar ihren Beruf nicht aufgegeben haben, aber ihn mit weniger Ernst und »genussvoll« weiterführen, ferner Landgeistliche, Pensionärs und Rentiers, seltener Handwerker und Tagearbeiter. Die Zahl dieser Kranken ist keineswegs gering, in Breslau beträgt sie circa 1% sämmtlicher Augenkranken.

Nicht blos schlechter inländischer Tabak ruft die Amblyopie hervor. Ich habe dieselbe auch einigemal bei Personen gefunden, die, wenigstens ihrer Aussage nach, nur Havannas rauchten und die sich diesen Luxus auch gestatten konnten.

Zur Erkenntniss des ätiologischen Moments gehört in den Fällen, wo alle Symptome ausgesprochen sind, keineswegs das Eingeständniss des Patienten, dass er stark rauche und trinke. Deshalb wurde längere Zeit in der hiesigen Klinik die Methode befolgt, den Kranken erst allseitig zu untersuchen, namentlich auch die auf das Allgemeinbefinden bezüglichen Symptome zu eruiren und erst nach

festgestellter Diagnose auf das ätiologische Moment einzugehen. In einem mit den ausgesprochensten Symptomen der Tabaksamblyopie aufgenommenen Falle wollte die Diagnose schliesslich nicht stimmen. Als dem Kranken auf den Kopf zugesagt wurde, dass er viel Tabak rauche, behauptete er im Gegentheil noch nie geraucht zu haben, auch nie Spirituosen zu trinken. Dieser Widerspruch löste sich aber bald und lieferte die Probe zum Exempel: der Patient war der hier sehr seltenen Sitte des Tabakkauens ergeben und brachte ein Stück schwarzen Priemtabaks aus der Tasche. Es ist nicht unwahrscheinlich, dass diejenigen Raucher, die zugleich Tabak kauen, d. h. die Cigarren mit den Zähnen zerquetschen, besonders exponirt sind.

Die meisten der Kranken sind, wie schon angedeutet, nicht blos Gewohnheitsraucher, sondern auch Gewohnheitstrinker, d. h. nicht gerade Säufer, die sich täglich einen starken Rausch zuziehen, sondern Personen, die zu jeder Mahlzeit und öfters, 4, 6, 8 mal täglich eine mässige Quantität Schnaps, Bier, Grog, Wein geniessen, häufig etwas angeregt sind, ohne jemals stark betrunken zu sein. Zweifellos kommt der Symptomencomplex aber auch vor bei Missbrauch von Tabak allein, dagegen ist es mir einigermassen zweifelhaft, ob alkoholische Getränke allein ohne Tabaksgenuss ihn hervorzubringen im Stande seien. Der richtige Säufer ist häufig Nichtraucher; unter diesen nichtrauchenden Säufern habe ich diese Amblyopie nicht gesehen, obwohl die allmälige Entwickelung der Sehnervenatrophie bei Säufern sicherlich vorkommt. Ausgang der Tabaksamblyopie in völlige Atrophie des *Nervus opticus* ist jedenfalls sehr selten, dagegen kann ein centraler Defect im Gesichtsfelde dauernd zurückbleiben. Die meisten Kranken werden, wenn sie ihren Neigungen entsagen können, hergestellt. Nach gänzlicher Enthaltung von Tabak und Spiritnosen bessert sich zunächst Schlaf und Appetit, »sie ässen und schliefen jetzt, wie seit Jahren nicht« wird meist von den Kranken angegeben. Sie fühlen sich frischer und elastischer, der Geschlechtstrieb kehrt zurück, später erst mindert sich allmälig die Sehschwäche.

Den Connex zwischen der Einwirkung des Tabaks und der Amblyopie stelle ich mir in der Weise vor, dass das Tabakrauchen nur bedingungsweise diese Amblyopie hervorruft, nämlich nur dann, wenn durch dasselbe oder durch gleichzeitigen Genuss von Spirituosen Appetit und Schlaf lange Zeit und wesentlich alterirt wurden oder wenn äussere Momente, in Beruf oder Lebensverhältnissen liegend, die Befriedigung des noch vorhandenen Schlafbedürfnisses oder die Aufnahme genügender animalischer Nahrung hindern. Eine gewisse Inanition scheint für die Entstehung dieser Amblyopie erforderlich zu sein; das Postulat einer specifischen Einwirkung des Nicotins auf die Opticusfasern wird dadurch noch nicht entbehrlich. Den Sitz des Leidens möchte ich in den axialen Partien des Opticus, nicht im Gehirn suchen, da jene negativen Skotome nie an identischen Stellen liegen.

Intoxication durch Belladonna, Hyoscyamus, Datura, Morphium, Chloralhydrat, Chinin, Santonin.

§ 144. Ausser dem Blei, dem Tabak, dem Alkohol giebt es noch eine Anzahl von Agentien, welche, wenn sie dem Körper in gewisser Quantität einverleibt werden, auch auf das Sehorgan ihren Einfluss erstrecken und Erscheinungen

an ihm hervorrufen, die zum Theil so charakteristisch sind, dass sie im Verein mit den anderen Symptomen einen Rückschluss auf den vergiftenden Stoff gestatten.

Allgemein bekannt sind die Wirkungen der Belladonna, der Datura Stramonium, des Hyoscyamus und ihrer Alkaloide auf die Pupille und das Accommodationsvermögen. Die Pupillen werden starr und bedeutend mehr erweitert, als jemals bei einer einfachen Lähmung des Oculomotorius; die Accommodation verringert sich in ihrer Breite oder wird gelähmt und dem von dem Gifte beeinflussten Individuum erscheinen nahe Gegenstände in bedeutend verkleinertem Massstabe. Bei innerem Gebrauch von kleinen Gaben des Atropin kann eine mässige Pupillenerweiterung mit Herabsetzung des Accommodationsvermögens schon dann eintreten, wenn kaum Spuren anderer Allgemeinerscheinungen (Trockenheit im Schlunde, erhöhte Pulsfrequenz) zu Stande gekommen sind. Auch habe ich eine verminderte accommodative Energie der *Musculi recti interni* in einigen Fällen, wo kleine Gaben von Atropin gegen Epilepsie genommen worden waren, nachweisen können. Diesen Individuen war zur Zeit der Atropincur eine binoculäre Einstellung der Augenaxen nur bis ca. 7—8″ Abstand von der Glabella möglich; wurde das Object noch mehr genähert, so stellte sich gekreuztes Doppeltsehen ein. Grosse Dosen sollen die Sehschärfe selbst beeinträchtigen, sogar Blindheit hervorrufen können.

Bezüglich der Theorie dieser Wirkungen, die noch nicht endgültig festgestellt ist, muss auf die zahlreichen Arbeiten über diesen Gegenstand verwiesen werden.

§ 145. Entgegengesetzte Erscheinungen am Auge ruft das Opium (Morphium) hervor. Unter die Symptome der acuten Morphiumvergiftung gehört Pupillenverengerung. v. Gräfe beobachtete dabei auch eine krampfhafte Anspannung des Accommodationsapparates. Dagegen werden bei chronischer Opiumvergiftung besondere Erscheinungen am Sehorgan nicht aufgeführt. Eine an *Carcinoma uteri* leidende Frau nahm, wegen der unerträglichen Schmerzen lange Zeit viel Morphium. Sie hatte die Dosis, die, theils subcutan, theils durch den Verdauungscanal einverleibt, monatelang gebraucht wurde, nach und nach zu der enormen Höhe von 20 Gran (1,25 Gramm) pro die gesteigert, ohne jemals über Störung des Sehvermögens zu klagen[1]). Dagegen ist von Wagner ein Fall mitgetheilt, in dem ein 32jähriger Mann wegen periodischen Erbrechens sich binnen 5 Tagen 2 Gramm Morphium injicirt hatte. Es war darauf, gleichzeitig mit heftigen Kopfschmerzen, absolute Amaurose eingetreten, die 2 Tage lang beobachtet wurde. Ueber den Ausgang ist nichts bekannt.

§ 146. Chloralhydrat, lange Zeit regelmässig in stärkeren Dosen genommen, scheint im Stande zu sein, einen Symptomencomplex am Sehorgan hervorzurufen, wie ich ihn § 39—46 beschrieben habe (vergl. die Anm. zu § 45), Fischer-Dietschy hat neben anderen allgemeinen Erscheinungen auch Conjunctivitis und vorübergehende Blindheit, Kirkpatrick Murphy Sehstörung nach längerem Gebrauche von Chloralhydrat angegeben.

---

1) Die Kranke consumirte binnen einem Jahre für 240 Rthlr. Morphium. Ich verdanke diese Notiz Herrn Prof. Freund.

§ 147. Chinin ruft bekanntlich schon beim Gebrauch von mittleren Dosen (2—3 Gramm in 3 Tagen) bei vielen Personen Klingen und Rauschen im Kopfe, auch etwas Schwerhörigkeit hervor. Nach sehr starken Dosen kann sich letztere bis zur Taubheit steigern. Der *N. opticus* wird viel weniger beeinflusst, als der *N. acusticus*; doch scheint auch ersterer bei stärkeren Dosen nie ganz unbetheiligt zu bleiben. Nach Thau nimmt die Sehschärfe ab, das Gesichtsfeld verschleiert sich, die Pupillen werden etwas grösser. Zwei sehr bemerkenswerthe Fälle von Chininamaurose hat v. Gräfe publicirt. In dem einen hatte der Kranke in ca. 14 Tagen etwa 4—6 Drachmen Chinin genommen, war dabei sehr stark schwerhörig, auf dem rechten Auge fast blind, auf dem linken sehr schwachsichtig geworden. Nach 4 Monaten hatte das linke Auge das Sehvermögen wiedererlangt, das rechte hingegen konnte nur grössere Schrift erkennen. Der zweite Fall, in welchem 1 Unze Chinin in steigender Dosis, aber nie mehr als 15 Gran pro die, verbraucht worden war, zeichnete sich dadurch aus, dass das rechte Auge allein völlig amaurotisch wurde, während das linke die normale Sehschärfe behielt. Periodisch wiederkehrende Blutentziehungen hatten hier einen sichtlichen Erfolg. Das Auge gewann seine Sehfähigkeit wieder. Der Umstand, dass nur der eine Sehnerv — und nur in diesen lässt sich meines Erachtens der Sitz der Sehstörung verlegen — völlig leitungsunfähig wurde, während der andere in normaler Weise seine Function fortführte, erregt indess einigen Zweifel, ob diese Amaurose auf directe Wirkung des Chinins zu beziehen sei. Eine solche halbseitige Intoxication ist mit unsern Vorstellungen von einer Intoxication überhaupt kaum vereinbar. — Auch Briquet hat unvollständige und vorübergehende Amaurose beobachtet in Fällen, in denen 3—5 Gramm Chinin pro die durch einige Tage hintereinander genommen worden war. Guersant berichtet von einer Frau, die von ihrem verrückten Ehemanne gezwungen wurde, im Laufe einiger Tage 631 Gran *Chinium sulfuricum* zu nehmen. Sie verlor das Gehör, das Gesicht, die Stimme, starb aber nicht. —

§ 148. Sehr interessant ist der Einfluss, den der Gebrauch von Santonin auf die Erkennung der Farben ausübt. Schon nach kleinen Dosen Santonin erscheint das Spectrum am violetten Ende verkürzt; der Santonisirte sieht violett nicht mehr, das complementäre gelb wiegt vor. Man kann diesen Zustand als »Gelbsehen« bezeichnen; er besteht in einer Parese empfindender Elemente in der Netzhaut. Bei grösseren Dosen — intensiverem Santonenrausche — werden Farben überhaupt nicht mehr sicher unterschieden. Die unendliche Masse von Farben, die der Gesunde empfinden kann, ist auf einen sehr kleinen Theil reducirt. Alle dunklen Gegenstände erscheinen jetzt viel mehr in einem zwischen ultramarin und violett liegenden Farbentone, — es stellt sich »Violettsehen« ein. Dieses Violettsehen geht dann in der Regel bald wieder in Gelbsehen über. Die Dauer der Wirkung des Mittels auf das Sehorgan beträgt immer nur einige Stunden und es verschwindet diese Santoninreaction des Sehnerven eher, als die Santoninreaction im Urin. Sehr ausführliche, sorgfältige Arbeiten über die Santoninwirkung verdanken wir Rose. Von mehreren Beobachtern wurde als constante Wirkung grösserer Dosen des Santonin auch Pupillenerweiterung und Amblyopie angegeben.

Milzbrand- und Rotzvergiftung.

§ 149. Milzbrand und Rotz localisiren sich, wenn sie am Sehorgan auftreten, fast ausnahmslos an den äusseren Integumenten desselben. Der Milzbrandcarbunkel kann dem Auge gefährlich werden, indem er die Gegend der Augenbrauen, Augenlider, die Wange befällt. Er führt dann durch gangränöse Zerstörung der Haut zu bisweilen sehr schlimmen, auch plastisch nur unvollkommen zu beseitigenden Defecten der Lider, zu Ektropion, Lagophthalmos, auch zu Hornhautgeschwüren und Verlust des Augapfels. Eine besondere Vorliebe des Carbunkels, sich gerade an den Augenlidern zu localisiren, scheint nicht zu bestehen. Diese theilen hierin vielmehr gleiches Schicksal mit der Antlitzfläche überhaupt. —

Viel seltener, als der Milzbrandcarbunkel, wurde Localisation des Rotzes an den Lidern beobachtet. Dauernde Entstellungen hierdurch dürften schon deshalb ungemein selten sein, weil die Kranken mit wenigen Ausnahmen am Rotz sterben. — Einen Fall von Rotzvergiftung, der bis jetzt als Unicum dasteht, weil sich die Knoten nach vorausgegangenem Gesichtserysipel zuerst im Orbitalzellgewebe und in der Chorioidea einfanden, verdanken wir v. Gräfe. Das Auge war ca. 6‴ weit vorgetrieben, unbeweglich, blind, die Pupille erweitert, der Conjunctivalsack frei, die Lider aber waren geschwollen, roth; in der Cornea begann ein Erweichungsherd aufzutreten; dabei asthenisches Fieber. Nach der Enucleation des Bulbus zeigten sich in der Chorioidea, nahe der Eintrittsstelle des Sehnerven, mehrere kleine puriforme, gelbe Infiltrate, deren Deutung als Rotzknoten jedoch erst später möglich wurde, als der Kranke, nachdem sich Gangrän der Lider, des Orbitalzellgewebes, der linken Nasenseite und der Wange ausgebildet hatte, unter den Allgemeinerscheinungen des Rotzes zu Grunde gegangen war. Post mortem fand man in grosser Ausdehnung hirsekorngrosse Knoten in der Nasenschleimhaut, Rotzknoten in der Haut des Halses, der Brust, der linken Schulter, im *Musculus biceps brachii*, den Adductoren, den Wadenmuskeln, so dass an der Deutung des Befundes, der schliesslich noch durch die Anamnese gestützt wurde, kein Zweifel aufkommen konnte.

Literatur zu Abschnitt VIII.

Morbilli.

Nagel, »Behandlung der Amaurosen und Amblyopieen durch Strychnin«. 1871, p. 54. (Doppelseitige Amaurose nach Masern.)

v. Gräfe, »Ueber Neuroretinitis, gewisse Fälle fulminirender Erblindung«. Arch. f. Ophthalmologie Bd. XII. 2, p. 138.

Schmidt-Rimpler, Ueber die bei Masern vorkommenden Augenaffectionen. Berliner klin. Wochenschr. 1876, No. 15, p. 193 ff.

Scarlatina.

Ebert, Ueber transitorische Erblindungen beim Typhus und Scharlachfieber. Berliner klin. Wochenschr. 1868, p. 21, und Zehender's klin. Monatsbl. 1868, p. 91.

Förster, R., Scharlach mit nachfolgender Nierenerkrankung und transitorischer Erblindung. Jahrh. für Kinderheilkde. und physische Erziehung N. Folge V. p. 325. Zehender's klin. Monatsbl. 1872, p. 346.

Monod, Albuminurie aiguë consécutive à la scarlatine. Convulsions épileptiformes, Amaurose. Guérison. Gazette des hôp. 1870, p. 113.

Power, Case of complete but temporary loss of vision in an attack of scarlat fever. The Practitioner 1871. May, p. 257—65 (in Nagel's Jahresber: p. 1871, p. 341).

Henoch, Pädiatrische Mittheilungen. Berl. klin. Wochenschr. 1868, p. 93 (transitorische Amaurose bei Scharlach).

Mackenzie, Traité pratique des maladies de l'œil traduite p. Warlomont et Testelin. Tome II. p. 851.

Loeb, Transitorische Erblindung, persistirende Paralyse nach Scharlach. Jahrbuch f. Kinderheilkunde Neue Folge Bd. VIII. 1875, p. 194.

Martin in St. Barthol. Hosp. Rep. 1867, p. 246. (transitorische Erblindung nach Nephritis scarlatinosa mit Hydrops).

Variola.

v. Gräfe, Beiträge zur Pathol. und Ther. des Glaucoms. Arch. f. Ophth. Bd. XV. 3. p. 194. (Anmerkung über die Iritis nach Variola.)

Coccius, De morbis oculi humani qui e variolis exorti in nosocomio ophthalmiatrico observati sunt. Lipsiae 1871.

Hirschberg, Ueber die variolöse Ophthalmie. Berliner klin. Wochenschr. 1871, p. 281.

Manz, Die Augenerkrankungen bei den Pocken. Nagel's Jahresbericht pro 1871, p. 178.

Nagel, ibidem p. 250.

Landesberg, Beitrag zur variolösen Ophthalmie. Elberfeld 1874.

Adler, Die während und nach der Variola auftretenden Augenkrankheiten. Wien 1875.

Arlt, Krankheiten des Auges. Prag 1851, Bd. I. p. 148.

Oppert, Bericht über 2755 im Jahre 1871 im Hilfsblatternhaus des allgem. Krankenhauses zu Hamburg behandelte Kranke. Deutsche Klinik 1872, No. 8.

Horner, Correspond. Blatt f. Schweizer Aerzte 1871, p. 264.

Manz, Bericht der naturforsch. Gesellsch. in Freiburg 1872. Sitzung vom 14. Juni.

Schrank, Purpura variolosa. Allgem. Wiener med. Zeitung von Kraus und Pichler 1873, No. 3, p. 36.

Hackenberg, Keratitis suppurativa nach Pocken. Diss. Berlin 1872.

Geissler, Augenerkrankung bei Pocken. Arch. f. Heilkde 1872, p. 549.

Zülzer, Beiträge z. Patholog. u. Therapie d. Variola. Berl. klin. Wochenschr. 1872, No, 51.

Bergmeister, Klin. Beobachtung und Statistik der Hornhautabscesse (aus der Augenklinik des Prof. v. Arlt). Klin. Monatsbl. für Augenheilkunde 1874, p. 80.

Typhus.

Arlt, Die Krankheiten des Auges 1851, Bd. I. p. 215.

Schweigger, Handbuch der Augenheilkunde 1873, p. 312.

Adler, Zweiter Bericht über die Behandlung der Augenkrankheiten im Krankenhause Wieden. Wien 1875, p. 20.

Nothnagel, Die nervösen Nachkrankheiten des Abdominaltyphus. Deutsches Arch. f. klin. Medicin Bd. IX. p. 480.

Gubler, Des paralysies dans leurs rapports avec les maladies aiguës etc. Archives génér. 1860, Vol. I. p. 403, 413.

Kittel, Allg. Wiener medic. Zeitung 1865. No. 51. (Weitsichtigkeit nach Typhus.)

Berger, Berl. klin. Wochenschr. 1870. No. 30, 31 (erweiterte linke Pupille, Parese des linken Facialis. Apoplex cerebr.).

Ebert, Ueber transitorische Erblindungen. Berl. klin. Wochenschr. 1868, p. 21.
Henoch, Pädiatrische Mittheilungen. Berl. klin. Wochenschr. 1868, p. 93. (Amaurosis transitoria, vorübergehende Ptosis bei Typhus.)
Tolmatschew, Zur Lehre über transitorische Erblindungen in acuten Krankheiten. Jahrb. f. Kinderheilkunde 1869, p. 219. (Amaurose bei Typhus.
Mooren, Ophthalmiatrische Beobachtungen 1867. p. 312.
Deval, Traité de l'amaurose. Paris 1851, p. 252.

Febr. recurrens.

Peltzer, Erkrankungen des Chorioidealtractus nach Febris recurrens. Berl. klin. Wochenschrift 1872, No. 37.
Estlander, Ueber Chorioideitis nach Febr. typhosa recurrens. Arch. f. Ophth. Bd. XV. 2, p. 108—143.
Logetschnikow, Ueber Entzündung des vorderen Abschnittes der Chorioidea als Nachkrankheit der Febris recurrens. Arch. f. Ophth. Bd. XVI. p. 353.
Mackenzie, Traité pratique des maladies de l'œil traduite par Warlomont et Testelin. Paris 1856. Vol. II. sect. XXXVIII. Ophthalmitis post-febrile p. 102.
Blessig, Observations sur l'irido-choroïdite qui suit la fièvre rémittente. Compte-rendu du congrès international d'ophthalmologie. Paris 1868, p. 114.
Müller, H., Zur Casuistik der Cyclitis. Greifswald 1873. Diss.

Diphtheritis.

Scheby-Buch, Bericht über 38 Fälle von Accommodationslähmung aus den Kieler Kliniken. Arch. f. Ophth. Bd. XVII. 1, p. 265.
Schweitzer, H., Die diphtheritische Accommodationsparese. Verhandlungen der Naturforschenden Gesellschaft zu Freiburg 1870, III. IV.
Jaffé, Die Diphtherie in epidemiologischer und nosologischer Beziehung. Schmidt's Jahrbücher 1863, Bd. 113, p. 97 (enthält die ältere Literatur).
Maingault, Sur les paralysies diphthéritiques. Archives générales 1859, II. p. 385 ff. und 674 ff.
Donders, Ueber paralytische Symptome nach Diphtherit. faucium. Holländische Beiträge 1861, Bd. II. H. 4.
——, Anomalien der Refraction und Accommodation. Wien 1866, p. 506.
Jacobson, Ueber eine Refractionsveränderung des Auges, welche nach Accommodationslähmung beobachtet wird. Arch. f. Ophth. X. 2, p. 47.
Pagenstecher (Elberfeld), Ueber diphtheritische Accomodationslähmungen. Zehender's klin. Monatsbl. 1864, p. 358.
Steffan, Die diphtheritische Accommodationslähmung u. ihre Beziehung zur Halsaffection. Klinische Erfahrungen u Studien. Erlangen 1869, p. 47.
Manz, Ueber Lähmungen am Auge insbesondere über Accommodationslähmung im Gefolge von Diphtherie. Nagel's Jahresbericht pro 1871, p. 196.
Mühsam, Ueber diphtheritische Lähmungen. Berliner klin. Wochenschr. 1872, No. 2, p. 21
Weber, Ueber Lähmungen nach Diphtherie. Virch. Arch. 1862, Bd. 25, p. 114 und Bd. 28 p. 489.
Buhl, Einiges über Diphtherie. Zeitschr. f. Biologie Bd. III. p. 341.
Oertel, Ueber Diphtherie. Deutsches Arch. f. klin. Med. VIII. p 242 ff.

Intermittens.

Deval, Traité de l'amaurose. Paris 1851, p. 253.
Dutzmann, Ein Fall von transitorischer Erblindung nach Intermittens. Wiener med. Press 1870, p. 514.

Cholera.

Joseph, Bemerkungen über krankhafte Vorgänge an den Augen von Cholerakranken. Günsburg's Zeitschrift 1856, Bd. VII. p. 370—77.

Schneller, Einiges über die Choleraepidemie an den Weichsel-Durchbrüchen. Deutsche Klinik 1856, No. 5, 6.

v. Gräfe, Ophthalmologische Beobachtungen bei Cholera. Archiv f. Ophth. 1866, Bd. XII. 2, p. 198.

Trichinose.

Kittel, Pathologische Erscheinungen an den Augen in der Trichinose. Allgem. Wiener med. Zeitung 1871, p. 254.

Schultze, De trichiniasi. Diss. Berlin 1863.

Kühn, Mittheilungen des landwirthschaftlichen Instituts der Universität Halle. Berlin 1865.

Pyämie; purulente und septische Infection.

Corazza, Schmidt's Jahrbücher Bd. 131, p. 324 (Hirnsinusthrombosen).

Heubner, Zur Symptomatologie der Hirnsinusthrombosen. Archiv der Heilkunde 1868. Jahrgang 9, p. 417.

Knapp, Affection des Sehorgans bei Thrombose der Hirnsinus. Arch. f. Ophth. Bd. XIV. 1, p. 220.

Arlt, Krankheiten des Auges 1853, p. 167 u. 209 (Chorioidit. pyaemica).

Knapp, Metastatische Chorioiditis klinisch u. pathologisch-anatomisch erläutert. Archiv für Ophth. Bd. XIII. 1, p. 127.

Schmidt, H., Beitrag zur Kenntniss der metastatischen Irido-Chorioiditis. Archiv f. Ophth. Bd. XVIII. 1, p. 18 (Abkapselung des Eiters nach Skleralperforation).

Virchow, Ueber capilläre Embolie. Arch. f. pathol.-anat. Physiologie und für klin. Medicin 1856, Bd. 9, p. 307.

——, Zur patholog. Anatomie der Netzhaut. Arch. f. path.-anat. Physiologie u. klin. Medicin 1856, Bd. X. p. 179.

——, Gesammelte Abhandlungen p. 711.

Meckel, Ueber Panophthalmit. metastatica. Annalen der Charité Bd. V. 1854, p. 276.

Roth, Ueber Netzhautaffectionen bei Wundfiebern. Deutsche Zeitschrift für Chirurgie Bd. I. p. 471.

Syphilis.

Manz, Die syphilitischen Augenkrankheiten. Nagel's Jahresber. pro 1872, p. 221—233 (hierselbst zahlreiche Literaturangaben).

Alexander, Ueber syphilit. Augenkrankheiten. Correspondenzblatt der ärztl. Vereine in Rheinland, Westphalen u. Lothringen 1874, No. 13.

Barbar, Ueber einige seltenere syphilit. Erkrankungen des Auges. Diss. Zürich 1873.

Estlander, Gummöse Geschwulst unter der Conjunctiva bulbi. Zehender's klin. Monatsbl. f. Augenheilkunde 1870, p. 259.

Wecker, Traité pratique et théorique des maladies des yeux. Paris 1867, p. 177.

Hirschberg · A. v. Gräfe's klinische Vorträge. Berlin 1871, p. 160.

Hutchinson, On the different forms of inflammation of the eye consequent on inherited syphilis. Ophth. Hosp. Rep. 1857—59, Vol. I. p. 191, 226; Vol. II. p. 54, 258.

Sämisch, Handbuch der Augenheilkunde v. Gräfe u. Sämisch. Bd. IV. p. 267 (Abhängigkeit der Keratit. interst. diffus. von Syphil. hereditaria).

Davidson, De la surdité dans ses rapports avec la kératite panniforme et les dents incisives coniques. Annales d'oculist. T. LXV. p. 125.

Jakowlewa, Ueber Keratit. interstit. diffusa. Diss. Zürich 1873.

Lewin, Syphilis hereditaria tarda. Berl. klin. Wochenschrift 1876, No. 2.
Alfred Gräfe u. Colberg, Iritis gummosa. Arch. f. Ophth. Bd. VIII. 1, p. 288 ff.
v. Hippel, Fall von gummöser Neubildung in sämmtlichen Häuten des Auges. Archiv für Ophth. Bd. XIII. 1, p. 65 (mikroscop. Untersuchung der Gummiknoten von Neumann).
Mauthner, Die syphilitischen Erkrankungen des Auges in Zeissl's Lehrbuch der Syphilis 1872, p. 261—82.
Förster, Zur klinischen Kenntniss der Chorioid. syphilitica. A. f. Ophth. Bd. XX. 1, p. 33.
Schmid, Herm., Beiträge zur Kenntniss der Irit. syphilitica. Berliner klin. Wochenschr. 1872, No. 23.
Fournier, Des affections oculaires d'origine syphilitique. Journ. d'Ophth. Vol. I. p. 565.
Jacobson, Retinitis syphilitica. Königsberger med. Jahrbücher 1859, Bd. I. H. 3, p. 283 ff.
v. Gräfe, Ueber centrale recidivirende Retinitis. Arch. f. Ophth. Bd. XII. 2, p. 211.
Bull, Hansen, Wiesener, Bader, Swanzy, Ueber Retinitis syphilitica in Nagel's Jahresbericht pro 1871, p. 287, 295—98 u. 300.
Hulke, Cases of neuritis optica, neuroretinitis and retinitis. Ophth. Hosp. Rep. 1868, Vol. VI. Part. 2, p. 105—107 (5 Fälle in Folge von Syphilis entstanden).
Arcoleo, Tumeur gommeuse dans le chiasma des nerfs optiques. Congrès périodique international d'Ophthalmologie 3e session à Paris 1867, p. 183.
v. Gräfe, Archiv f. Ophthalm. Bd. XII. 2, p. 124—27. (Fall von weisser Atrophie des Nerv. opt. bei ausgedehnten syphilit. Basilartumoren.)
Wunderlich, Ueber luetische Erkrankungen des Gehirns und Rückenmarks. Sammlung klinischer Vorträge von Volkmann Heft 93, Novbr. 1875.
Méric, Cases of syphilitic affection of the third nerve producing Mydriasis with and without Ptosis. Brit. med. Journ. 1870, I. p. 29, 52.
Dixon, Two cases of Paralysis from Syphilitic Neuromata of the intracranial nerves. Med. Times and Gaz. 1858, Oct. 23 (Nervi oculomot. u. trigem. sind befallen).

Intoxication durch Blei.

Hutchinson, Ophth. Hosp. Rep. Vol. VII. P. 1, p. 6.
Schneller, Klin. Monatsbl. f. Augenheilkunde 1871, p. 240.
Samelsohn, Klin. Monatsbl. f. Augenheilkunde 1873, p. 246.
Lunn, Chronic lead poisoning-amaurosis. Med. Times and Gaz 1872. Vol. 44, p. 685.
Desprès, Nature de l'amaurose dans l'intoxication saturnine. Gaz. des Hôp. 1872, p. 1180.
Tanquerel des Planches, Traité des maladies de plomb. T. II. p. 208—25.
Romberg, Klinische Ergebnisse 1846, p. 17.
Haase, Amaurosis saturnina. Klin. Monatsbl. f. Augenheilkunde 1867, p. 225.
Meyer, Ed., Union med. 1866, No. 78.
Hirschler, Wiener med. Wochenschr. 1866, No. 6 u. 7.
Steffan, Elfter Jahresbericht seiner Augenheilanstalt in Frankf. a. M. 1873, p. 22.
Stricker, Bleiintoxication mit doppelseitiger Neuroretinitis. Charité-Annalen Bd. I. Berlin 1876, p. 322.

Tabaks- und Alkoholintoxication.

Erismann, Ueber Intoxicationsamblyopieen. Zürich 1867. Diss.
Förster, Ueber den schädlichen Einfluss des Tabakrauchens auf das Sehvermögen. Jahresbericht der schles. Gesellsch. f. vaterländ. Cultur pro 1868, p. 183.
Hirschler, Ueber den Missbrauch von Spirituosen und Tabak als Ursache von Amblyopie. Arch. f. Ophth. 1871, Bd. XVII. 1, p. 221.
Daguenet, Quelques considérations sur l'amblyopie alcoolique. Ann. les d'oculist. Vol. 62. p. 136.

Reymond, Delle circonstanze nelle quali l'abuso del fumo di tabacco e delle bevande alcooliche produce l'amaurosi. L'Osservatore 1870, No. 20.
Galezowski, De l'influence de l'alcoolisme sur la vue. Gaz. des Hôp. 1871, p. 498.
Hutchinson, Statistical details of four years experience in respect to the form of amaurosis supposed to be due to tobacco. Ophth. Hosp. Rep. VII. p. 169 ff.
——, Clinical data respecting cerebral Amaurosis. London Hospital Reports 1864, p. 33.
Frey, Wiener allg. med. Zeitung 1865, No. 44 (p. 359), No. 48 (p. 389).
Sichel, Annales d'ocul. Vol. LIII. p. 122—36.
Wordsworth, Lancet 1863. August p. 172.

Intoxication durch Belladonna, Hyoscyamus, Datura, Morphium, Chloralhydrat, Chinin, Santonin.

Wagner, Amaurose in Folge von Vergiftung durch Morphium. Zehender's klin. Monatsbl. 1872, p. 335.
Fischer-Dietschy, Wirkung des Chlorals auf das Auge. Correspondenzbl. für Schweizer Aerzte 1873, No. 1 (in Nagel's Jahresber. p. 1873, p. 214).
Kirkpatrick Murphy, On the action of Chloralhydrate. Lancet 1873, II. p. 150, 191 (Nagel's Jahresber. ibid.).
v. Gräfe, Fälle von Amaurose durch Chiningebrauch. Arch. f. Ophth. Bd. III. 2, p. 396.
Binz, Die Nachtheile grosser Chinindosen Deutsche Klinik 1871, p. 409.
Rose, Edm., Seine Arbeiten über die Wirkung des Santonin befinden sich in: Virchow's Archiv Bd. XVI. p. 233, Bd. XVIII. p. 15, Bd. XIX. p. 529, Bd. XX. p. 245, Bd. XXVIII. p. 30; v. Gräfe's Arch. Bd. f. Ophth. VII. H. 2, p. 72.

Milzbrand und Rotzvergiftung.

Zander und Geissler, Verletzungen des Auges. Leipzig 1864, p. 519.
v. Gräfe, Ein Fall von Rotz am Menschen, welcher sich zuerst in dem orbitalen Fettzellgewebe und der Chorioidea localisirten. Arch. f. Ophth. Bd. III. H. 2, p. 448.
Krajewski, Rotz an den Augenlidern (?), excerpirt: Nagel's Jahresbericht 1871, p. 373.
Michel, Gräfe und Sämisch, Handbuch der gesammten Augenheilkunde Bd. IV. Cap. IV. p. 387 und 88.

Abschnitt IX.

Ueber die Beziehungen einiger Constitutionskrankheiten und allgemeiner Ernährungsstörungen zum Sehorgan.

§ 150. In diesem Abschnitt sollen diejenigen Krankheiten zur Sprache gebracht werden, die sich füglich nicht in den früheren Abschnitten unterbringen liessen. Es wird sich daher hier eine ziemlich bunte Gesellschaft zusammenfinden; allen kommt jedoch der gemeinsame negative Charakter zu, dass sie weder auf die Affection eines besondern Organs zu beziehen, noch auf eine infectiöse oder contagiöse Einwirkung zurückzuführen sind. Auch für *Diabetes mellitus* habe ich keinen geeigneteren Platz aufzufinden gewusst und die acute

Miliartuberkulose wäre vielleicht passender hier, als dem Abschnitt I. eingefügt worden.

Scrophulose.

Bekanntlich manifestirt sich die Scrophulose ausser an den Lymphdrüsen, den Knochen und Gelenken, mit besonderer Vorliebe auf der Haut und den Schleimhäuten. Diesem Vorkommen entsprechend finden wir am Sehorgan, das bei Scrophulose häufig Sitz der Erkrankung wird, nur die äusseren Integumente desselben den Entzündungsprocessen unterworfen, die auf Scrophulose zu beziehen sind. Die *Ophthalmia scrophulosa* ergreift nur die Lidhaut mit den Wimpern, allenfalls das Perichondrium der Lidknorpel, die Conjunctiva und die Cornea, wogegen Iris, Chorioidea, Netzhaut, Sehnerv, Muskeln und Nerven nie in das Bereich scrophulöser Erkrankung fallen.

Auf der Lidhaut documentirt sich die Scrophulose namentlich durch ekzematöse und impetiginöse Entzündungen (besonders bei jüngeren Kindern häufig); in andern Fällen, oder auch in Combination mit jenen Dermatitisformen, leiden besonders die Haarfollikel und ihre nächste Umgebung — *Blepharitis ciliaris*. Indem die Follikel von der Eiterung ergriffen werden, kann Verlust einer mehr oder weniger grossen Anzahl von Wimpern eintreten. Nach der Heilung der bei *Blepharitis ciliaris* an den Lidrändern auftretenden Geschwüre beobachtet man nicht selten, dass die Wimpern nicht mehr einzeln, sondern zu 2—5 und mehreren aus einer gemeinschaftlichen Oeffnung aus der Haut herausspriessen. Es kommt diese büschelförmige Vertheilung der Wimpern daher, dass bei der von der Peripherie nach dem Centrum des Geschwürs fortschreitenden Vernarbung die Wimpern pinselförmig zusammengedrängt werden, wenn ihrer mehrere auf dem gemeinsamen Geschwürsboden standen. Noch nach Jahren kann man aus dieser Stellung der Wimpern, so wie aus ihrer geringen Zahl und dem dürftigen Aussehen auf die früher vorhandengewesenen Geschwüre an den Lidrändern mit Sicherheit schliessen. —

An der Conjunctiva sind es besonders die mit starker Schwellung und reichlicher, gelbschleimiger Secretion einhergehenden, zuweilen auch mit starker Schwellung der Lidhaut verbundenen Katarrhe, ferner phlyctänuläre Efflorescenzen auf der *Conjunctiva bulbi*, die den Scrophulösen zukommen. Diese starken Katarrhe sind häufig von ekzematösen Erkrankungen der Lidhaut inducirt, oder durch Infection der Conjunctiva von der eitrigen Absonderung, die in der Umgegend des Auges statt hat, hervorgerufen. In diesen Fällen lassen sich die Katarrhe nie beseitigen, wenn nicht zuvor das Ekzem zur Heilung gebracht worden ist.

Die trachomatöse, zur Schrumpfung führende Infiltration der Conjunctiva hat mit Scrophulose nichts zu thun.

Die Cornea betheiligt sich besonders in der Form oberflächlicher vasculärer und oberflächlicher circumscripter exulcerirender Keratitis. Beide pflegen sich namentlich im progressiven Stadium durch starke Lichtscheu auszuzeichnen. Erstere kann durch vielfache Recidive, bei denen sich die Gefässreste an den früher erkrankten Stellen immer wieder von Neuem stark injiciren, zum sogenannten *Pannus scrophulosus* führen; letztere tritt entweder in vereinzelten oder in multiplen kleinen Herden auf und ist, abgesehen von den zurückbleiben-

den Flecken, für das Sehvermögen meistens nicht gerade bedrohlich. Seltener entwickeln sich tiefer greifende Geschwüre, die dann näher dem Cornealrande zu liegen pflegen und die zur Perforation der Cornea, zu *Leucoma adhaerens*, auch zu *Leucoma ectaticum* Veranlassung geben können. Bemerkenswerth ist, dass es bei diesen tiefen peripheren Geschwüren selten zu Hypopyonbildung kommt und ebenfalls selten zu einer secundären Iritis.

Aus einer Combination mehrerer der genannten Affectionen besteht die *Ophthalmia scrophulosa* der älteren Autoren. Etwas für die Scrophulose Specifisches liegt jedoch in den hier aufgeführten Erkrankungen der Lider, der Conjunctiva, der Cornea nicht. Es können dieselben vielmehr auch ohne jedes andere Symptom der Scrophulose vorkommen und man ist aus jeder dieser Augenaffectionen allein nicht berechtigt, auf die Existenz einer scrophulosen Dyskrasie zu schliessen. Dagegen ist eine Combination der *Ophthalmia scrophulosa* mit Lymphdrüsenanschwellungen, mit der bekannten dicken Oberlippe und Nase, den wunden, borkigen Nasenlöchern, impetiginösen Ausschlägen im Gesicht, an den Mundwinkeln, Ohren etc. allerdings sehr häufig und für die Scrophulose sehr charakteristisch. Ein fernerer wesentlicher Charakterzug für die mit Scrophulose in Verbindung stehenden Augenentzündungen ist die Hartnäckigkeit und das häufige Recidiviren derselben, welches namentlich bei exulcerirender Hornhautentzündung eine innere Medication gegen die Scrophulose — je nach Umständen entweder in alterirender oder tonisirender Richtung — erforderlich macht. Mit dem Eintreten der Pubertät pflegen, wie viele andere Symptome der Scrophulose, so auch diese Augenentzündungen zu schwinden. Oft aber kann man noch nach vielen Jahren an der für diese Entzündungen charakteristischen Form der Hornhauttrübungen, an den oben berührten Veränderungen der Wimpern auf den früheren Bestand der Scrophulose schliessen.

Leprosen.

§ 151. Obgleich die Lepra in ihren verschiedenen Formen in Europa im Aussterben begriffen ist und in unserm Erdtheile nur noch an wenigen Küstengegenden des Mittelmeeres, des schwarzen Meeres, des kaspischen Meeres, Norwegens u. s. w. endemisch in ihren Ueberresten angetroffen wird, besitzen wir doch mehrere ziemlich ausführliche Mittheilungen über die Augenaffectionen bei dieser Krankheit. Wenn die Beschreibungen dieser Augenleiden nicht durchweg übereinstimmen, so ist dabei zu erwägen, dass die Lepra überhaupt an verschiedenen Localitäten in ihren Erscheinungen variirt und dass auch die besprochenen augenkranken Leprösen sehr verschiedenen Erdstrichen angehörten, so: Norwegen (Bull und Hansen), Italien (Tebaldi, Körner), Brasilien (Pedraglia), Nordamerika (Chisholm), Madeira (Wolff). Bei diesem Mangel an genauer Uebereinstimmung beschränke ich mich hier auf Mittheilung der wesentlichsten Punkte, in denen die Differenzen nicht so erheblich sind und verweise in Bezug auf das Detail namentlich auf Bull und Hansen, andrerseits auf Pedraglia.

Ausser an der Umgebung des Augapfels treten die leprösen Affectionen auf: an der Hornhaut und dem *Limbus conjunctivae*, dem Uvealtractus und der Retina. Einige dieser Affectionen haben ein sehr eigenthümliches Gepräge, das sonst nicht wiedergefunden wird.

An der Hornhaut documentirt sich die Lepra besonders unter 2 Formen: 1) durch eine sehr langsam von der Peripherie nach dem Centrum vorschreitende Trübung und Gefässentwickelung (lepröser Pannus), 2) durch das Auftreten von Knoten. Die Augen erkranken meist erst nach jahrelangem Bestehen der Lepra, doch kann ausnahmsweise die erstere der beiden Cornealaffectionen auch in einem früheren Stadium des Allgemeinleidens erscheinen. Auch ist diese Form der Erkrankung die häufigere. Die Knoten sind seltener, gehen aber ebenfalls stets vom Cornealrande aus. Sie bilden gelbrothe oder weissliche Erhabenheiten, die steil gegen die Hornhaut hin abfallen, nach der Sklera hin sich verflachen. Wachsend dehnen sie sich allmälig über einen grossen Theil der Hornhaut aus, bedecken diese selbst völlig, können durch ihre Grösse sogar den Schluss der Lider hindern und schrumpfen oder exulceriren schliesslich nach jahrelangem Bestande. Schrumpfung des Bulbus ohne Vereiterung scheint der gewöhnliche Ausgang zu sein, doch ist eitriger Zerfall desselben nicht ausgeschlossen.

§ 152. Die Affectionen des Uvealtractus — Iritis, Chorioiditis — scheinen der Cornealerkrankung meist nachzufolgen. Pedraglia fand keinen Fall von Iritis bei intacter Cornea. Dagegen werden von Anderen Synechien, Pupillarverschluss angegeben, ohne dass einer Cornealaffection Erwähnung geschieht. Auch kann die Erkrankung der Iris sich in der Entwickelung von Lepraknoten manifestiren. Diese gehen dann von den peripheren Theilen der Iris aus und können in ihrem Wachsthum die vordere Kammer ausfüllen. Im Allgemeinen hat die Affection der Iris einen chronischen degenerativen Charakter. Stets scheint sich dabei die Chorioidea zu betheiligen, wie aus dem gleichzeitigen Vorhandensein von Glaskörperfloeken hervorgeht. Auch der so häufige Ausgang in Atrophie des Bulbus ist nur auf eine Betheiligung der Chorioidea zu beziehen.

Die Retina fanden Bull und Hansen bei der ophthalmoscopischen Untersuchung von mehr als 200 Patienten nicht verändert, dagegen sahen sie bei Autopsieen einige Male in den vordersten, der Augenspiegeluntersuchung nicht zugänglichen Partien der Retina graulich weisse Fleeke. Sie kamen vor bei starker Infiltration des Ciliarkörpers. Im Gegensatz hierzu hatte Tebaldi unter 50 Fällen von Pellagra nur 11 mal einen negativen Augenspiegelbefund. Es ist dies indess nicht gerade sehr auffallend, weil bei der Leprosenform, die als Pellagra (auch Neolepra, Sommeraussatz) bezeichnet wird, überhaupt das Nervensystem und die Schleimhäute relativ stärker und frühzeitiger afficirt werden, als bei den anderen Formen, der Ophiasis und der eigentlichen knotigen *Lepra Graecorum*. Soll ja doch sogar die Hautaffection bei Pellagra manchmal im umgekehrten Verhältnisse der Entwickelung zu den Affectionen des Nervensystems stehen und sollen Delirien, Krämpfe, epileptische Anfälle oder Lähmungen und Geistesstörungen bisweilen die hervorstechenderen Symptome sein, während die Veränderungen an der Haut unbedeutend sind. Der Augenspiegelbefund, den Tebaldi machte, bot übrigens nichts Charakteristisches dar: 18 mal war Hyperämie der Papille mit stärker gefüllten und geschlängelten Retinalvenen. 11 mal ein anämischer, gefässarmer Zustand der Papille oder ein leichter Grad von Atrophie derselben vorhanden. In den 18 Fällen von Hyperämie der *Papilla optica* sollen gleichzeitig Exaltationszustände, in den 11 Fällen von Anämie der

Papille hingegen geistige Depressionszustände, Hypochondrie, Stumpfsinn zugegen gewesen sein.

§ 153. Von den Umgebungen des Auges ist namentlich die Augenbrauengegend häufig Sitz der Lepraknoten (Wolff). Die Augenbrauen selbst fallen frühzeitig aus, ebenso macht sich an den Lidern das Ausfallen der Cilien als ein häufiges Symptom bemerklich. Knoten treten an den Lidern seltener auf; durch Exulceration derselben kann Ektropion, Lagophthalmos entstehen. Auch Lähmung des Orbicularis mit ihren Folgen, Conjunctivitis, Keratitis etc. kommt vor.

Die Erkrankung der Augen bei Lepra gehört an einzelnen Orten zu den häufigen Complicationen. Pedraglia fand unter 26 Kranken im Lazarushospital zu Bahia 8 mit Augenleiden behaftet. An anderen Orten scheint dagegen der Augapfel viel seltener implicirt zu werden. Bezüglich der Conjunctiva wird von einigen Autoren ausdrücklich erwähnt, dass sie dieselbe im Gegensatz zu den anderen Schleimhäuten frei von jeder Affection gefunden hätten. Die Veränderungen, die Pedraglia an der *Conjunctiva bulbi* beschreibt, scheinen in Beziehung zu den in der Gegend des Limbus sich entwickelnden und wesentlich vom subconjunctivalen Gewebe ausgehenden Knoten, die später auf die Cornea übergreifen, zu stehen und nicht als eigentlich conjunctivale Erkrankung zu deuten zu sein.

Diabetes mellitus.

§ 154. Sehstörungen verschiedener Art sind bei *Diabetes mellitus* häufig. Seegen nimmt an, dass während des Verlaufs der Krankheit zu irgend einer Zeit sich in ca. $^2/_3$ sämmtlicher Fälle Sehstörungen zeigen. Es ist indess diese Annahme wohl nur eine arbiträre und wird Manchem etwas hochgegriffen erscheinen. Diese Störungen des Sehvermögens können beruhen auf Veränderungen in der Accommodation oder Refraction, Trübungen in der Linse, Trübungen und Blutergüssen im Glaskörper, Retinalerkrankungen, in der Regel mit Retinalblutungen einhergehend, in noch nicht näher bekannten Affectionen der leitenden Theile des Sehnerven oder auch des Centralsehorgans selbst, die schliesslich auch zu Atrophie des Sehnerven führen können, endlich in Paresen der äusseren Augenmuskeln [1]).

§ 155. Es ist sicher, dass Diabetes Veranlassung werden kann zu raschem Sinken der accommodativen Energie. Es liegen für dieses Vorkommen Beweise von verschiedenen Seiten vor, so von v. Gräfe, Nagel, Seegen. Ich habe einen ca. 35jährigen Schneidergesellen gesehen, dem +40 zur Arbeit verordnet worden war. Nach einem Vierteljahre schon kam er wieder, weil die Brille nicht mehr ausreichte. Ein Nahepunkt von 7″ für *Sn.* $I\frac{I}{II}$ wurde, wie früher durch +40, jetzt erst durch +20 erreicht. Der Mann sah elend aus

1) Die grosse Arbeit von Leber über die Erkrankungen des Auges bei *Diabetes mellitus* Arch. f. Ophth. Bd. XXI. Abth. 3) enthält sämmtliches Material, das über diese Frage existirt, und umfasst so ziemlich alles, was sich zur Zeit über dieselbe sagen lässt. Ich habe nur weniges mitzutheilen, was nicht in jener Arbeit steht, und verweise auf dieselbe alle Diejenigen, die sich eingehender zu informiren wünschen.

und machte ganz spontan die Angabe, dass er sehr viel uriniren müsse und der Urin weisse Flecke an den Tuchbeinkleidern hinterlasse. Daraufhin wurde der Urin untersucht und stark zuckerhaltig befunden. Die auffallend rasche Zunahme der Presbyopie wurde daher auf Diabetes bezogen. Es scheint aber die Accommodationsschwäche nicht sowohl ein Symptom zu sein, das dem Diabetes an sich zukäme, als vielmehr der Ausdruck einer gewissen allgemeinen Debilität oder Muskelschwäche, wenn Diabetes eine solche bereits hervorgerufen hat. Man hat bei dieser prämaturen Presbyopie wohl ebensowenig an Accommodationslähmung zu denken, als wie bei einem Menschen, der durch eine consumirende Krankheit in seinen Muskelkräften heruntergekommen ist, an Muskellähmung [1]). Ich habe wenigstens bei Diabetikern recht gute Accommodationsbreiten gesehen, wenn das Allgemeinbefinden sonst nicht gelitten hatte. Ich erwähne hier eines sehr wohlbeleibten 52jährigen Diabetikers, des Herrn C . . ., dessen rechtes Auge an einem sehr cortexreichen reifen Staar litt. Die Operation erreichte in kurzer Zeit ein gutes Resultat. Das linke Auge zeigte nur in der äussersten Linsenperipherie geringe Cortextrübungen und hatte bei Hypermetropie $\frac{1}{40}$ mit +14 einen Nahepunkt von 7″ für *Sn.* II, also noch eine gute Accommodationsbreite. Der Mann ass ganz enorme Portionen, schlief täglich mindestens 10 Stunden und war trotz reichlichen Zuckergehalts im Urin (1030 spec. Gewicht), doch ohne Polyurie und Durst, äusserst wohlgenährt. Trotzdem sollte er bereits 40 Pfd. an Gewicht eingebüsst haben. Er machte die Angabe, dass er seit 6 Jahren an Diabetes leide, 7 mal in Karlsbad gewesen sei und bis zu 10 Pfd. Fleisch (!?) pro die gegessen habe.

Dass bei Diabetes nicht nur die Accommodation, sondern auch die Refraction, resp. die Axenlänge des Bulbus einer Veränderung unterworfen sein können, geht aus einem von Horner mitgetheilten Falle — dem einzigen, soviel mir bekannt — hervor. Bei einer 55jährigen, seit kurzer Zeit an Diabetes leidenden Frau hatte die Hypermetropie rasch zugenommen, so dass die frühere Brille nicht mehr genügte. Horner fand $H\frac{1}{14}$, $Pr.\frac{1}{24}$ und verordnete +12 zur Arbeit. Als nach 8 Wochen unter der Behandlung eine erhebliche Besserung des Allgemeinbefindens eingetreten war, die Ernährung sich gehoben, die Wasser- und Zuckerverluste sich vermindert hatten, sank die *H* von $\frac{1}{14}$ bis auf $\frac{1}{48}$. Die *Pr.* blieb $\frac{1}{24}$. Horner ist geneigt, die Zunahme und Abnahme der Hypermetropie mit einer Verminderung und Vermehrung des Bulbusinhalts in Verbindung zu bringen. —

Es ist wohl kaum nöthig darauf hinzuweisen, dass diese binnen kurzer Zeit sich einfindenden Accommodations- und Refractionsstörungen eine Amblyopie vortäuschen können, und das letztere daher nicht eher angenommen werden darf, als bis die Untersuchung mit Convexgläsern nachgewiesen hat, dass eine Accommodations- oder Refractionsstörung Ursache des schlechteren Sehens nicht sei.

---

1) Den von Leber (a. a. O. p. 321) mitgetheilten Fall einer Accommodationsparalyse möchte ich nicht als Diabetes ansprechen. Ein vorübergehendes Vorkommen von Zucker im Urin begründet nicht hinreichend die Diagnose auf Diabetes.

§ 156. Ueber die Häufigkeit des Vorkommens von Katarakt bei Diabetikern lauten die Angaben sehr verschieden. Ein entscheidendes Wort in dieser Beziehung zu sprechen, dazu sind meines Erachtens diejenigen Aerzte berufen, bei denen sich Diabetiker in allen Stadien des Leidens vielfach sammeln, in Deutschland vor Allen die Aerzte von Karlsbad. Allerdings müssten diese Diabetiker dann durchweg nach Erweiterung der Pupillen durch Atroprin einer genauen Untersuchung mit dem Augenspiegel unterworfen werden. Seegen hat unter 140 Diabetikern nur 6 Kataraktöse. v. Gräfe schätzte nach seinen Beobachtungen in Hospitälern — wohl grösstentheils schwerere Formen betreffend — die Zahl der Kataraktösen viel höher, ca. auf 25 % der Fälle.

Ueber die Entstehung der diabetischen Katarakt haben sich mehrere Ansichten geltend zu machen versucht. Nach der einen sollte der diabetische Marasmus, die mangelhafte Ernährung, Ursache zur Linsentrübung abgeben. Dagegen spricht schon das verhältnissmässig zu seltene Vorkommen der Linsentrübung bei Diabetes. Wäre der diabetische Marasmus allein hinreichende Ursache, so müsste Kataraktentwickelung, wenigstens sub finem vitae, sehr häufig sein. Auch lässt sich das einseitige Vorkommen der Katarakt (was zwar nicht Regel ist, aber doch hie und da beobachtet wird) und die oft gute Ernährung der kataraktösen Diabetiker damit schwer in Einklang bringen. Bei der jüngsten Kranken Seegen's, einem 12jährigen Mädchen, war nur das eine Auge kataraktös. Ich habe oben eines wohlgenährten Mannes erwähnt, bei dem ich das eine Auge an Katarakt operirt hatte; das zweite Auge desselben zeigte nur sehr geringe Spuren von Trübung am Linsenäquator. Seegen citirt eine Kranke mit beiderseitiger Katarakt im Alter von 53 Jahren, die nichts weniger als marastisch, sondern im Gegentheil fettleibig war.

Ebensowenig stichhaltig erscheint die Ansicht, dass die Katarakt der Diabetiker durch Wasserentziehung entstehe. Es können gegen dieselbe die soeben angeführten Gründe gleichfalls geltend gemacht werden. Auch der oben erwähnte Horner'sche Fall, bei welchem eine Resorption von *Humor aqueus* oder *Corpus vitreum* zur Erklärung der Steigerung der Hypermetropie angezogen wurde, zeigte keine Spur von Linsenveränderung.

Nach einer dritten Ansicht (Frerichs, Lohmeyer) käme die Katarakt zu Stande durch Einwirkung der chemisch veränderten flüssigen Medien, welche die Linse umgeben. Zucker soll sich im *Humor aqueus* in Milchsäure umsetzen und der directe Einfluss der Säure die Linse trüben. Wenn auch in mehreren Fällen bei diabetischer Katarakt vergeblich nach Zucker im Kammerwasser und in der Linse gesucht worden ist, so stehen diesen negativen Befunden doch einige positive Ergebnisse gegenüber, auf die ich um so grösseren Werth legen möchte, als bei den sehr kleinen Substanzquantitäten, mit denen hier nur operirt werden kann, mehrfache und nach verschiedenen Methoden angestellte chemische Untersuchungen nicht möglich sind, ein sehr geringer Zuckergehalt aber bisweilen auch im Urin schwierig nachzuweisen ist, indem dann die eine oder andere Untersuchungsmethode eine zweifelhafte Reaction giebt. Leber [1]), Knapp [2]), Stöber [3]),

---

1) a. a. O. p. 330.
2) Klin. Monatsbl. Bd. 1. p. 168.
3) Annal. d'ocul. Tome 48, p. 192.

Tonders [1]), Becker [2]), Schmidt [3]) theilen Fälle mit, in denen von namhaften Chemikern angestellte Untersuchungen bei Diabetikern Zucker im Kammerwasser oder in den Extracten der Linsensubstanz nachwiesen. Es wird aber auch durch diesen Nachweis noch nicht klargestellt, inwiefern der Zuckergehalt mit der Kataraktbildung zusammenhängt, denn die Experimente von Kunde u. A., welche an Thieren durch reichliches Beibringen von Kochsalz oder Zucker künstlich Katarakt erzeugten, lassen sich nicht wohl hierher beziehen, da von den Autoren selbst diese Kataraktbildung als durch Wasserentziehung bedingt erachtet wird.

Gegenüber den Angaben von Lohmeyer, der dem Kammerwasser bei *Cataracta diabetica* eine saure Eigenschaft zusprach, fand Leber dasselbe deutlich alkalisch reagirend. Auch wäre, wenn die Säure des Kammerwassers Ursache zur Kataraktbildung abgäbe, sicher zu erwarten, dass die kataraktöse Trübung dann stets dort beginnen müsste, wo die Linsensubstanz zunächst dem Einfluss des Kammerwassers unterliegt, nämlich dicht unter der Kapsel. Nun ist es aber ganz zweifellos, dass in weitaus den meisten Fällen bei bejahrteren Diabetikern die Katarakt sich ganz ebenso entwickelt, als wie die senile Katarakt überhaupt. Die Trübung tritt in der Regel nicht zuerst dicht unter der Kapsel auf, sondern auf der Kernoberfläche in Gestalt von Flecken, Streifen etc., in sichtbarer Entfernung von der Kapsel, von dieser durch klare Corticalsubstanz geschieden, also nach dem Typus des Schicht- oder Zonalstaars, wie ich früher die Entwickelung der senilen Katarakt beschrieben habe [4]). Hier kann füglich von einer trübenden Einwirkung der Säure des Kammerwassers nicht die Rede sein.

Dagegen giebt es allerdings einzelne Fälle, in denen die Entwickelung des Staars in einer von der gewöhnlichen total verschiedenen Weise erfolgt. Diese Art der *Cataracta diabetica* lässt sich als solche erkennen und hat etwas durchaus Eigenthümliches. Es trübt sich in diesen Fällen zunächst die dicht unter der Kapsel liegende Corticalschicht; ein dünner bläulichgrauer Hauch erstreckt sich über die ganze vordere Linsenfläche, und seine Lage unmittelbar hinter dem Pupillenrande beweist, dass er sich in den äussersten Schichten des Cortex befinde. In seiner Färbung ist er bis auf die sectorenförmige Anordnung, welche die Trübung dieser superficiellen Schicht stets begleitet, durchaus homogen. Während aber sonst die sectorenförmige Facettirung der Linsenoberfläche einen der letzten Acte der Kataraktbildung bezeichnet, so zeigt sich dieselbe hier schon im Beginn. Der Linsenkern und die tieferen Schichten des Cortex sind hier noch ganz klar, wie sich bei seitlicher Beleuchtung und bei durchfallendem Licht deutlich erkennen lässt. Binnen wenigen Wochen pflanzt sich die Trübung dann in die tieferen Schichten der Linsensubstanz fort und es entsteht schliesslich ein bläulicher, weicher, kernloser Staar, der sich von den Staaren jugendlicher Individuen überhaupt nicht mehr unterscheidet. Stets tritt diese Kataraktbildung ziemlich gleichartig an beiden Augen auf. Ich habe sie nur bei jugendlichen Diabetikern gesehen, etwa bis in die Mitte der 20er Jahre und das Aussehen der Linsen im Beginn des Processes

1) S. hinten im Literaturverzeichniss.
2) Gräfe u. Sämisch, Handb. der Ophth. Bd. V. 1, p. 271.
3) Klin. Monatsbl. 1873, p. 294.
4) Arch. f. Ophth. Bd. III. 2, p. 187 ff.

ist so charakteristisch, dass ich aus demselben mehrmals den Befund von Zucker im Harn voraussagen konnte. In diesen Fällen ist eine trübende Wirkung des Kammerwassers auf die Linsensubstanz sehr wahrscheinlich. Eine ähnliche Veränderung an der Linse kommt nur noch bisweilen vor, wenn sich nach totaler *Sublatio retinae* oder nach Contusionen des Augapfels binnen kurzer Zeit eine Katarakt entwickelt.

Darin scheinen alle Beobachtungen überein zu kommen, das bei Kataraktbildung stets eine reichliche Zuckerausscheidung vorhanden ist.

Seegen hat die Vermuthung rege gemacht, dass die diabetische Linsentrübung bisweilen sich wieder aufhellen könne, denn er führt 2 Fälle an, in denen mit der durch den Karlsbader Brunnen bewirkten Verminderung der Zuckerausscheidung auch die Linsentrübung zurückgegangen, obwohl nicht ganz verschwunden sei. Das Rückgängigwerden von spontan entstandenen Linsentrübungen in menschlichen Augen ist aber etwas kaum erhörtes. Nur bei gewissen leichten Formen von traumatischer Katarakt kommt eine Wiederaufhellung vor. Zu der vollen Beweisfähigkeit der Seegen'schen Fälle — und es sind deren 2 auf 6 Fälle von Katarakt überhaupt, also 33,3% — fehlt eine genaue Beschreibung der Linsentrübung. Es ist nur im Allgemeinen Linsentrübung angegeben; wir erfahren nicht, ob die Trübung dicht unter der Kapsel oder in den tiefen Schichten der Rinde auf der Kernoberfläche oder im Kern selbst, ob sie am Aequator oder an den Polen, an der vordern oder hintern Fläche gelegen gewesen sei, ob sie in meridionallaufenden Streifen oder rundlichen Flecken, Wolken oder Punkten bestanden habe und in welcher Anordnung. Bevor die Möglichkeit einer Verminderung der Trübung als sicher constatirt angenommen werden kann, wird die Beobachtung in dieser Weise vervollständigt werden müssen[1]). Bis dahin wird man die Besserung der Sehschärfe mit mehr Recht auf das Zurückgehen einer gleichzeitig vorhandenen Amblyopie beziehen dürfen. —

§ 157. Von besonderem Einfluss ist der *Diabetes mellitus* auf den specifischen Sinnesnerven des Auges. Die amblyopischen Affectionen bei Diabetes werden bedingt durch Retinitis, Netzhautapoplexieen mit und ohne weisse Degenerationsherde, ferner durch Atrophie des *N. opticus;* sodann kommen Amblyopieen ohne ophthalmoscopischen Befund vor und zwar entweder mit freiem Gesichtsfeld oder mit peripheren Defecten oder centralen Skotomen oder mit Hemiopie. Endlich sind mehr oder weniger erhebliche Glaskörpertrübungen vorgefunden worden, die zum Theil wenigstens auf Blutungen in das *Corpus vitreum* zurückzuführen waren. Die Quelle dieser Blutungen können die Netzhautgefässe oder auch, wie namentlich bei totaler Verfinsterung des Glaskörpers wahrscheinlich ist, die Chorioidealgefässe gewesen sein.

Die Veränderungen, die bei *Diabetes mellitus* mit dem Augenspiegel in der Retina wahrgenommen werden, haben Aehnlichkeit mit denen der *Retinitis albuminurica*. Doch sind neben leichten Trübungen der Retina die Netzhautblutungen vorherrschend, während die weissen Flecke weniger ausgebildet, sparsamer zu sein pflegen oder auch ganz fehlen können. In manchen Fällen

1) Für die erwähnten rückgängig gewordenen traumatischen Linsentrübungen ist die Beobachtung bereits in dieser Vollständigkeit gemacht.

dürfte diese Netzhautveränderung von dem Auftreten von Eiweiss im Urin abhängig gewesen sein, da sie sich erst dann einstellte, wenn der Zucker aus dem Urin vollständig oder bis auf Spuren verschwunden war, sich aber Albuminurie entwickelt hatte; doch ist auch sicher constatirt, dass Blutungen und weisse Flecke in der Netzhaut vorkommen ohne jeden Eiweissgehalt des Urins. In einiger Beziehung unterscheidet sich das diabetische Netzhautleiden von dem albuminurischen bedeutend. Die exquisiten Formen, die wir bei letzterem bisweilen beobachten: starke Schwellung der Papille, zahlreiche, grosse, weisse, zu ausgedehnteren Flächen confluirende Herde fehlen bei der diabetischen Form. Die Glaskörpertrübungen, die der albuminurischen Retinitis nicht zukommen, können bei Diabetes eine bedeutende Rolle spielen und sogar zu Erblindung führen.

Die diabetische Netzhauterkrankung scheint nur dann aufzutreten, wenn das Grundleiden schon längere Zeit angedauert hat und der Organismus bereits sehr reducirt ist. Die charakteristischen Zeichen des Diabetes können sogar verschwunden sein bei noch andauernder oder stets recidivirender Erkrankung der Retina oder des *Corpus vitreum*, wie der Leber'sche Fall [1]) beweist, wo fast nur Abmagerung, Verfall der Kräfte und ein geringer Eiweissgehalt im Urin auf ein schweres Allgemeinleiden hindeuteten. Vollkommenes subjectives Wohlbefinden und wirkliche Latenz des Diabetes fand Leber in keinem Falle dieser Kategorie erwähnt, während Andere, er selbst, und auch ich, das diabetische Sehnervenleiden bei fast ungestörtem Allgemeinbefinden beobachtet haben.

Die Atrophieen des Opticus, sowie die amblyopischen Affectionen ohne ophthalmoscopischen Befund bei *Diabetes mellitus* haben in ihrer Symptomatologie nichts, was sie irgendwie charakterisirte. Allerdings ist die Zahl der eingehend nach allen Richtungen untersuchten Fälle eine sehr geringe, ja man kann als solche eigentlich nur die 3 von Leber mitgetheilten erachten. Unter diesen 3 Fällen wurden im ersten auf einem Auge eine starke peripherische Einengung des Gesichtsfeldes von innen her mit centralem Defect, im zweiten centrale Farbenskotome, im dritten identische Defecte beider Augen von fast hemiopischer Form gefunden. Ich kann diesen 3 Fällen von Leber einen 4. aus neuester Zeit hinzufügen, der sich wiederum in anderer Weise darstellte. Eine 62jährige, durchaus gesund aussehende Frau bemerkte am 30. April einen centralen Defect im Gesichtsfelde des rechten Auges. Am 1. Mai des Morgens war dasselbe bereits vollständig blind. Ich sah sie 8 Tage später: die Amaurose des rechten Auges war absolut, die Pupille desselben nur synergisch beweglich; Augenspiegelbefund negativ, dem des linken Auges völlig gleich. Letzteres hatte eine normale Sehschärfe ($= {}^{12}/_{15}$) die Grenzen des Gesichtsfeldes und der rothempfindenden Zone waren durchaus normal; kein Kopfschmerz, keinerlei Störung des Allgemeinbefindens. Urin 1026 spec. Gew., stark zuckerhaltig, 2500 Cb.-Ctm. in 24 Stunden; — gegen Abend lebhafter Durst. Aus der Anamnese ist nur hervorzuheben, dass die Patientin vor 2 Jahren 24 Stunden lang von einer Sprachstörung befallen war. Sie soll damals *l* und *r* nicht haben lautiren, auch viele Worte nicht haben nachsprechen können (Hypoglossus-Affection?), bei Mangel jeder anderen Lähmungserscheinung, ungetrübtem Bewusstsein und intactem

1) a. a. O. p. 234—73.

Gedächtniss. — Unter Reducirung der amylumhaltigen Nahrungsmittel und dem Gebrauch von Natrum bicarb. verringerte sich zwar im Laufe von 14 Tagen das Urinquantum allmälig auf 1700 Cb.-Ctm., das spec. Gewicht stieg aber auf 1033, der Zuckergehalt erreichte 5%, die Amaurose des rechten Auges blieb unverändert. Die Kranke erhielt hierauf Acid. carbol. genau nach Ebstein's Vorschrift. In den nächsten 14 Tagen fiel das Urinquantum auf 1100—1200 Cb.-Ctm. (diese Messungen geschahen durch die Kranke selbst), das spec. Gewicht erhielt sich auf 1027—1030, der Zuckergehalt auf 2—3%; die rechtsseitige Amaurose bestand fort; die rechte *Papilla optica* wurde jetzt allmälig blasser als die linke und war am 9. Juni bereits sehr deutlich im Zustande beginnender Atrophie. Eine Wiederkehr des Sehvermögens ist also nicht mehr zu erwarten. Das linke Auge blieb bis jetzt in jeder Beziehung intact.

Diese 3 Fälle von Leber und der 4. von mir mitgetheilte widersprechen den anderen von Leber zusammengestellten Beobachtungen in keiner Weise: Auf centrale Farbenskotome ist in keinem der anderen Fälle untersucht worden und die viel leichter zu entdeckende Hemiopie wurde auch mehrfach anderweitig vorgefunden. Als besonders wichtig für die Würdigung dieser Amblyopieen möchte ich folgende Punkte hervorheben [1]).

1) Die Kranken mit diabetischer Amblyopie sind keineswegs stets in ihren Körperkräften sehr reducirt. Mehreren fehlten sogar zur Zeit die Allgemeinerscheinungen des Diabetes. Hiernach sollte eigentlich bei jeder Amblyopie ohne ophthalmoscopischen Befund, ja sogar bei jeder Retinitis und bei jeder Atrophie des Opticus, auch wenn jene Allgemeinerscheinungen nicht zugegen sind, der Urin auf Zucker untersucht werden, obwohl voraussichtlich diese Untersuchung weitaus am häufigsten negativ ausfallen wird.

2) Die diabetische Amblyopie ist bei richtiger Erkennung des causalen Momentes und einer hiernach geeigneten Therapie in vielen Fällen einer Besserung, ja sogar einer Heilung fähig.

3) Die Krankheit hat in den Fällen, wo die Amblyopie monolateral oder mit centralen Skotomen auftritt, wahrscheinlich ihren Sitz im *Nervus opticus* zwischen Bulbus und Chiasma. Die Atrophieen des *Nervus opticus* bei Diabetes verdanken ihren Ursprung wahrscheinlich diesen oder den sub 6) zu nennenden Fällen.

4) Bei Hemiopie oder identischen Defecten wird der Sitz in einem *Tractus opticus* oder in einer Hirnhemisphäre zu suchen sein (in Fall IV von Leber, vielleicht in beiden Hemisphären an ähnlich gelegenen Stellen oder am Chiasma).

5) Die Art der anatomischen Veränderungen, wenn auch noch nicht durch Sectionen festgestellt, dürfte analog den mit dem Augenspiegel in der Netzhaut beobachteten Veränderungen zu vermuthen sein, also entweder in Blutungen zwischen die nervösen Elemente, Zertrümmerungen dieser, oder in degenerativen Vorgängen bestehen. Auf diese Weise würde

---

1) Ich beziehe mich dabei hauptsächlich auf das von Leber a. a. O. p. 262—317 zusammengestellte Material.

sich sowohl die Besserung der Amblyopie, als auch die in andern Fällen eintretende Atrophie des *Nervus opticus* erklären.

6) Auch intracranielle Erkrankungen oder Neubildungen können dem Symptomencomplex zu Grunde liegen und den Diabetes sowohl, als die Amblyopie, auch Neuritis oder *Atrophia nervi optici* hervorrufen.

Da nun einerseits Diabetes als primäre Erkrankung sowohl Amblyopie als Gehirnleiden [1]), andrerseits ein Gehirnleiden auch Diabetes und gleichzeitig, unmittelbar oder auch mittelbar (durch die Blutveränderung) Amblyopie zur Folge haben kann, so ist für den diagnostischen Scharfsinn des Klinikers hier ein weites schwieriges Feld eröffnet [2]).

7) Die bei Weitem grössere Mehrzahl der Fälle von diabetischem Sehnervenleiden scheint ohne erhebliche cerebrale Störungen zu verlaufen, und ist auf das directe Abhängigkeitsverhältniss von einem idiopathischen, nicht cerebral bedingten Diabetes zu beziehen.

§ 158[a]. Bei *Diabetes mellitus* sind ferner Lähmungen der Augenmuskeln — des *Sphincter pupillae*, des *Tensor chorioideae*, der äusseren, den Bulbus bewegenden Muskeln, des *Levator palpebrae superioris*, des *Orbicularis palpebrarum* — nicht gar so selten beobachtet worden.

Die oben bereits erwähnte Accommodationsbeschränkung, *Presbyopia praematura*, möchte ich nicht zu diesen Lähmungen heranziehen. Sie ist vielmehr als eine Muskelschwäche aufzufassen, wie sie bei vielen consumirenden Krankheiten vorkommt, während die Lähmungen oder Halblähmungen auf behinderter Leitung in den Nerven (*Nn. oculomotorius*, *abducens*, *trochlearis*, *facialis*) beruhen. Der Fall von Haltenhof zeichnete sich aus durch einseitige Erkrankung (nur des linken Auges), und traten hier Extravasate in der Netzhaut, Glaskörperflocken mit Pupillenlähmung und Accommodationslähmung gleichzeitig auf.

Häufiger als der *Sphincter pupillae* und der Accommodationsmuskel scheinen die äusseren Augenmuskeln befallen zu werden, und es wird hier ebenso, wie bei den Sehnervenleiden unterschieden werden müssen, ob die Lähmung des Nerven directe Folge des Diabetes, oder ob Lähmung und Diabetes gemeinsam Folgen einer Cerebralerkrankung seien. Wenn, wie mehrfach beobachtet ist, die Lähmung zurückgeht, kann dieselbe vielleicht auch auf einen Bluterguss in die Nervenscheiden bezogen werden. Es dürfte überhaupt die Vermuthung Platz greifen, dass die bei Diabetes so häufigen unbestimmten Schmerzen in den verschiedensten Körpertheilen Blutungen in die Nervenbündel, ähnlich, wie sie der Augenspiegel während des Lebens in der Retina direct beobachten lässt, ihr Dasein verdanken.

Morbus maculosus Werlhofii.

§ 158[b]. Im *Morbus maculosus Werlhofii* (Purpura) pflegen die Blutungen hauptsächlich an die Oberflächen, die Haut, die Schleimhäute, die serösen Häute

1) Diabetiker gehen bisweilen an Apoplexieen zu Grunde. Bei Seegen ist unter 140 Fällen 9 mal Tod durch Gehirnapoplexie angeführt.

2) Beispiele für diese verschiedenen Causalnexus zwischen Diabetes mit Amblyopie und Cerebralleiden finden sich in der Casuistik von Leber a. a. O. 309—317.

zu erfolgen, Gehirnhämorrhagieen dagegen nicht zu den Symptomen zu gehören. Bei der Retina scheint ihre Eigenschaft als Flächenorgan über ihre Bedeutung als Gehirntheil in dieser Krankheit zu prävaliren, denn Rue beschreibt einen Fall von *Purpura haemorrhagica*, wo auch die Netzhäute in sehr bedeutender Ausdehnung von diesen Blutungen befallen waren und demgemäss auch ein hochgradige Sehstörung sich zeigte. Es konnte während des Lebens an einigen dieser Extravasate eine Zunahme der rothen Färbung, an anderen eine beginnende Entfärbung (kleine weisse Fleeke im Centrum derselben) constatirt werden. Der Kranke litt ausser an Purpuraflecken auf der Haut und den Schleimhäuten, auch an Bluterbrechen, blutigen Stühlen, Hämoptoe und starb. Die Section erwies nächst den Hämorrhagieen in der Retina auch solche in der Chorioidea und in der Sklera. An den Gefässen wurden keine besonderen Veränderungen, namentlich keine fettige Entartung wahrgenommen.

Ausdruck marastischer Zustände am Sehorgan.

§ 159. In den Schlussparagraphen dieses XIII. Capitels muss ich einer Reihe von Schwächezuständen gedenken, die entweder bei chronischem Verlaufe verschiedener Organerkrankungen allmälig sich herausbilden, oder die nach schweren acuten Leiden zurückbleiben. Wir haben keine bestimmte Definition dieser Schwächezustände, weil wir das Wesen der zu Grunde liegenden Veränderungen im Organismus nicht genauer kennen und die zahlreichen Ausdrücke, die zur Bezeichnung derselben gebraucht werden, geben nur ungefähre Bilder von den wenig klaren Vorstellungen, die bis jetzt von diesen Zuständen gewonnen sind. Mit *Marasmus praematurus*, Oligämie, Verarmung des Blutes, depravirte Constitution, Verschlechterung der Blutmischung, Kachexie, Herabsetzung der Körperkräfte u. s. w. werden Zustände bezeichnet, die alle mit einander eine gewisse Aehnlichkeit haben, gewiss aber nicht identisch sind. Eine bestimmte Differenzirung ist in vielen Fällen zunächst nicht möglich, dennoch wird Niemand daran zweifeln, dass der Marasmus, der dem Ende des typhösen Processes folgt, ein anderer sei, als der, welcher nach einer Hämatemesis zurückbleibt. An dem Sehorgan reflectiren sich diese Zustände in mannigfachen Leiden und obgleich letztere grösstentheils schon früher gelegentlich berührt worden sind, so glaube ich doch auf dieselben, sie von einem gemeinsamen Gesichtspunkte aus zusammenfassend, hier nochmals zurückkommen zu müssen.

§ 160. Bei sehr marastischen, namentlich in Folge von profusen Diarrhöen sehr herabgekommenen Individuen stellt sich bisweilen ein sehr rasch verlaufender Zerfall der Hornhaut ein. Das Charakteristische dabei ist, dass ohne erhebliche pericorneale Injection und ohne Schwellung der Augenlider, meist unterhalb des Hornhautcentrums eine graue Trübung entsteht, die binnen wenigen Tagen sich ausbreitet, gelb wird und bald in der Mitte einen Substanzverlust zeigt. Dieser vergrössert sich schnell, so dass schliesslich die ganze Cornea oder wenigstens ein grosser Theil derselben erweicht und zerfällt. Die Iris drängt sich dann durch die grosse Oeffnung in der Hornhaut vor; bei kleinen Kindern geht in der Regel die Linse ab. Höchst eigenthümlich ist dabei schon vom ersten Tage der Hornhauterkrankung an die Beschaffenheit der *Conjunctiva bulbi*. Diese ist an der Oberfläche trocken, das Thränensecret

kann sie nicht mehr befeuchten und rinnt von ihr ab, als wäre sie mit Fett bestrichen. Besonders wird diese Trockenheit (Xerosis) unterhalb der Hornhaut und zur Seite von derselben bemerklich; die weissliehen Massen, die sieh auf der Conjunctiva befinden und von ihr abwisehen lassen, sind nicht Schüppchen, wie v. Gräfe angenommen, sondern feine Sehaumbläschen und Fetttröpfchen. Später mehrt sieh die Injection der *Conjunctiva bulbi* ein wenig, sie hat dabei etwas livides, schmutziges, steht aber immer wegen ihrer Geringfügigkeit mit dem schweren Hornhautleiden in auffallendem Contrast. Zugleich hat die *Conjunctiva bulbi* ihre Elasticität eingebüsst und wirft sich in concentrisehen Falten an der Seite der Hornhaut auf, nach welcher diese hingerollt wird.

A. v. Gräfe beschrieb die Krankheit als Hornhautverschwärung bei infantiler Encephalitis, weil Klebs bei der Seetion eine lebhafte Hyperämie der weissen Substanz mit ausgedehnter fettiger Degeneration der Neurogliaelemente vorfand, einen Zustand, den Virchow als chronisehe Encephalitis gedeutet hatte. Seitdem jedoeh Jastrowitz durch sehr eingehende Untersuchungen nachgewiesen hat, dass dem reichlichen Auftreten von Körnehenzellen in der weissen Gehirnsubstanz, der Hortensienfärbung derselben ete. nicht ein pathologischer Process zu Grunde licge, dass diese Veränderungen des Gehirns vielmehr den letzten Monaten des fötalen und den ersten Monaten des extrauterinen Lebens normaler Weise zukämen, ist die Existenz dieser infantilen Encephalitis nicht mehr haltbar, eine solche Erkrankung des Gehirns als Ursache für diesen Hornhautzerfall somit nicht mehr zuzulassen.

Von grosser Wiehtigkeit erseheint aber, dass diese Hornhauterkrankung nur bei im höchsten Grade elenden Individuen, weitaus am häufigsten bei Kindern in den ersten 6 Monaten, deren Verdauung gänzlich darniederliegt und die mit starken Durchfällen behaftet sind, vorkommt. Bei diesen Kindern, deren äusserste Abmagerung, blasse Hautfärbung, greisenhafte Züge und kraftlose Stimme ete. sofort auf einen tiefen Verfall deuten, erscheint diese Hornhauterweiehung fast stets als ein Vorbote des nahen Endes. Die von v. Gräfe erwähnten Kinder starben alle, ebenso die von Hirschberg gesehenen und aueh in Breslau, wo die Krankheit nicht selten zur Beobachtung kommt, starben die Kinder stets, wenn sie in den ersten Lebensmonaten von dieser Krankheit befallen waren. Dagegen habe ich bei einigen älteren Kindern vom 3. bis 9. Lebensjahre, die auch durch unzureichende Nahrung, Durchfälle, Bronehokatarrhe sehr elend geworden waren, jene Trockenheit und Unelästieität der Conjunctiva mit beginnender Hornhauttrübung auftreten, bei Besserung des Allgemeinbefindens aber auch rückgängig werden sehen. Einige dieser Augen gingen zu Grunde, das Leben blieb erhalten.

Die Krankheit, die Gama de Lobo als *Ophthalmia Braziliana* bezeichnet, scheint mit dieser Affection identisch zu sein. Seine Kranken waren durch Inanition, Durchfälle sehr elend gewordene Sklavenkinder. Sie starben schliesslich unter Durchfällen. Die Veränderung an der Conjunctiva und Cornea beschreibt er ebenso, wie oben angegeben. Auch Arlt bespricht eine ähnliche Affection als Malacie der Hornhaut bei zwei Kindern; das eine war an Scarlatina, das andere an Aphthen erkrankt. Beide litten gleichzeitig an profusen Durchfällen. — Der Fall von Hildreth, der eine 32jährige, unzureichend genährte und sehr abge-

magerte, an chronischer Diarrhoe leidende Frau betrifft, die bald starb, gehört auch hierher. — Adler sah dieses Cornealleiden bei Variola am 8. Tage der Erkrankung auftreten; ebenso bei Variola Hirschberg, der es als *Ulcus neuroparalyticum* bezeichnet. Ich habe es in einem tödtlich verlaufenden Falle von Ruhr an beiden Augen der Patientin gefunden. Fischer hat es bei Masern gesehen und scheint der erste gewesen zu sein, der behauptet hat, dass diese Hornhauterweichung Aehnlichkeit habe mit der nach Trigeminusdurchschneidung auftretenden Hornhautaffection. Er hat somit den Anstoss gegeben zu der meines Erachtens irrigen Identificirung der beiden ganz verschiedenen Processe. Auch Cholera, Typhus, Purperalfieber haben Veranlassung zu dieser Keratomalacie gegeben.

Nach alledem scheint es nicht wohl annehmbar, dass dieser unter wenig entzündlichen Erscheinungen verlaufende Hornhautzerfall als eine neuroparalytische Ophthalmie zu erachten sei. Fast immer hatten bei diesen Kranken consumirende Durchfälle den Organismus aufs Höchste geschwächt, so dass das Auftreten dieser Cornealaffection mit Gewissheit auf einen letalen Ausgang deutet, wenn es nicht binnen kürzester Frist gelingt, die Functionen des Verdauungscanals wieder zu bessern. Ich möchte diesen Zerfall der Cornea als eine Art Nekrose in Folge von Ernährungsmangel auffassen und ihn dem Decubitus, wie er bei Typhus und andern schweren Erkrankungen auftritt, oder der Hautgangrän bei Diabetes an die Seite stellen. Sollte vielleicht an dieser Parallelisirung deshalb Anstoss genommen werden, weil zum Decubitus immer ein »Druck« erforderlich sei, so erinnere ich daran, dass dieser Druck unter Umständen ein so minimaler sein kann, dass man ihn kaum in Rechnung stellen darf. Genügt doch bei Typhösen schon bisweilen der Druck einer wollenen Decke, um an der *Crista tibiae* und an der Kniescheibe Hautnekrose zu bewirken.

§ 161. Sicherlich ist bei perniciöser Anämie, Leukämie, lang andauernder Albuminurie, Melliturie, Icterus, sehr bedeutenden Blutverlusten durch Magen- und Darmgeschwüre (Hämatemesis, Meläna), profusen Blutungen aus den Genitalien (durch Uterusfibroide etc.) die Blutmischung sehr verschlechtert, und zwar bei verschiedenen der genannten Krankheiten sicherlich auch in verschiedener Weise; bei allen aber kommen Blutungen in die Netzhaut vor, häufig gleichzeitig mit anderen Veränderungen der letzteren. Der Schluss, dass jede bedeutende Abweichung der Blutmischung von der Norm die Ursache zu Netzhauthämorrhagieen werden könne, dürfte hiernach gerechtfertigt sein. Bei mehreren der genannten Affectionen hat man auch Atrophie des *N. opticus* nachträglich eintreten sehen.

§ 162. Die verschiedensten schweren Organerkrankungen können, indem sie den Allgemeinzustand des Körpers wesentlich alteriren, Ursache werden zum Auftreten des acuten und subacuten glaukomatösen Processes. So habe ich Glaukom ausbrechen sehen während sehr schwächender Gastrokatarrhe und Enterokatarrhe, bei einer schweren Perihepatitis, nach einer sonst günstig verlaufenen Punction einer grossen Ovariencyste, nach Pneumonieen, schweren Bronchokatarrhen, Blasenkatarrhen, Erysipelas. Man kann hiernach an-

nehmen, dass eine Person mit Disposition zu glaukomatöser Erkrankung in Gefahr ist, von glaukomatöser Entzündung befallen zu werden, sobald irgend ein Leiden im Organismus auftritt, das den Kräftezustand sehr bedeutend herabzusetzen geeignet ist. Diese Gefahr liegt um so näher, wenn jene Disposition sich schon dadurch documentirt hat, dass das eine Auge früher bereits von Glaukom befallen worden war. So erkrankte das eine Auge einer älteren Dame an Glaukom, nachdem sie einige Wochen an einem schweren Enterokatarrh daniedergelegen hatte; nach 8 Jahren bekam sie wieder dasselbe Leiden des Darmtractus und nun brach das Glaukom auf dem zweiten Auge aus. Bei fieberhaften Krankheiten trat die glaukomatöse Entzündung übrigens nicht gerade während des Gefässsturms auf, nicht auf der Höhe der Temperaturcurve, sondern wenn das Fieber bereits in Abnahme war. Das Glaukom erschien nicht während der Dyspnoe, welche durch ein enorm grosses Ovarium hervorgebracht worden war, sondern nachdem in Folge der Punction ein relatives Wohlbefinden bei sehr grosser Schwäche sich eingestellt hatte; bei der Peritonitis erschien es nicht während des Erbrechens, während der schmerzvollen Nächte, sondern nachdem das Erbrechen sistirt, der Unterleib (Lebergegend) ziemlich schmerzfrei geworden war. Hierher gehört wohl auch der von Hirschberg publicirte Fall von *Glaucoma apoplecticum*, das in Folge eines organischen Herzfehlers entstand. Wenn man das Glaukom hier mit dem Herzfehler in unmittelbaren Connex bringt, so steht der Fall sehr isolirt da. Die Kranke litt aber auch an Albuminurie, Hydrops, asthmatischen Beschwerden, in der Netzhaut fanden sich weisse Plaques und Hämorrhagieen. Nach einem sehr intensiven dyspnoischen Insult von längerer Dauer, der der Kranken den Schlaf geraubt hatte, trat plötzlich die glaukomatöse Erblindung mit steinhartem Bulbus und Trübung des Kammerwassers ein. Es scheint mir hier nicht sowohl direct der Herzfehler, als vielmehr der Eingriff, den der dyspnoische Insult in den Allgemeinzustand machte, als Veranlassung zu dem Ausbruch des Glaukoms beschuldigt werden zu müssen.

Adler (a. a. O. p. 70) theilt einen Fall mit, wo das Glaukom während des Eruptionsfiebers der Variola sich entwickelte und sagt: »Es ist die Annahme gerechtfertigt, dass in einem mit *Glaucoma imminens* behafteten Auge das der Blatterneruption vorausgehende Fieber im Stande sei, *Glaucoma acutum* hervorzurufen.« Er citirt dann noch 3 Fälle von v. Gräfe, Watson und Coccius, in denen während des Blatternprocesses Glaukom auftrat. Dieser Annahme von Adler pflichte ich, wie aus den bisherigen Erörterungen hervorgeht, vollkommen bei und möchte dieselbe nur dahin erweitern, dass nicht blos das der Blatterneruption vorhergehende Fieber, sondern jedes Fieber überhaupt den Ausbruch des Glaukoms veranlassen könne.

Es sind aber nicht allein die durch fieberhafte Krankheiten erzeugten Schwächezustände, welche den Ausbruch des Glaukoms befördern, sondern auch solche, welche einer fehlerhaften Lebensweise, zu frühzeitigen geschlechtlichen Extravaganzen etc. ihr Dasein verdanken. Ich habe wenigstens die Erfahrung gemacht, dass wenn Glaukom in den 20er Jahren auftritt, die Patienten stets entnervte Personen sind. Das jüngste weibliche Individuum, welches ich mit Glaukom behaftet sah, war eine polnische Jüdin. Sie war seit dem 15. Jahre verheirathet, gebar im 17. Jahre das erste Kind und in kurzer Zeit dann noch mehrere. Im 22. Jahre erblindete das eine Auge, im 28. das zweite an chroni-

schem Glaukom. Das jüngste männliche Individuum mit Glaukom [1]) war 21 Jahre alt, von elendem Aussehen, hatte eingestandenermassen mehrere Jahre hindurch sehr viel onanirt und war zur Zeit des glaukomatösen Insults mit einem Tripper behaftet, der ihm, namentlich weil er vor den Eltern verheimlicht werden sollte, viel Sorge machte. Der Charakter des Glaukoms war ein subacuter. Zwei Jahre später erkrankte das zweite Auge. Iridektomie schaffte beidemal Hilfe, doch vergingen stets beinahe 14 Tage, ehe sich die vordere Kammer restituirte. Seit der letzten Iridektomie sind jetzt 8 Jahre verstrichen. Die tiefen Excavationen haben sich sehr bedeutend zurückgebildet, die Sehschärfe hat sich gehoben, die Gesichtsfelder sind concentrisch verengt, die Sehnerven im Zustande unvollständiger stationär gewordener Atrophie. Der körperliche Zustand ist jetzt ein viel besserer.

Durch die Existenz eines Schwächezustandes möchte ich auch den so häufigen Ausbruch des Glaukoms auf dem zweiten Auge wenige Tage, nachdem das erste wegen Glaukoms iridektomirt worden, erklärt wissen. Die schlechten Nächte, die Sorge wegen Erblindung, die Furcht vor der Operation, die Aufregung bei dem Operationsact selbst, die Isolirung und die ruhige Lage im Bett nach der Operation, der Abschluss jeden Lichtreizes, die Appetitlosigkeit in den ersten Tagen nach, oft auch schon eine Zeit lang vor der Operation wirken auf den Kräftezustand, vielleicht besonders auf die Energie des Herzmuskels deprimirend. Am 2. bis 4. Tage nach der Operation des ersten Auges zeigen sich dann, wenn überhaupt, die Zeichen des Glaukoms auf dem bisher gesunden Auge. Sind die ersten 6 Tage nach der Operation verflossen, schläft der Patient, hat er guten Appetit und ist er bei guter Stimmung, so steht der Ausbruch auf dem zweiten Auge nicht mehr zu befürchten. Die Berücksichtigung dieser Erfahrung wird auch bei der Behandlung der wegen Glaukom Operirten zu beachtende Fingerzeige geben. Die Operirten sollen, sobald sich irgend guter Appetit zeigt, sofort besser genährt werden. Entziehende Diät bei vorhandenem Appetit ist hier entschieden ein Fehler. Früher habe ich, sobald das zweite Auge erkrankte, dasselbe sofort einer Iridektomie unterzogen. Es ist dies aber durchaus nicht immer nothwendig. Die Verabreichung von 2—3 Gramm Chinin im Laufe von 3 Tagen, sobald die ersten Andeutungen der Erkrankung auf dem zweiten Auge eintreten, allenfalls eine Dosis Morphium oder noch besser Chloralhydrat, um einen langen Schlaf hervorzurufen, genügen nicht selten, um den Anfall auf dem zweiten Auge bedeutend zu mildern, bisweilen ihn gänzlich zu beseitigen und zwar dann nicht blos temporär, sondern für längere Zeit. Ich habe diese medicamentöse Behandlung der einschlägigen Fälle seit einigen Jahren versucht, und es sind mir Personen bekannt, bei denen bereits 4 Jahre verstrichen sind,

---

1) Ich ziehe hier nicht in Rechnung einen 11jährigen Knaben von gesundem Aussehen, bei dem das Glaukom auf beiden Augen gleichzeitig auftrat und einen ganz eigenthümlichen Verlauf nahm. Die Spannung mehrte sich wenige Wochen nach der ersten Iridektomie von neuem; auch eine zweite Iridektomie hatte keinen dauernden Erfolg. Schliesslich stellte sich linkerseits Erweichung des Bulbus und totale *Sublatio retinae* ein. Hier müssen ganz besondere Verhältnisse vorhanden gewesen sein. Der Fall dürfte dem Hydrophthalmos der Kinder, bei dem auch stets tiefe Druckexcavation der *Papilla optica* gefunden wird, auch glaukomatöse Entzündung eintreten kann, anzureihen sein, zumal beide Bulbi in allen Dimensionen zweifellos vergrössert waren.

ohne dass ein erneuter Anfall aufgetreten wäre oder sich ein chronisches Glaukom entwickelt hätte. Vielleicht wirkt das Chinin hier, indem es kräftigere Herzcontraction hervorruft und eine kräftigere Blutwelle durch das Gefässsystem treibt.

§ 163. Nach allerlei schweren Erkrankungen, die zu bedeutender Störung in der Ernährung des ganzen Körpers geführt haben, zeigen sich, wie am Muskelapparat des Körpers überhaupt, so auch an den Muskeln des Auges Anenergien, Paresen und Paralysen. Es können zwei verschiedene Arten von Defecten in der Muskelwirkung auftreten. Die eine ist auf eine mangelhafte Ernährung des Muskels und somit herabgesetzte Function desselben zu beziehen und kann als musculäre Anenergie bezeichnet werden. Mit beendeter Reconvalescenz tritt der frühere normale Zustand wieder ein. Die zweite Art ist auf eine Behinderung in der Nervenleitung zurückzuführen und dieser ist die Bezeichnung Parese oder Paralyse zu vindiciren. Die Repräsentanten für letztere Gruppe sind die Muskellähmungen nach Diphtheritis und Typhus. Von diesen sehe ich jedoch hier ab, weil sie schon früher besprochen wurden. — In dem concreten Falle wird es häufig, obschon vielleicht nicht immer, möglich sein, sichere Entscheidung zu treffen, ob derselbe der ersten oder zweiten Gruppe zuzurechnen sei. —

Am Sehorgan zeigen sich diese Anomalien in der Muskelwirkung entweder als Accommodationsbeschränkungen verschiedensten Grades mit oder ohne Pupillenlähmung oder als Defecte in der Beweglichkeit des Augapfels mit Schielstellung und Diplopie. In den Arbeiten von Gubler finden wir eine reichhaltige Casuistik, aus der im Allgemeinen hervorgeht, dass im Beginn der Reconvalescenz von acuten Krankheiten, besonders nach Pneumonie, Bronchitis, Pleuritis etc. Lähmungserscheinungen der verschiedensten Art: Zungen-, Pharynx-, Extremitätenlähmung, disseminirte Gefühls- und Motilitätsstörungen auftreten können, und dass auch am Sehorgan dergleichen Störungen in verschiedenen Nervengebieten vorkommen. So z. B. zeigte sich (immer gleichzeitig mit anderen Lähmungen) in Fall 34 eine Lähmung des Oculomotorius nach Pneumonie derselben Seite, in Fall 36 eine Sehschwäche ohne Diplopie oder Strabismus (auch nach Pneumonie), in Fall 37 (nach einer schweren Bronchitis) Sehschwäche und Strabismus. Die angeführten Augenaffectionen endeten in Genesung und die Sehschwäche dürfte wohl als Accommodationsparese zu deuten sein. Es bleibt für jetzt dahingestellt, ob diesen Erkrankungen dieselbe pathologisch-anatomische Veränderung zu Grunde liegt, wie den viel häufigeren diphtheritischen Lähmungen, denen vielleicht auch die Lähmungen nach Typhus und Variola sehr nahe stehen.

Jacobson hat bei Kindern nach langwierigen Krankenlagern, nach starken plötzlichen Blutverlusten, einmal nach einer sehr angreifenden Bandwurmcur Accommodationsparese (und auffallend hohe Grade von Hypermetropie) beobachtet. Schreby-Buch [1]) erwähnt Fälle von Accommodationsparese nach Typhus, nach Pneumonie und citirt dergleichen von Lawnson nach Dysenterie und nach Urticaria.

Viel häufiger, als die eigentlichen Accommodationsparesen aber, ist eine

1) Arch. f. Ophth. Bd. XVII. 1, p. 289.

mässige Beschränkung der Accommodationsbreite, die sich nach den verschiedensten schwächenden Krankheiten und Veranlassungen entwickeln kann. Ich habe sie gesehen z. B. bei Diabetes, *Morbus Brightii*, Anämie, bei Herabsetzung der körperlichen Frische durch Gram und Sorge, Schlaflosigkeit. In letzteren Fällen wird von den Patienten häufig vieles Weinen als Ursache beschuldigt. So hatte sich bei einer 52jährigen Dame, die +35 zum Lesen gebraucht hatte, binnen 8 Wochen, welche sehr kummervoll wegen Verlusten von Familienmitgliedern verlaufen waren, die Accommodationsbreite um $^1/_{40}$ vermindert; die Brille genügte nicht mehr. Ein halbes Jahr später war die Accommodationsbreite wieder wie früher.

§ 164. Bei marastischen Ernährungszuständen des ganzen Körpers wird auch die Ernährung der Theile des Augapfels beeinträchtigt. Insbesondere ist die Linsentrübung häufig, wie der Ausdruck des Altersmarasmus, so auch ein Zeichen des *Marasmus praematurus*. Ist der Beginn einer Linsentrübung vorhanden, so kann jede schwerere körperliche Erkrankung den Fortschritt der Trübung sehr beschleunigen. Die Angabe, dass die durch die Linsentrübung bewirkte Herabsetzung des Sehvermögens von einer allgemeinen Erkrankung her datire, hört man häufig und ich habe die Richtigkeit derselben mehrfach constatiren können. Aber auch äussere Schäden, wenn sie für das Allgemeinbefinden sehr störend wirkten, können dieselbe Folge haben. So habe ich bei einem alten Herrn mit beginnender Katarakt, die längere Zeit ziemlich stationär zu bleiben schien, die Trübung ganz rapide Fortschritte machen sehen, als er in Folge eines Beinbruches eine schwere Niederlage erlitten hatte. Ebenso ist der unpassende Gebrauch von Brunnenkuren, z. B. auch von Karlsbad, wenn die Personen dadurch in ihrem Kräftezustand sehr geschmälert werden, geeignet, die Trübung zu fördern. — Die häufige Coincidenz von Urethralstricturen und Prostatahypertrophie mit Katarakt, die Hogg hervorhebt — von 56 dergleichen Kranken fand er 17 mit Katarakt behaftet — ist, wie er selbst angiebt, auf den mit dem Leiden häufig verbundenen *Marasmus praematurus* zu beziehen.

Obgleich *Sublatio retinae* nicht als ein Ausdruck des senilen Marasmus zu erachten ist, so möchte ich doch hier bemerken, dass unter den Individuen mit *Sublatio retinae* relativ viele eine schwächliche Körperconstitution und mangelhaften Ernährungszustand zeigen. Da *Sublatio retinae* fast durchweg mit verminderter Bulbusspannung einhergeht und eine Volumenabnahme des Glaskörpers der Ablösung nothwendig vorangehen muss, — denn die Netzhaut kann erst vorgedrängt werden, wenn der Glaskörper dazu Raum gewährt — so wird ein Connex zwischen Netzhautablösung und allgemeinem schlechtem Ernährungszustande, in gewissen Fällen wenigstens, sich sehr wohl statuiren lassen.

§ 165. Dass eine qualitativ ungeeignete Nahrung auch auf die Function der Retina von Einfluss sein kann, dafür spricht das epidemische Vorkommen von Hemeralopie in Gefängnissen, unter Matrosen, Landarbeitern, beim Militär (namentlich in früheren Decennien) und die häufig erwähnten Epidemien in Russland während der Fastenzeit, wo von ganzen Bevölkerungsklassen wochenlang Fleischnahrung gemieden wird. — Ich habe einen Mann gesehen, der wegen

diffuser Nephritis, Albuminurie und Hydrops monatelang im Bett zubrachte und während dieser Zeit, trotzdem er also nicht unter freien Himmel kam, hemeralopiseh wurde. Sollte hier der starke Eiweissverlust ähnlich auf die Blutmisehung eingewirkt haben, als wie sonst die mangelnde animalische Kost?

Gewisse anomale Ernährungs- oder Blutmischungsverhältnisse scheinen hiernach zur Entstehung der Hemeralopie nothwendige Vorbedingungen zu sein; für weitaus die meisten Fälle aber bleibt trotzdem dauernde Einwirkung hellen Lichts ein unumgängliches Erforderniss. Die fehlerhafte Ernährung giebt nur die disponirende Ursaehe ab, während die Blendung dureh helles Licht als eigentliche *Causa efficiens* zu eraehten ist, wie ja daraus hervorgeht, dass schon ein 24stündiger Aufenthalt im Finstern die Hemeralopie bedeutend berabsetzt, ja sogar zum völligen Schwinden bringen kann. Besonders interessant ist, dass bei Hemeralopie bisweilen aueh jene Trockenkeit (Xerosis) der *Conjunctiva bulbi* beobaehtet wird, die im § 160 erwähnt wurde und dort als Ausdruck sehwerer Ernährungsstörung galt. Die Veränderung der *Conjunctiva bulbi* erreicht hier allerdings nicht jenen hohen Grad und beschränkt sieh meist auf kleine, nach aussen und naeh innen von der Hornhaut gelegene dreieckige Stellen. Dieselben erseheinen mit einem feinblasigen, weissen Sehaum bedeckt, der sich leieht abwisehen lässt, worauf dann das troekene oder fettige Aussehen der betreffenden Conjunctivalflächen deutlieh wird.

Wenn naeh den in den letzten Paragraphen angeführten Thatsaehen gewisse marastisehe Zustände zu Keratomalacie, zu Glaukom, Aeeommodationsparesen, Hemeralopie veranlassende Momente abgeben können, so fehlt doeh noeh viel zur klaren Erkenntniss der Beziehungen jener Sehwächezustände zu den erwähnten Augenleiden, da letztere in sehr häufigen Fällen sehweren Sieehthums, das zum Tode führt, z. B. im Endstadium der Tuberkulose, der Krebskachexie etc. vermisst zu werden scheinen.

Literatur zu Abschnitt IX.

Lepra.

Bull and Hansen, The leprous diseases of the eye. With 6 coloured plates. Christiania 1873. (Excerpirt in Nagel's Jahresberieht pro 1873, p. 218—222.)

Pedraglia, Morphotische Augenerkrankung. Klin. Monatsblätter für Augenheilkunde 1872, Bd. X. p. 65—84.

Tebaldi, L'ottalmoscopio nella alienazione mentale, nella epilessia, nella pellagra. Riv. clin. 1860, p. 201, 258, 287. (Jahresber. v. Nagel pro 1870, p. 374.)

Chisholm, On disease of the cornea in a case of extensive cutaneous anaesthesia (Elephantiasis Graecorum anaesthetica). Ophth. Hosp. Rep. Bd. VI. H. 2, p. 126—30.

Köbner, Ueber die Lepra an der Riviera nebst Bemerkungen zur Pathologie der Lepra überhaupt. Vierteljahrsschrift für Dermatologie und Syphilis 1876.

Wolff, Die Lepra Arabum (Elephantiasis Graecorum) nach eignen Beobachtungen auf der Insel Madeira geschildert. Virchow's Archiv Bd. 25, p. 44 ff.

Diabetes.

Haltenhoff, Retinitis haemorrhagica bei Diabetes mellitus. Klinische Monatsbl. für Augenheilkunde 1873, p. 291 ff.

Horner, Wechsel des Grades der Hypermetropie, correspondirend mit dem Wasser- und Zuckerverluste bei Diabetes. Klin. Monatsbl. f. Augenheilkunde 1873, p. 490.

v. Gräfe, Ueber die mit Diabetes mellitus vorkommenden Sehstörungen. Archiv für Ophth. Bd. IV. Abth. 2, p. 230.

Lécorché, De la cataracte diabétique. Archives génér. de Méd. 1861, Vol. 1, 2.

Seegen, Diabetes mellitus. Berlin 1875.

Leber, Ueber die Erkrankungen des Auges bei Diabetes mellitus. Archiv f. Ophth. Bd. XXI. Abth. 3, p. 206—337.

Donders, Notiz über das Vorkommen von Zucker im Humor aqueus bei Diabetes mellitus, citirt in Nagel's Jahresberieht pro 1872, p. 219.

Ossewidzki, Ueber die bei Zuckerharnruhr vorkommenden Augenkrankheiten. Diss. Berlin 1869. 8. 42 S.

Morbus maculosus Werlhofii.

Ruc, Purpura haemorrhagica avec hémorrhagie rétinienne. Union méd. 1870, No. 48 (Nagel's Jahresbericht pro 1870, p. 339).

Marasmus praematurus etc.

v. Gräfe, Hornhautverschwärung bei infantiler Encephalitis. Arch. f. Ophth. 1866, Bd. XII. Abth. 2, p. 250.

Hirschberg, Ueber die durch Encephalitis bedingte Hornhautverschwärung bei kleinen Kindern. Berl. klin. Wochenschr. 1868, No. 31, p. 282.

Gama de Lobo, Ophthalmia braziliensis, mitgetheilt von Ullersperger. Zehender's klin. Monatsbl. f. Augenheilk. 1866, p. 65.

Hildreth, Anästhesie der Cornea mit gleichzeitig verminderter Wirkung des Atropins auf die Iris und dessen Einfluss auf ulcerative Hornhautentzündung. Archiv für Augen- u. Ohrenheilkunde v. Knapp u. Moos. Bd. I. H. 2, p. 200—202.

Adler, Die während und nach der Variola auftretenden Augenkrankheiten. Wien 1875, p. 60.

Arlt, Die Krankheiten des Auges. Malacie der Hornhaut. Bd. V. p. 211.

Virchow, Congenitale Encephalitis. Virch. Arch. Bd. 38, p. 129 u. Bd. 44, p. 472.
Jastrowitz, Studien über die Encephalitis und Myelitis des ersten Kindesalters. Archiv für Psychiatrie 1870, Bd. II. H. 2 u. 3.
Hirschberg, Glaucoma apoplecticum bei Herzfehler. Berl. klin. Wochenschr. 1870, p. 540.
Gubler, Des Paralysies dans leurs rapports avec les Maladies aiguës et spécialement des paralysis asthéniques diffuses des convalescents. Archives générales de médecine 1860, Vol. II. p. 718 ff.
Jacobson, Arch. f. Ophthalm. Bd. X. Abth. 2, p. 53. (Accommodationsparesen nach schweren Erkrankungen.)
Hogg, On the relation of cataract, stricture of the urethra and enlargement of the prostata. Lancet 1872, II. p. 708.
Weiss, Die epidemisch auftretende Nachtblindheit. Berliner klin. Wochenschr. 1873, p. 232.

Druck von Breitkopf und Härtel in Leipzig.